

Финагеев Евгений Юрьевич

**ЛЕЧЕНИЕ И ПРОФИЛАКТИКА ГНОЙНО-НЕКРОТИЧЕСКИХ
ПОРАЖЕНИЙ ДИСТАЛЬНОГО ОТДЕЛА КОНЕЧНОСТЕЙ У ОВЕЦ**

06.02.04 – ветеринарная хирургия

Автореферат

диссертации на соискание ученой степени

кандидата ветеринарных наук

Санкт-Петербург – 2021

ОБЩАЯ ХАРАКТЕРИСТИКА РАБОТЫ

Актуальность темы. Государственная политика России направлена на укрепление аграрного сектора экономики, повышение его эффективности. Традиционной отраслью юга России является овцеводство, это важная составная часть аграрного сектора экономики и среди отраслей животноводства занимает одно из первых мест по разнообразию и специфике производимой продукции. Овцеводство дает не только продукты питания и сырье для промышленности, оно обеспечивает рациональное использование земельных и трудовых ресурсов в сельской местности. К сожалению, за годы реформ в отрасли сложилась крайне сложная ситуация, что привело к резкому сокращению поголовья овец в хозяйствах Ростовской области. На грани исчезновения оказались как товарные, так и племенные сельхозпредприятия. В результате из бюджетобразующей отрасли овцеводство перешло в категорию нерентабельного производства. Ситуацию осложняет наличие различной незаразной, в том числе хирургической патологии, к которой относятся заболевания пальцев. У овец эта патология регистрируется чаще, чем у других продуктивных животных, иногда принимает массовый характер и является самой распространенной неинфекционной болезнью, поражая от 38% до 83% животных в неблагополучных хозяйствах (Коломийцев, С. М., 2017; Ерохин, С. А., 2019; Елисеев, А. Н., 2020).

К числу таких заболеваний относятся гнойно-некротические язвы в области пальцев у овец, они возникают в результате глубоких нервно-дистрофических расстройств и являются следствием воздействия экзогенного и эндогенного факторов, к которым относятся: механические повреждения (раны, сдавливания, повторные ушибы), продолжительная мацерация, внедрение кератолитической и гноеродной микрофлоры, а также на фоне неполноценного, однообразного кормления и несоблюдения зоогигиенических и карантинных мероприятий (Стекольников, А. А., 2009).

По мнению многих исследователей, ведущим заболеванием конечностей является копытная гниль. На её возникновение и распространение оказывают влияние различные экзогенные и эндогенные факторы, к которым можно отнести неудовлетворительное содержания овец (скученность, занавоженность помещений, пастба на низменных, переувлажненных участках), несвоевременная расчистка и обрезка копытцев. Нарушение обмена веществ в организме овец снижает качество копытцевого рога, а его мацерация и микротравмы создают благоприятные условия для внедрения разнообразной микрофлоры, способствующей тяжёлому и длительному течению болезни.

Бектемиров, М. А. (1983) и другие исследователи установили, что при заболевании овец копытной гнилью происходит снижение шерстной и мясной продуктивности от 40% и до 60% молочной. У животных наблюдается снижение воспроизводительной способности овцематок и баранов-производителей, упитанности молодняка, что сопровождается его

выбраковкой и падежом. Это наносит значительный экономический ущерб хозяйствам. Поэтому изыскание и внедрение в производство новых эффективных препаратов и способов лечения овец с заболеваниями в области дистального отдела конечностей является актуальным направлением исследований в современной ветеринарной медицине.

Целью нашей работы является разработка и научное обоснование применения нового лекарственного препарата при лечении овец с язвенными процессами в области дистального отдела конечностей.

Для достижения поставленной цели нами определены следующие **задачи**:

1. Выяснить распространение и характер поражений в области дистального отдела конечностей у овец в хозяйствах Ростовской области;
2. Изучить влияние нового лекарственного препарата на рост микрофлоры из очагов гнойно-некротических поражений дистального отдела конечностей овец;
3. Определить терапевтическую эффективность нового лекарственного препарата при гнойно-некротических поражениях тканей дистального отдела конечностей у овец;
4. Разработать и внедрить в производство меры профилактики заболеваний в области дистального отдела конечностей у овец;
5. Провести оценку экономической эффективности предлагаемого способа лечения овец.

Научная новизна. Определено сезонно-зональное распространение и характер поражений в области дистального отдела конечностей у овец в хозяйствах Ростовской области. Предложен и изготовлен новый лекарственный препарат для лечения овец с язвенными процессами в области пальцев (патент на изобретение). Установлено его влияние на микрофлору при данных заболеваниях. Определена терапевтическая эффективность нового лекарственного препарата при лечении овец с гнойно-некротическими поражениями в области дистального отдела конечностей. Рассчитана экономическая эффективность предлагаемого способа лечения овец. Разработанный способ лечения мелкого рогатого скота с гнойно-некротическими поражениями дистального отдела конечностей прошел клинические испытания и внедрен в практику ветеринарных специалистов Ростовской области.

Теоретическая и практическая значимость работы. Предложена и научно обоснована схема лечения овец с гнойно-некротическими поражениями в области дистального отдела конечностей, предложены меры профилактики данного заболевания. На основании результатов исследований даны научно-практические рекомендации по лечению животных с заболеваниями в области дистального отдела конечностей, которые внедрены в практику ветеринарной службы Ростовской области.

Материалы диссертационной работы используются в учебном процессе по дисциплине общая и частная хирургия на кафедре акушерства, хирургии и физиологии домашних животных ФГБОУ ВО «Донской государственный

аграрный университет», на кафедре «Ветеринарии и зоотехнии» ФГБОУ ВО «Чеченский государственный университет им. А.А. Кадырова».

Основные положения, выносимые на защиту:

1. Разработка и внедрение нового лекарственного препарата.
2. Определение его бактерицидной и терапевтической эффективности.
3. Динамика гематологических изменений при лечении овец предлагаемым нами способом.

Апробация работы. Основные положения диссертации представлены в инновационных разработках, направленных на конкурс 21 Всероссийской агропромышленной выставки "Золотая осень -2019", где работа была отмечена дипломом и серебряной медалью, на Всероссийский конкурс, проводимый министерством сельского хозяйства в 2020 году, во втором туре которого автор занял четвёртое место. Доложены и обсуждены на международных конференциях «Перспективы развития научной и инновационной деятельности молодежи» (п. Персиановский, 2020), «Актуальные проблемы лечения и профилактики болезней молодняка» (г. Витебск, 2020), «Аграрная наука – сельскому хозяйству» (п. Персиановский, 2020).

Публикации. По материалам диссертации опубликовано 10 статей, из них две в научно-производственном журнале «Международный вестник ветеринарии», входящем в список рецензируемых научных изданий, рекомендованных ВАК при Министерстве науки и высшего образования Российской Федерации, и патент на изобретение № 2728552 «Способ лечения раневого и язвенного процесса в области пальцев крупного и мелкого рогатого скота».

Структура и объем работы. Диссертационная работа изложена на 119 страницах машинописного текста в компьютерном варианте и состоит из введения, обзора литературы, собственных исследований, куда входят материалы и методы исследования, результаты исследования и их обсуждение, выводов, практических предложений, рекомендаций, перспектив дальнейшей разработки темы, библиографического списка и приложений. Список литературы включает 132 источника, в том числе 24 иностранных автора. Работа иллюстрирована 8 таблицами и 26 рисунками.

Личный вклад соискателя. Автор разработал новый лекарственный препарат для лечения овец с язвенными поражениями в области пальцев, участвовал в проведении клинических, микробиологических, гематологических и биохимических исследований. Лично проводил лечение овец с гнойно-некротическими поражениями в области дистального отдела конечностей, изучал и анализировал источники литературы по теме исследований, рассчитывал экономическую эффективность проведенного лечения. Соискателем было опубликовано 10 статей в соавторстве со Стекольниковым А. А., Михайловой, И. И., Лещенко, Т. Р., которые не возражают против использования полученных результатов исследований. Личный вклад автора в статьях и диссертационной работе составляет 80%.

ОСНОВНОЕ СОДЕРЖАНИЕ РАБОТЫ

Материалы и методы исследования

Диссертационная работа выполнена в период с 2018 по 2021 гг. на кафедре общей и частной хирургии имени К. И. Шакалова ФГБОУ ВО «Санкт-Петербургский государственный университет ветеринарной медицины», в Миллеровском филиале ГБУ РО "Ростовская областная станция по борьбе с болезнями животных с ПО", на базе овцеводческих ферм Миллеровского, Белокалитвинского, Сальского и Дубовского районов Ростовской области. В этих хозяйствах клинически обследовано 2170 овец разного возраста с целью определения частоты встречаемости наиболее распространенных заболеваний овец. По результатам клинического обследования нами был проведен анализ незаразной патологии животных, в том числе хирургической.

Обследование овец с заболеваниями в области дистального отдела конечностей проводили по общепринятой методике. После сбора анамнеза определяли клинический статус больных животных, измеряли температуру тела, частоту пульса и дыхания. При осмотре животного в движении обращали внимание на характер и продолжительность опирания конечностей, определяли тип, степень и характер хромоты. Затем осматривали конечности в состоянии покоя, учитывали их постановку, положение, обращали внимание на характер опирания о почву и частоту переступания. Далее определяли состояние копытца (их форму, величину и степень деформации), локализацию патологического очага и его характер (первичные механические повреждения, воспалительные процессы и т. д.). При пальпации устанавливали консистенцию тканей, наличие травм, припухлости, состояние роговой стенки копытца (трещины, шероховатость, волнообразность и др.). При осмотре подошвенной поверхности копытца обращали внимание на её форму, наличие отросшей и завернувшейся боковой стенки, состояние рога подошвы и мякиша. Определяли местную температуру, чувствительность и болезненность исследуемого участка, осуществляли пассивные и активные движения пальцев. Затем проводили измерение очага поражения, определяли характер экссудата на поверхности дефекта, его цвет, консистенцию и запах, а также наличие или отсутствие грануляций, их вид, степень заполнения патологического очага.

Для сравнительной оценки способов лечения овец с гнойно-некротическими поражениями дистального отдела конечностей сформировали 4 группы животных по 10 голов в каждой (интактная и три подопытных группы). Больных овец фиксировали в лежачем положении, проводили тщательную механическую очистку и туалет очага поражения, расчистку и обрезку пораженного рогового башмака, при этом полностью удаляли отслоившийся рог. Проводимые далее терапевтические мероприятия были направлены на создание неблагоприятных условий для развития возбудителей хирургической инфекции, уменьшение токсемии и обеспечение благоприятных условий для регенерации тканей. Для этого на

заключительном этапе обработки очага поражения накладывали бинтовую повязку с целью защиты дефекта от механических и физических воздействий внешней среды. Наружные слои повязки пропитывали березовым дегтем.

В первой подопытной группе после первичной хирургической обработки на язвенную поверхность наносили порошок, состоящий из сульфата меди – 50 г и борной кислоты – 50 г. Дополнительно проводили межпальцевую новокаиновую блокаду по А. И. Зыкову.

Во второй подопытной группе на язвенную поверхность наносили порошок, состоящий из сульфата меди - 50 г., борной кислоты - 40 г. и янтарной кислоты - 5 г. и осуществляли блокаду нервов по А. И. Зыкову.

В третьей подопытной группе применяли порошок по прописи - сульфат меди - 50 г. борная кислота - 40 г. янтарная кислота - 10 г. Дополнительно проводили межпальцевую новокаиновую блокаду по А. И. Зыкову.

Четвертая группа овец была контрольной (интактная).

Последующее лечение животных подопытных групп заключалось в смене повязки, повторного нанесения лекарственных препаратов на язвенную поверхность и проведении межпальцевой новокаиновой блокады по А. И. Зыкову. Перевязку проводили с интервалом 3-4 дня до полного заживления.

При выборе компонентов предлагаемого нами нового лекарственного средства мы ориентировались на механизм действия, входящих в его состав компонентов. Сульфат меди и борная кислота обладают высокой активностью против большинства грибов и бактерий, но наибольшее значение имеет их прижигающее и вяжущее действие, сопровождающееся образованием плотного струпа. Янтарная кислота относится к метаболитам, обладает антиоксидантным, иммуномодулирующим и антигипоксическим действием. Её метаболический эффект заключается в улучшении выработки энергии для нужд клеток, а антигипоксическое действие - в улучшении тканевого дыхания. Антиоксидантный эффект обусловлен обезвреживанием свободных радикалов, повреждающих структуры клеток. Таким образом, янтарная кислота увеличивает поступление кислорода к клеткам, усиливает терапевтические эффекты лекарств, купирует воспалительные процессы, включая аллергические, улучшает микроциркуляцию крови в тканях и метаболизм в клетках.

Для определения бактерицидной активности предлагаемого препарата *in vitro* был взят патологический материал из очагов поражения в области дистального отдела конечностей, который отбирали с соблюдением правил асептики до начала лечения животных. После механической очистки язвенную поверхность омывали стерильным физиологическим раствором и брали материал стерильной марлевой салфеткой на границе здоровой и пораженной ткани. Посев из полученного материала проводили на мясо-пептонный бульон (МПБ), затем пересеивали на мясо-пептонный агар (МПа) и среду Эндо, которые на сутки помещали в термостат при температуре 37,5°C, далее учитывали рост микробной ассоциации. При посеве пробы № 1 на МПБ нами было обнаружено интенсивное помутнение среды и незначительное количество осадка, легко разбивающегося при встряхивании, это указывает на

рост *Escherichia coli*. Из пробы № 2 МПб – мутный, с образованием осадка в виде пленки, что характеризует рост стрептококков. Из пробы № 3 МПб – мутный наличие осадка в виде пристеночного кольца, что является показателем роста микроорганизмов группы стафилококков (*St. epidermis*, *St. aureus*). При добавлении в среду раствора испытуемого порошка роста микроорганизмов не отмечено.

В МПб пробы № 4 и в агар пробы № 2 и № 3 добавляли испытуемый препарат. Учёт результатов осуществляли через сутки с момента посевов.

Гематологические исследования проводили на оборудовании Nihon Kohden MEK-6500K и в соответствии с методиками, применяемыми в Миллеровской ветеринарной лаборатории. Для исследования кровь брали от здоровых и больных овец из яремной вены в вакуумные пробирки с соблюдением правил асептики до начала эксперимента и на десятые сутки лечения больных животных. Взятие крови проводили в утренние часы.

При проведении общего анализа крови определяли количество эритроцитов, лейкоцитов, тромбоцитов, СОЭ. Для контроля уровня обмена веществ, проводили биохимические исследования сыворотки крови, определяли количество общего белка, общего кальция, неорганического фосфора, резервную щелочность.

В период проведения исследований подопытные животные находились в одинаковых условиях (содержание, кормление, моцион).

Контроль терапевтической эффективности испытуемых лекарственных средств проводили путем осмотра и измерения очага поражения (с интервалом 3-4 дня) до полного выздоровления животного при этом обращали внимание на состояние тканей, их цвет, зернистость грануляций, кровоточивость, наличие экссудата.

В заключение эксперимента определяли экономическую эффективность проведенного лечения больных животных.

РЕЗУЛЬТАТЫ ИССЛЕДОВАНИЙ

В течение нескольких лет в племенных и товарных хозяйствах Ростовской области произошло резкое снижение поголовья овец, однако в настоящее время обстановка в отрасли стабилизировалась. В связи с этим появилась необходимость оказания квалифицированной помощи ветеринарных специалистов владельцам животных в ликвидации различных заболеваний овец.

Для проведения научных исследований нами было выбрано четыре района Ростовской области, находящихся в различных природно-климатических зонах. Так, в северных и центральных районах области (Миллеровский район) климат континентальный, с преобладанием умеренных температур и достаточного количества осадков. Почвы здесь в основном черноземы, солонцеватые черноземы и темнокаштановые. С движением на восток области (Белокалитвинский, Сальский, Дубовский районы) континентальность возрастает. При этом уменьшается количество осадков, возрастает температура, почвы становятся от светло каштановых до песчаных,

переходя в полупустыню, что не может не сказаться на ортопедической патологии овец.

На первом этапе наших исследований мы провели осмотр и общее клиническое обследование имеющегося поголовья овец в личном подсобном хозяйстве Магомедова Миллеровского района, СПК "Экспресс" Белокалитвинского района, ООО "Южное" Сальского района и крестьянско-фермерского хозяйства Базаева Дубовского района. На основании полученных результатов был проведен анализ незаразной патологии овец, который представлен в рисунке 1.

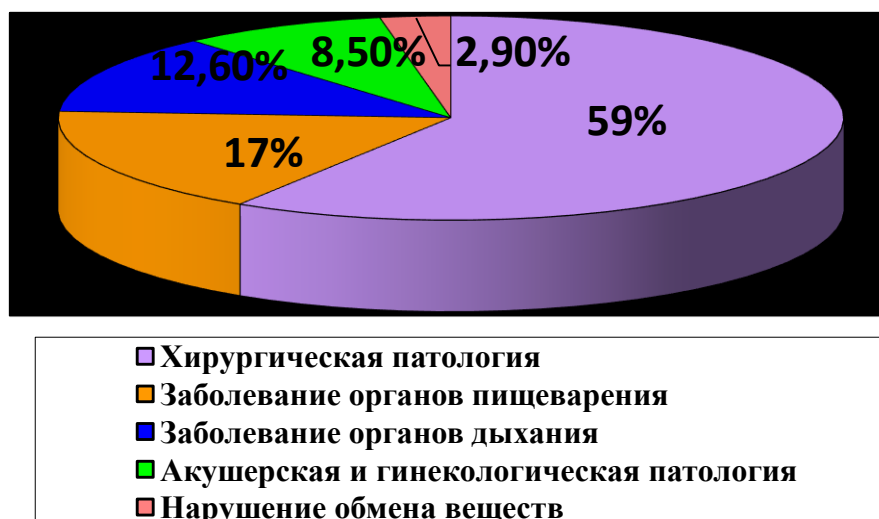


Рисунок 1 - Соотношение болезней незаразной этиологии у овец.

Из полученных данных следует, что наибольшее распространение среди болезней овец в обследованных хозяйствах имеет хирургическая патология, 49,5% которой приходится на болезни в области дистального отдела конечностей. Болезни органов желудочно-кишечного тракта (17%), органов дыхания (12%) и другая патология.

Болезни в области дистального отдела конечностей у овец мы диагностировали во всех хозяйствах, однако они распространены неравномерно и количество их было различным. Полученные нами результаты представлены в таблице 1.

В период исследований нами установлена наибольшая заболеваемость дистального отдела конечностей у овец в Миллеровском районе (21%), чему способствовали значительное количество осадков и повышенная влажность почвы. В результате воздействия этих факторов у животных происходила мацерация и повреждение копытцевого рога. Восточнее заболеваемость снижалась, так в Белокалитвинском районе выявили - 14,1%, в Сальском районе – 12,9% и в Дубовском районе лишь – 2,8% больных животных, что связано с малоснежной зимой и наступившей засухой в весенне-летний период. Это позволило снизить негативное воздействие внешней среды на область пальцев и уменьшить заболеваемость овец.

Таблица 1 - Распространение болезней пальцев у овец в хозяйствах Ростовской области

Годы учёта	Миллеровский район, ЛПХ Магомедова			Белокалитвенский район, СПК «Экспресс»			Сальский район, ООО «Южное»			Дубовский район, ИП Глава КФХ Базаев Р.З.		
	Обследовано	Выявлено больных		Обследовано	Выявлено больных		Обследовано	Выявлено больных		Обследовано	Выявлено больных	
		голов	Голов		%	Голов		голов	%		голов	Голов
2018	329	81	25	250	28	11,3	181	22	12,7	405	14	3,5
2019	290	43	17	224	29	13,1	170	18	10,9	381	7	2

Далее нами была проведена ортопедическая диспансеризация овец в указанных хозяйствах, в результате которой определены виды патологических процессов в области дистального отдела конечностей, что представлено в таблице 2.

Таблица 2 - Результаты ортопедической диспансеризации овец в хозяйствах Ростовской области

Виды патологий в области дистального отдела конечностей	Миллеровский район	Белокалитвенский район	Сальский район	Дубовский район
Ссадины и царапины	5	7	10	4
Трещины стенки	-	4	5	6
Раны подошвы	18	15	7	9
Гнойное воспаление межпальцевой железы	15	3	4	-
Гиперплазия межпальцевой кожной складки	19	8	2	-
Отслоение копытцевой стенки	26	6	4	1
Гнойно-некротические язвы	41	14	8	1
Итого	124	57	40	21

Наибольшая заболеваемость овец, сопровождающаяся различной патологией в области дистального отдела конечностей (21% поголовья), наблюдалась в Миллеровском районе с ноября по апрель. В этот период животные большую часть времени находились в кошарах. На выгульные базы овец выпускали редко, так как прилегающая к помещениям территория была покрыта водой. В этот период наблюдали возникновение гнойно-некротических язв в области дистального отдела конечностей. В тёплые и относительно сухие периоды (с мая по октябрь) чаще регистрировались

травматические повреждения дистального отдела конечностей (раны, царапины, ссадины).

В Белокалитвинском районе заболеваемость овец в период исследования регистрировалась на уровне 12,2% что связано с изменениями климатических условий в районе (уменьшение количества осадков, повышение среднегодовой температуры), а также с изменениями условий содержания. Здесь овцы выпасаются и в зимний период при отсутствии снежного покрова.

На востоке Ростовской области расположен Сальский район, а в 200 км восточнее - Дубовский район. В этой зоне традиционно распространено овцеводство, так как климатические условия способствуют массовому содержанию овец. Нами было зарегистрировано соответственно 11,8% и 2,8% животных от имеющегося поголовья с заболеваниями в области дистального отдела конечностей. В условиях полупустыни Дубовского района распространены низкорослые растения с жестким стеблем и листвой. Эти условия способствуют возникновению трещин копытцевой стенки.

При обследовании животных мы наблюдали различную клиническую картину заболеваний пальцев у овец, отмечали ухудшение общего состояния, снижение аппетита, в тяжёлых случаях незначительное повышение общей температуры тела. На ранних стадиях болезни регистрировали мацерацию и набухание копытцевого рога и прилегающих участков кожи, что способствовало травмированию копытец.

В области мякиша, подошвы и аксиальной стенки копытцевый рог был тусклый, мягкий (рисунок 2). При расчистке и обрезке копытным ножом рог подошвы легко отделялся в виде небольших кусочков. Патологические изменения рога подошвы часто сопровождалась перемежающей хромотой. При более глубоком развитии патологического процесса появлялась отечность кожи венчика (рисунок 3). Основа кожи боковой стенки подошвы и мякиша была коричневого цвета, при этом отмечалась хромота типа опирающейся конечности.

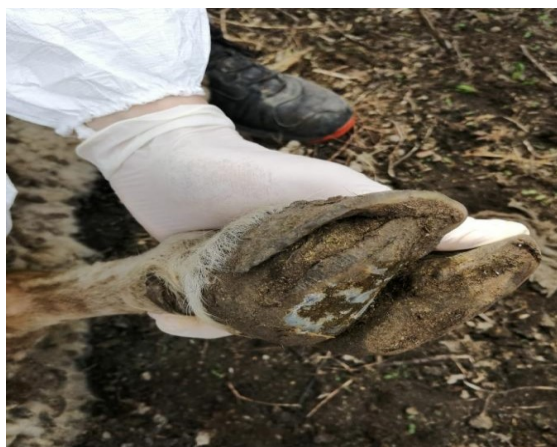

Рисунок 2 – Язва подошвы копытца овцы.



Рисунок 3 – Гиперплазия рога подошвы.

Между отросшим рогом стенки и подошвы обнаруживали пространство, где скапливался экссудат, остатки тканей, мельчайшие частицы навоза и

корма (рисунок 4). Отмечали неравномерность толщины удлинённой роговой стенки с тусклой, шероховатой поверхностью, постепенно принимающий форму изогнутой трубки (рисунок 5).

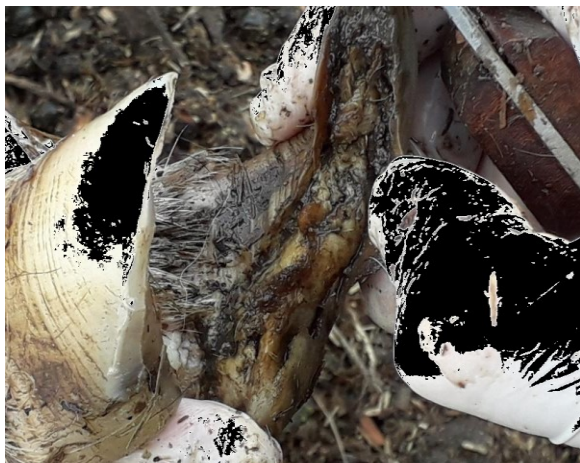

Рисунок 4 – Отслоение копытцевой стенки.



Рисунок 5 – Деформация копытцевой стенки.

Для лечения овец с гнойно-некротическими поражениями дистального отдела конечностей нами было предложено новое лекарственное средство. При его разработке мы ставили цель изготовить препарат из дешевых и доступных в условиях производства компонентов, обладающих не только бактерицидным действием, но и стимулирующим процесс заживления патологического очага.

Исходя из доступности лекарственных средств и механизме их действия, мы остановились на трех компонентах: сульфате меди, борной и янтарной кислотах. Количественное содержание компонентов препарата, обеспечивающих метаболический, иммуномодулирующий и антисептический эффекты определили в процессе проведения опыта путём и составляет: сульфата меди - 50 г, борной кислоты - 40 г, янтарной кислоты - 10 г.

Предлагаемое нами лекарственное средство получают в результате простого смешивания и последующего измельчения компонентов. Полученный тонкий порошок голубого цвета, без запаха, легко наносится на поверхность патологического очага.

Возбудителями заболеваний в области пальцев у мелкого рогатого скота являются различные виды микроорганизмов. К ним относятся возбудители гнойной, гнилостной, анаэробной инфекции. Наиболее часто в патологическом материале находят стрептококки, стафилококки, кишечную и синегнойную палочку, которые внедряются в поврежденные ткани в результате травм, мацерации и других негативных факторов, вызывающих различные заболевания овец.

Для определения бактерицидной активности предлагаемого нами препарата на микрофлору из очагов гнойно-некротических поражений в

области дистального отдела конечностей у овец *in vitro*, мы получили патологический материал и провели его микробиологические исследования.

При посеве из образцов патологического материала на МПБ и МПа происходил рост кокковой микрофлоры (стрептококки, стафилококки), на среде Эндо - кишечной палочки. Если в среды добавляли раствор предлагаемого нами препарата, рост микрофлоры отсутствовал.

Таким образом, было установлено выраженное бактерицидное действие порошка на микрофлору из очагов гнойно-некротических поражений в области дистального отдела конечностей у овец.

Для определения терапевтической эффективности предлагаемого нами нового лекарственного средства при лечении овец с гнойно-некротическими поражениями в области дистального отдела конечностей были сформированы три подопытные группы животных, куда включали по 10 животных со сходными клиническими проявлениями заболевания.

Общее состояние больных овец было удовлетворительное, отмечалась хромота типа опирающейся конечности, они в последнюю очередь подходили к кормушкам, а при выпасе шли в конце отары. Таких животных отлавливали и помещали в изолятор, для которого отвели отдельное помещение с чистой и сухой подстилкой. Каждая группа овец находилась в отдельном станке, их содержание и кормление было аналогичным.

В начале лечения проводили осмотр больной конечности, расчистку и обрезку копытцевого рога, при этом тщательно удаляли мертвые ткани. Это создавало благоприятные условия для последующей терапии, снижая возможность резорбции токсических продуктов жизнедеятельности микроорганизмов и интоксикацию организма животного, а также обеспечивало условия для эффективного действия лекарственных препаратов на патологический очаг.

С целью восстановления и улучшения нейротрофических процессов в пораженных тканях пальцев у овец проводили новокаиновую блокаду по А. И. Зыкову. Между пальцами у крупного и мелкого рогатого скота проходят дорсальные и пальмарные нервы 3 и 4 пальцев, иннервирующие ткани венчика, основы кожи внутренних стенок и подошвы. Поэтому данная блокада проводится при наличии патологических процессов в области пальцев и копытец. При проведении блокады используют 0,5% раствор новокаина, к которому при гнойных процессах добавляют антибиотик. Мы использовали бензилпенициллина натриевую соль.

Затем на язвенную поверхность наносили лекарственный препарат (рисунок 6) в соответствии со схемой опыта, и накладывали защитную повязку (рисунок 7).

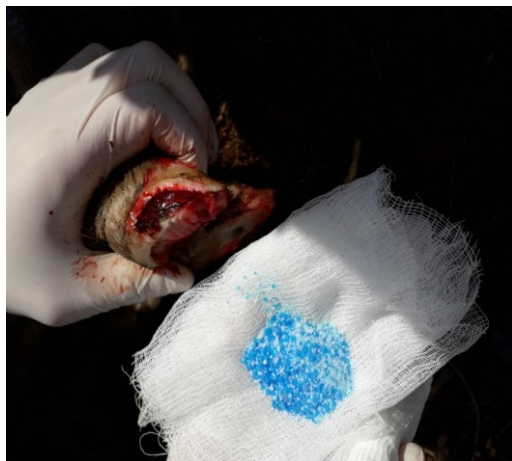

Рисунок 6 – Нанесение порошка на язвенную поверхность копыльца.



Рисунок 7 – Наложение защитной повязки.

Клиническая оценка заживления гнойно-некротических язв дистального отдела конечностей у овец представлена в таблице 3.

Таблица 3 - Динамика заживления гнойно-некротических язв у овец подопытных групп

Показатели	Группы животных		
	1 подопытная группа n=10	2 подопытная группа n=10	3 подопытная группа n=10
Появление грануляций (дни)	5,31±0,40	4,71±0,25	3,10±0,19
Заполнение дефекта грануляциями (дни)	12,10±0,62	8,12±0,30	4,52±0,37
Эпителизация дефекта (дни)	18,40±0,37	14,51±0,17	10,62±0,19

Схема лечения больных овец и полученные результаты представлены в таблице 4.

Таблица 4 - Сроки заживления гнойно-некротических язв в области дистального отдела конечностей у овец в эксперименте

Группы животных	Применяемый состав	Состояние тканей в очаге воспаления	Средняя продолжительность заживления дефектов у животных (дни)	Количество обработок
1	Сульфат меди –	Заживление происходило под	18±2	5

подопытная группа	50 г Борна кислота – 50 г	фибринозно-тканевым струпом, появление единичных грануляций отмечалось на 5-6 сутки. Они не равномерно покрывали поверхность дефекта, при пальпации легко кровоточили		
2 подопытная группа	Сульфат меди – 50 г Борна кислота – 40 г Янтарная кислота – 5 г	Очищение очагов поражения происходило медленнее, отмечали появление здоровых грануляций ярко-красного цвета, плотной консистенции на четвертый – шестой день, заживление дефекта также сопровождалось образованием фибрино-тканевого струпа	14±2	4
3 подопытная группа	Сульфат меди – 50 г Борна кислота – 40 г Янтарная кислота – 10 г	Заживление происходило под фибринозно-тканевым струпом с образованием мелкозернистых, ярко-красного цвета, плотной консистенции. грануляций, покрытых слизистогнойным экссудатом	10±2	3

Исходя из полученных экспериментальных данных установили оптимальную динамику заживления гнойно-некротических язв в третьей подопытной группе животных, у них наблюдался интенсивный рост грануляционной ткани и эпителизация очага. Заживление патологического очага в течении 10±2 дней (рисунки 8 -10).

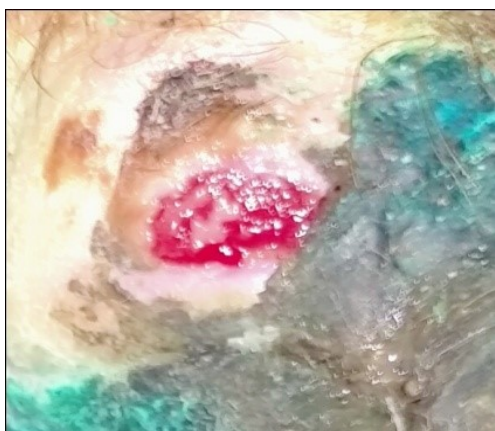

Рисунок 8 - Гнойно-некротическая язва в области пальцев у овцы.

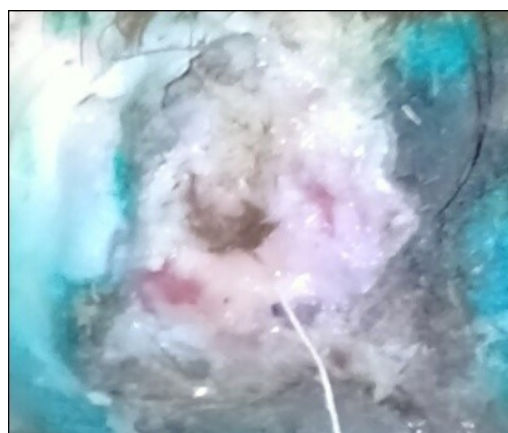

Рисунок 9 - Заживление язвы на восьмые сутки лечения.

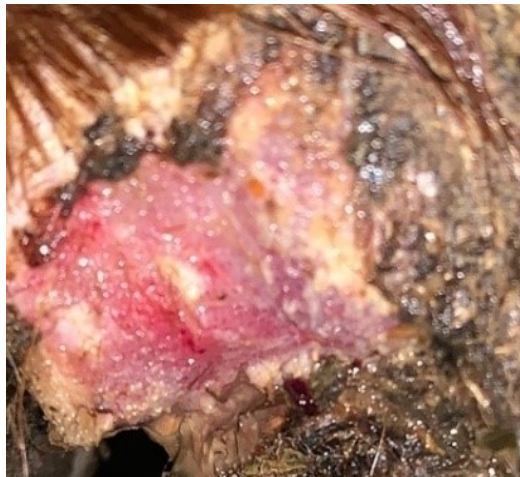

Рисунок 10- Эпителизация язвы копытца у овцы на десятые сутки.

При проведении научных исследований мы определяли основные показатели крови и биохимический статус здоровых животных в контрольной (интактной) группе и больных овец с гнойно-некротическими поражениями в области пальцев в подопытных группах.

Взятие крови осуществляли в утренние часы до кормления и водопоя. Далее исследование крови проводили на базе Миллеровской районной ветеринарной лаборатории. Полученные результаты представлены в таблице 5.

Анализируя данные морфологического состава крови животных контрольной (интактной) группы клинически здоровых овец, мы установили, что несмотря на явное отсутствие какого - либо заболевания, количество эритроцитов находилось ниже уровня физиологических колебаний для данного вида животных и составляла $6,64 \pm 0,30 \cdot 10^{12}/л$. Гемоглобин в этой группе был в пределах физиологических границ – $121,15 \pm 2,67$.

Количество лейкоцитов и тромбоцитов соответствовало нормативным показателям. Показатель СОЭ был равен $0,75 \pm 0,03$ мм/час, что свидетельствует об отсутствии воспалительных процессов в организме животных.

Однако, мы отметили некоторые отклонения в биохимических показателях крови общего кальция и фосфора $1,95 \pm 0,12$ к $1,18 \pm 0,09$. Это является нарушением кальциево-фосфорного соотношения, при норме 2:1 у овец в контрольной группе оно составляло 1:0.7, что указывает на нарушение минерального обмена.

До начала лечения у животных подопытных групп количество гемоглобина находилось в пределах нижних физиологических значений (1 подопытная – $105,71 \pm 2,37$ г/л, 2 подопытная – $109,35 \pm 2,41$ г/л и 3 подопытная – $107,80 \pm 2,15$ г/л).

Количество эритроцитов в 1 подопытной группе составляло $6,28 \pm 0,71 \cdot 10^{12}/л$, 2 подопытная группа $6,51 \pm 0,15 \cdot 10^{12}/л$, 3 подопытная группа – $6,48 \pm 0,53 \cdot 10^{12}/л$, что меньше нижнего уровня физиологических колебаний.

Общее количество лейкоцитов в организме больных животных было выше $20 \cdot 10^9/\text{л}$ (лейкоцитоз) что указывало на наличие гнойно-некротических процессов.

Количество тромбоцитов хотя и находилось в пределах физиологических колебаний, но было на 19% выше, чем у животных контрольной (интактной) группы. СОЭ в среднем на 20% в подопытных группах превышало верхнюю границу физиологических показаний.

В подопытных группах биохимические показатели крови были сопоставимы с показателями у овец контрольной группы и также указывали на нарушение минерального обмена.

На десятые сутки эксперимента гематологические показатели у овец интактной группы не претерпели каких-либо значительных изменений, лишь на 2% увеличилось количество эритроцитов, что повлекло за собой увеличение содержания гемоглобина на 1%. Однако, как и в предыдущем исследовании, количество эритроцитов оставалось ниже физиологических границ, а гемоглобина в пределах этих показателей.

В тоже время в подопытных группах произошли определенные изменения в картине крови. Так, в 1 подопытной группе на 3,6% увеличилось количество эритроцитов по сравнению с первым исследованием, соответственно возросло содержание гемоглобина на 4,7%. Кроме этого на 17,7% уменьшилось количество лейкоцитов и на 3,7% тромбоцитов. СОЭ снизилось на 9,3%.

Произошедшие изменения свидетельствуют об уменьшении интенсивности течения гнойно-некротических процессов при проведении лечебных процедур.

Биохимические показатели содержания общего белка и резервной щелочности остались в пределах физиологических колебаний. Количество общего кальция и неорганического фосфора незначительно повысились на 1,1% и 8% соответственно, но их соотношение не восстановилось до нормативных значений.

Во второй подопытной группе, где процессы заживления были более выражены, произошли и значимые изменения гематологических показателей. Так, количество эритроцитов увеличилось на 2,8% и приблизилось к фоновым значениям.

Содержание гемоглобина увеличилось на 3%, и находилось в пределах физиологических колебаний.

Количество лейкоцитов в крови этих животных уменьшилось на 23,9% по сравнению с началом исследований, однако всё ещё на 15% превышало верхнюю границу физиологических показателей.

Таблица 7 – Динамика морфологических и биохимических показателей крови при лечении овец с гнойно-некротическими язвами

Показатели	Норма	Контрольная группа		1 опытная группа (n=10)		2 опытная группа (n=10)		3 опытная группа (n=10)	
		В первые сутки	На 10 сутки	В первые сутки	На 10 сутки	В первые сутки	На 10 сутки	В первые сутки	На 10 сутки
Гемоглобин (г/л)	90 - 133	121,15±2,67	122,40±2,15	105,71±2,37	110,65±2,17	109,35±2,41	112,71±2,50	107,80±2,15	115,73±2,64
Эритроциты (10 ¹² /л)	7,0 - 12,0	6,64±0,30	6,70±0,25	6,28±0,71	6,51±0,15	6,51±0,48	6,69±0,41	6,48±0,53	6,71±0,35
Лейкоциты (10 ⁹ /л)	6,0 - 14,0	12,41±1,17	12,42±1,20	20,80±0,22**	17,12±1,15*	21,17±0,30**	16,10±0,35*	21,32±0,25**	15,12±0,30*
Тромбоциты (10 ⁹ /л)	270,0-500,0	348±15,73	348±16,20	402±10,41	387±12,30	405±9,02	383±10,30	407±8,54	371±7,42
СОЭ (мм/час)	0,5 - 1,0	0,75±0,03	0,75±0,04	1,18±0,22	1,07±0,15	1,20±0,15	1,05±0,09	1,21±0,21	1,02±0,07
Общий белок (г/л)	60,0 - 75,0	66,40±0,26	66,41±0,25	63,27±0,35	64,47±0,41	65,13±0,17	66,10±0,25	65,73±0,24	66,39±0,25
Общий кальций (ммоль/л)	2,38 - 3,38	1,95±0,12	1,95±0,14	1,78±0,31	1,80±0,29	1,71±0,52	1,85±0,27	1,85±0,43	1,90±0,37
Неорганический фосфор (ммоль/л)	1,45 - 2,48	1,18±0,09	1,18±0,10	1,12±0,11	1,21±0,15	1,20±0,12	1,23±0,15	1,18±0,35	1,23±0,31
Резервная щелочность (ммоль/л)	115 - 130	119,70±0,21	120,30±0,31	117,00±0,45	119,30±0,25	119,00±0,35	119,85±0,27	120,60±0,17	122,03±0,20

*Примечание: $p \leq 0,05$ * - достоверная разница; $p \leq 0,01$ ** - статистически достоверная разница

Наиболее значимые изменения произошли в гематологических показателях овец третьей подопытной группы. Количество эритроцитов у этих животных возросло до уровня фоновых значений (у овец контрольной группы), а содержание гемоглобина увеличилась на 11% в сравнении с предыдущим исследованием. Количество лейкоцитов снизилось до верхних границ физиологических колебаний, что составило $14,12 \pm 0,30 \cdot 10^9/\text{л}$. Этот показатель снизился на 33,8%. Количество тромбоцитов также уменьшилось по сравнению с предыдущими данными на 8,8%, СОЭ снизилось на 17,4% и соответствует верхней границе нормативных значений ($1,0 \pm 0,07$).

Произошедшие изменения свидетельствуют об интенсивном процессе регенерации тканей патологического очага и восстановлении функции поврежденных тканей. Биохимические показатели приблизились к таковым у животных интактной группы.

Таким образом количество лейкоцитов в группах подопытных овец до лечения превышало верхнюю границу физиологических колебаний на 42,8%, что указывало на наличие гнойно-некротических процессов в организме животных. В течение периода лечения этот показатель снизился к 10 дню до уровня верхней границы нормативных значений у животных 3 подопытной группы, где применяли новый антисептический препарат, содержащий сульфата меди - 50 г, борной кислоты - 40 г, и янтарной кислоты - 10 г, в остальных подопытных группах к десятому дню лечения количество лейкоцитов снизилось на 20% в первой и на 27% во второй. Полученные нами данные свидетельствуют о снижении воспалительного процесса и улучшении состояния больных овец.

Выраженное нарушение кальциево-фосфорного соотношения у животных интактной и подопытных групп свидетельствует о необходимости коррекции обменных процессов у всех имеющихся в хозяйстве овец путем введения в рацион соответствующих кормовых добавок.

Заболевания дистального отдела конечностей мелкого рогатого скота полиэтиологичны, они наносят значительный экономический ущерб животноводческим хозяйствам, складывающийся из снижения продуктивности больных овец и затрат на проведение лечебных и профилактических мероприятий. Поэтому нами был разработан и проведен в хозяйствах комплекс профилактических мероприятий.



Рисунок 11 – Энергометаболический состав.

Как известно пусковым механизмом заболеваний в области пальцев у овец являются мацерация мягких тканей, копытцевого рога и различные механические повреждения, что способствует внедрению возбудителей

гнойной, гнилостной и анаэробной инфекции. Предрасполагающими факторами служат нарушения обмена веществ, обусловленные неполноценным кормлением, недостатком микро- и макроэлементов.

При проведении научной работы в хозяйствах мы также установили, что гнойно-некротические поражения тканей в области пальцев у овец возникали на фоне нарушения обмена веществ, при этом выражено снижалась активность системы иммунитета, что повышало чувствительность организма к возбудителям экзогенных и эндогенных инфекций. Учитывая этот факт и результаты полученных нами биохимических исследований крови подопытных животных, мы активировали обменные процессы в организме овец, применив предложенный Евглевским, А. А. (2012) энергометаболический состав (рисунок 11).

Этот недорогой и доступный препарат готовили на ферме путем растворения 80 мл АСД-2 фракции (внутренняя), 30 г янтарной кислоты и 0,5 л патоки в 10 л водопроводной воды. Полученным раствором 1 раз в пять - семь дней орошали корма. В результате нами было отмечено улучшение поедаемости корма и общего состояния животных. Овцы стали более активными, появился блеск шерстного покрова. Данный состав применяли в течение стойлового периода.

Установленное нами выраженное нарушение кальциево-фосфорного соотношения у животных контрольной и подопытных групп, обуславливает необходимость коррекции обменных процессов у всех имеющихся в хозяйстве овец путем введения в рацион соответствующих кормовых добавок. В качестве минеральной подкормки мы использовали «Фелуцен», в состав которого входят микро- и макроэлементы, восполняющие дефицит веществ в рационе.

В результате нами было отмечено улучшение поедаемости корма, овцы стали более активными, появился блеск шерстного покрова, повысилась их естественная резистентность, нормализовалось общее состояние.

Меры специфической профилактики были направлены на устранение причин, вызывающих гнойно-некротические процессы в области дистального отдела конечностей. Для этого мы рекомендовали систематически проводить диспансеризацию имеющегося поголовья овец, осуществлять профилактическую расчистку и обрезку копытцевого рога, а выделенных животных с различной хирургической патологией помещать в отдельный загон и проводить необходимое лечение.

Немало важным фактором оценки эффективности проведенных мероприятий является их экономическая целесообразность. Полученная экономическая эффективность проведенного лечения составила на 1 рубль затрат 1,41 рубль прибыли.

Таким образом, предложенный нами способ лечения овец с гнойно-некротическими поражениями в области пальцев с использованием нового лекарственного препарата имеет высокую терапевтическую эффективность и экономически целесообразен.

ЗАКЛЮЧЕНИЕ

В результате проведенных исследований нами выяснена особенность распространения и характера поражений дистального отдела конечностей у овец в зависимости от природно-климатической зоны Ростовской области. Нами был предложен новый лекарственный препарат для лечения овец с гнойно-некротическими поражениями дистального отдела конечностей, обладающий антисептическим и иммуномодулирующим действием. Разработанный нами способ лечения овец с применением нового препарата успешно прошел клинические испытания и широкую производственную апробацию, показал высокую терапевтическую эффективность и внедрен в практику ветеринарной службы Ростовской области.

ВЫВОДЫ

1. Заболевания в области дистального отдела конечностей у овец в хозяйствах Ростовской области широко распространены и составляют 49,5% от всей хирургической патологии.

2. В зависимости от природно-климатической зоны расположения хозяйств изменяется характер заболевания животных. Так, в Миллеровском районе преобладают гнойно-некротические поражения, составляющие 33% от заболеваний дистального отдела конечностей у овец, тогда как в Дубовском (восточном) районе области у 71,4% овец с патологией дистального отдела конечностей регистрируются раны и другие травматические повреждения.

3. Для лечения мелкого рогатого скота с язвенными процессами дистального отдела конечностей нами был предложен новый лекарственный препарат, обладающий высокой бактерицидной активностью в отношении микрофлоры из очагов гнойно-некротических поражений.

4. Предложенный нами новый лекарственный препарат показал свою высокую терапевтическую эффективность. При его применении выздоровление овец наступало в 100% случаев в течение 10±2 дней за счет антисептического, антигипоксического, метаболического, иммуномодулирующего действия препарата на ткани в очаге поражения.

5. В числе предрасполагающих причин заболеваний в области дистального отдела конечностей у овец мы установили нарушения обмена веществ в организме животных, поэтому в комплекс профилактики были включены мероприятия по его нормализации. Это положительно сказалось на общем состоянии поголовья овец.

6. Экономическая эффективность на 1 рубль затрат, при лечении овец предложенным нами способом, составила 1,41 рубль, что свидетельствует о целесообразности его применения в условиях производства.

ПРАКТИЧЕСКИЕ ПРЕДЛОЖЕНИЯ

1. При возникновении гнойно-некротических поражений в области пальцев у овец необходимо изолировать больных животных и проводить их своевременное лечение, включающее тщательную хирургическую обработку очага поражения с последующим применением предложенного нами нового лекарственного средства, так как оно показало свою высокую терапевтическую эффективность не только в условиях эксперимента, но и при широкой производственной апробации.

2. При проведении лечебно-профилактических мероприятий в случае возникновения заболеваний в области пальцев у животных необходимо учитывать результаты морфологических и биохимических исследований крови, что позволит контролировать их общее состояние и своевременно корректировать возникающие изменения в организме овец.

3. С целью повышения естественной резистентности овец необходимо по возможности сбалансировать рацион кормления в соответствии с нормативными показателями, и использовать витаминно-минеральные подкормки и апробированный нами энергометаболический состав на основе АСД-2 фракции, янтарной кислоты и патоки, что улучшает поедаемость и усвоение питательных веществ корма, нормализует обмен веществ в организме животных.

РЕКОМЕНДАЦИИ И ПЕРСПЕКТИВА ДАЛЬНЕЙШЕЙ РАЗРАБОТКИ ТЕМЫ

Использовать полученные нами результаты научных исследований в учебном процессе при изучении студентами ветеринарных факультетов дисциплины «Общая и частная хирургия».

Дальнейшая разработка темы должна быть направлена на определение возможности использования предлагаемого нами нового лекарственного препарата для лечения разных видов продуктивных животных с ранами, гнойными процессами, гнойничковыми заболеваниями кожи и другой хирургической патологией. Это позволит расширить область применения препарата и повысить качество терапии животных.

СПИСОК РАБОТ, ОПУБЛИКОВАННЫХ ПО ТЕМЕ ДИССЕРТАЦИИ

Статьи в журналах, рекомендованных ВАК РФ

1. Финагеев, Е. Ю. Способ лечения овец с гнойно-некротическими язвами дистального отдела конечностей / Е. Ю. Финагеев, А. А. Стекольников // Международный вестник ветеринарии. - 2021. - № 3. - С. 217-222.
2. Финагеев, Е. Ю. Хирургическая патология у овец в хозяйствах Ростовской области / Е. Ю. Финагеев, А. А. Стекольников // Международный вестник ветеринарии. - 2021. - № 3. - С. 223-226.

Патент

3. Патент № 2728552 Российская Федерация, А61К33/22(2020.02); А61К33/34(2020.02); А61К31/194(2020.02); А61К35/04(2020.02); А61Р17/02

(2020.02), Способ лечения раневого и язвенного процесса в области пальцев крупного и мелкого рогатого скота: № 2728552: заявл. 19.12.2019: опубл. 30.07.2020, Бюл. № 22 / И. И. Михайлова, Т. Р. Лещенко, О. Н. Михайлова, Е. Ю. Финагеев, М. Д. Калеева. - 8 с.

Статьи в других изданиях

4. Финагеев, Е. Ю. Консервативный способ лечения овец с язвами пальцев / Е. Ю. Финагеев, И. И. Михайлова, Т. Р. Лещенко, О. Н. Михайлова, М. Д. Калеева // Ветеринария и кормление. - 2019. - № 7. - С. 29-31.
5. Финагеев, Е. Ю. Характеристика заболеваний пальцев в хозяйствах Ростовской области / Е. Ю. Финагеев, И. И. Михайлова, Т. Р. Лещенко, А. В. Васильев // Материалы международной научно-практической конференции «Аграрная наука – сельскому хозяйству». – Персиановский, 2020. - С. 114-120.
6. Финагеев, Е. Ю. Сезонно-зональное распространение болезней пальцев овец на территории Ростовской области / Е. Ю. Финагеев, М. Д. Финагеева, И. И. Михайлова // Перспективы развития научной и инновационной деятельности молодежи – пос. Персиановский, 15 июля 2020. - С. 130-135.
7. Финагеев, Е. Ю. Новое лекарственное средство при язвенных поражениях пальцев у крупного и мелкого рогатого скота / Е. Ю. Финагеев, И. И. Михайлова, Т. Р. Лещенко, О. Н. Михайлова // Материалы международной научно-практической конференции «Актуальные проблемы лечения и профилактики болезней молодняка». - г. Витебск, 2020. - С. 93-96.
8. Лещенко, Т.Р. Влияние нового препарата на рост микрофлоры из очагов гнойно-некротических поражений пальцев у овец / Т. Р. Лещенко, И. И. Михайлова, Е. Ю. Финагеев, Г. Д. Фирсова, О. Н. Михайлова // Вестник мичуринского государственного аграрного университета - г. Мичуринск, 2021. - С. 135-138.
9. Leshchenko, T. Therapeutic Effectiveness of an Antiseptic Drug for Ulcerative Finger Lesions in Artiodactyls /T. Leshchenko, I. Mikhailova, A. Yevglevsky, E. Finageev, M. Finageeva, O. Mikhailova // DonAgro: International Research Conference on Challenges and Advances in Farming, Food Manufacturing, Agricultural Research and Education - Rajon, Russia - 5 April 2021. - Pages 410–418.
10. Михайлова, И. И. Эффективность применения энергометаболического состава для коррекции обмена веществ у овец / И. И. Михайлова, Е. Ю. Финагеев, И. М. Ортякова // Вестник Мичуринского ГАУ. – 2021. - № 2(65). – С. 126-128.