

Федеральное государственное бюджетное образовательное  
учреждение высшего образования  
«Санкт-Петербургский государственный университет ветеринарной медицины»

*На правах рукописи*

МАТВЕЕВ ВЛАДИМИР МИХАЙЛОВИЧ

**РАЗРАБОТКА СОСТАВА И ПРИМЕНЕНИЕ  
АНТИСЕПТИЧЕСКОГО РАНОЗАЖИВЛЯЮЩЕГО ГЕЛЯ  
ДЛЯ ЖИВОТНЫХ**

06.02.03 – ветеринарная фармакология с токсикологией

Диссертация  
на соискание ученой степени  
кандидата ветеринарных наук

Научный руководитель:  
кандидат ветеринарных наук, доцент  
Лунегов Александр Михайлович

Санкт-Петербург – 2021

## ОГЛАВЛЕНИЕ

ВВЕДЕНИЕ .....	4
ГЛАВА 1. ОБЗОР ЛИТЕРАТУРЫ.....	11
1.1. Понятие о ране, раневом процессе.....	11
1.2. Видовые особенности заживления ран у различных животных.....	14
1.3. Методы лечения раневой патологии у животных.....	15
1.4. Применение антисептических препаратов при лечении ран у животных.	22
1.5. Применение сорбционных материалов в лечении ран у животных.....	30
1.6. Физические методы лечения ран.....	35
Заключение по обзору литературы.....	37
ГЛАВА 2. СОБСТВЕННЫЕ ИССЛЕДОВАНИЯ .....	39
2.1. Материалы и методы исследований.....	39
2.2. Результаты исследования.....	45
2.2.1. Фармацевтические исследования геля с хлоргексидином биглюконатом .....	45
2.2.1.1. Определение оптимальной концентрации хлоргексидина биглюконата для создания ранозаживляющего геля .....	45
2.2.1.2. Определение осмотической активности хлоргексидинового геля ....	45
2.2.1.3. Изучение стабильности 4% геля с хлоргексидином биглюконатом	47
2.2.1.4. Изучение антимикробной активности 4% геля с хлоргексидином ...	48
2.2.2. Изучение острой токсичности 4% геля с хлоргексидином биглюконатом .....	49
2.2.3. Определение подострой токсичности 4% геля с хлоргексидином биглюконатом .....	50
2.2.4. Определение раздражающего действия 4% геля с хлоргексидином биглюконатом .....	53
2.2.5. Изучение аллергизирующих свойств 4% геля с хлоргексидином биглюконатом .....	54
2.2.6. Изучение ранозаживляющего действия на модели кожной раны	

у крыс .....	55
2.2.7. Гистологические исследования ранозаживляющего действия 4%-ного геля с хлоргексидином биглюконатом на крысах .....	57
2.2.8. Определение раневой микрофлоры .....	67
2.2.8.1. Определение чувствительности выделенной раневой микрофлоры к антибиотикам и антисептическим средствам .....	69
2.2.9. Ранозаживляющее действие 4%-ного геля с хлоргексидином биглюконатом при инфицированных ранах собак .....	71
2.2.10. Морфологические и иммунологические показатели крови собак при лечении инфицированных ран 4%-ным гелем с хлоргексидином биглюконатом .....	74
2.2.11. Применение 4% геля с хлоргексидином биглюконатом при лечении гнойного пододерматита коров .....	82
2.2.12. Влияние 4%-ного геля с хлоргексидином на морфологические и иммунологические показатели крови при лечении гнойного пододерматита коров .....	84
2.2.13. Экономическая эффективность применения 4% геля с хлоргексидином биглюконатом при лечении гнойных ран у собак и при гнойном пододерматите коров .....	87
ГЛАВА 3. ЗАКЛЮЧЕНИЕ.....	95
ВЫВОДЫ .....	103
ПРАКТИЧЕСКИЕ ПРЕДЛОЖЕНИЯ .....	105
СПИСОК СОКРАЩЕНИЙ .....	106
СПИСОК ИСПОЛЬЗОВАННОЙ ЛИТЕРАТУРЫ .....	107
ПРИЛОЖЕНИЯ .....	138

## ВВЕДЕНИЕ

**Актуальность темы исследования.** В настоящее время создание и внедрение новых лекарственных препаратов отечественного производства является одним из приоритетных направлений ветеринарной фармакологии [6, 33, 58].

По данным отечественных и зарубежных исследований от своевременного и правильного выбора лекарственных препаратов в значительной степени зависит исход и эффективность лечения раневого процесса. Ежегодно в арсенале ветеринарных врачей появляются новые лекарственные препараты, которые не удовлетворяют значительному ряду требований, вследствие этого вопросы эффективного лечения раневой патологии по-прежнему остаются актуальными [181, 1, 52, 104, 105, 268, 243, 274].

При фармакокоррекции раневой инфекции и профилактике послеоперационных осложнений, ветеринарные специалисты преимущественно используют химиотерапевтические средства, как местного, так и системного действия. Несмотря на успехи современной ветеринарной медицины и появление новых антибактериальных средств, лечение ран различной этиологии у животных не становится более успешным. Это связано, в меньшей степени, из-за несоблюдения назначений ветеринарных врачей владельцами животных, но в основном, в связи с развитием антибиотикоустойчивых штаммов микроорганизмов [67, 3, 4, 5, 231].

В связи с всё большим развитием антибиотикоустойчивости, ученые во всем мире ведут скрининг веществ, обладающих антимикробным действием. Главным требованием к новым антибактериальным средствам является широкий спектр антимикробной активности, быстрое выведение из организма и минимальное побочное действие. Всё большее число специалистов считает, что в терапии хирургических заболеваний необходимо сочетание химиотерапевтических средств и антисептических препаратов. Лекарственные средства, имеющие в своем составе антисептик, представляют определенный

интерес из-за медленного развития устойчивости к ним микрофлоры [88, 87, 42, 36, 92, 1, 10, 2, 276, 255, 231].

При лечении различного вида ран специалисты очень часто стоят перед сложным выбором лекарственного средства. Лекарственные препараты, обладающие антисептическими и сорбционными свойствами, представлены в виде жидких лекарственных форм. При несравненной легкости их применения существует целый ряд недостатков. В частности, короткий срок действия данных препаратов, невозможность создания длительного антимикробного эффекта. В арсенале ветеринарного врача есть значительное количество средств в мягкой лекарственной форме, в состав которых входят антимикробные вещества и антисептики [80, 47, 84].

Однако мази, приготовленные на липофильной основе, не являются универсальным средством, так как не учитывают патофизиологию раневого процесса. Обладая хорошими проникающими свойствами, такие мази мешают нормальной трофике тканей, обладают слабыми сорбционными свойствами и плохо способствуют созданию оптимальной концентрации антимикробного вещества на поверхности раны [136, 134].

Одним из недостатков традиционных препаратов для лечения ран является то, что большинство из них имеют узкий спектр применения. К примеру, гипертонические растворы, однокомпонентные сорбенты обладают хорошими сорбционными свойствами и незначительным антимикробным действием. Антибиотики, антисептические препараты обладают антимикробными свойствами, но не обладают осмотическими или некролитическими свойствами. По этой причине поиск новых средств, учитывающих физиологию раневого процесса, биологию возбудителей, обладающих направленным эффективным действием, является актуальной задачей для ветеринарной медицины [80, 45, 157, 8, 84, 32, 71].

**Степень разработанности темы.** В современных литературных источниках для лечения раневых патологий предлагается огромный список лекарственных

средств в виде антибиотиков, сульфаниламидных препаратов, химиотерапевтических средств [5, 9, 134, 6, 154, 12, 129, 260, 268, 243, 274].

По мнению многих исследователей, борьба с раневой микрофлорой занимает значительное место в терапии раневых патологий. Раневая микрофлора и ее биологические свойства за последние десятилетия кардинально изменились. Если раньше причиной раневых осложнений выступала синегнойная палочка, то сейчас основную проблему представляют стафилококки, устойчивые к антибиотикам. Многие исследователи считают, что в лечении и профилактике местных инфекций приоритет принадлежит антисептикам [124, 4, 24, 150, 9, 37, 42, 38, 67, 47, 1, 167, 176, 177, 10, 143, 258, 269, 231].

Действие антисептических средств на микроорганизмы обуславливается в основном тем, что они, вступая во взаимодействие с белками, ферментными и другими системами микробной клетки, в конечном итоге вызывают её гибель [99, 36, 118, 146, 213].

Антисептические средства представлены в большинстве своем в виде жидких лекарственных форм, что ограничивает возможность их применения. Из-за невозможности на длительное время создать необходимую концентрацию для подавления микрофлоры, данные средства используются как saniрующие препараты. По этой причине поиск и разработка эффективных лекарственных форм антисептиков является одним из приоритетных направлений ветеринарной фармакологии [6, 33, 58, 102].

**Цель и задачи исследования.** Основной целью нашей работы было теоретическое обоснование, и разработка состава нового ранозаживляющего геля содержащего в качестве антимикробного средства раствор хлоргексидина биглюконата, с учетом приоритетных направлений ветеринарной фармакологии и современной технологии лекарственных форм, а так же факторов, влияющих на терапевтическую активность лекарственных препаратов.

Для достижения поставленной цели необходимо было решить следующие основные задачи:

- провести анализ раствора хлоргексидина биглюконата, используемого в качестве действующего вещества для разработки гелей и изучить его фармацевтические свойства;

- теоретически и экспериментально обосновать и изучить антимикробное действие 4% геля с хлоргексидином биглюконатом;

- оценить качество разработанного состава ранозаживляющего геля, содержащего в качестве антимикробного средства раствор хлоргексидина биглюконата и исследовать его стабильность в процессе хранения.

- оценить качество, теоретически и экспериментально определить токсичность, раздражающие и аллергизирующие свойства 4% геля с хлоргексидином биглюконатом;

- исследовать ранозаживляющее действие 4% геля с хлоргексидином биглюконатом у собак;

- провести сравнительную оценку экономического эффекта и эффективности ветеринарных мероприятий при использовании препарата в лечении собак с гнойными ранами и коров с гнойным пододерматитом.

**Научная новизна работы.** Теоретически обоснован и разработан состав нового ранозаживляющего геля, содержащего в качестве антимикробного средства 4% раствор хлоргексидина биглюконата. Изучена острая и субхроническая токсичность, местно-раздражающее действие, возможные аллергизирующие свойства. Впервые проведены клинические испытания, и установлена высокая эффективность разработанного ранозаживляющего геля при лечении гнойных ран у собак, и гнойном пододерматите коров.

Новизна полученных результатов подтверждена патентом РФ на изобретение «Ранозаживляющий гель с хлоргексидином биглюконатом для лечения животных с повреждениями кожи» №2716158 (Приложения 1, 2).

**Теоретическая и практическая значимость исследования.** Теоретическая значимость исследований заключается в том, что впервые выявлены закономерности влияния на организм лабораторных животных 4% геля с хлоргексидином биглюконатом, а также получены новые сведения осмотической

активности, бактерицидные свойства нового ранозаживляющего геля. Для ветеринарной медицины предложен новый 4% гель с хлоргексидином биглюконатом для лечения ран различной этиологии, позволяющий сократить сроки лечения и достигнуть положительных результатов. Изложенные в диссертационной работе материалы могут быть использованы в учебном процессе сельскохозяйственных ВУЗов, а также в ветеринарной практике.

**Методология и методы исследования.** Методологической основой выполнения работы явился информационно - аналитический поиск данных научной литературы по изучению вопросов современной фармакокоррекции повреждений кожных покровов и глубьлежащих тканей, представленных в трудах российских и зарубежных ученых. При проведении исследований использовались фармако-токсикологические, гематологические, биохимические, гистологические, экономические методы. Полученные результаты обрабатывали биометрически на ПК по методике Н.А. Плохинского (1970) и методами математической статистики с применением критерия достоверности по Стьюденту, с использованием компьютерной программы «MicrosoftExcel2016» в среде Windows.

**Основные положения, выносимые на защиту:**

- экспериментальные данные по изучению фармакологических свойств 4%-ного геля с хлоргексидином биглюконатом;
- токсикологическая оценка 4%-ного геля с хлоргексидином биглюконатом;
- терапевтическая эффективность 4%-ного геля с хлоргексидином биглюконатом при лечении гнойных ран у собак;
- эффективность применения 4%-ного геля с хлоргексидином биглюконатом при лечении пододерматита коров.

**Степень достоверности и апробация результатов работы.** В ходе исследовательской работы использовались современные методы исследования и специализированное оборудование. Результаты получены различными независимыми методами. Полученные данные согласуются между собой и взаимно дополняют друг друга. Апробация состоялась на международных научных конференциях профессорско-преподавательского состава, научных



сотрудников и аспирантов СПбГАВМ (Санкт-Петербург) в 2017 и 2018 годах, на ежегодных научных конференциях молодых учёных и студентов СПбГАВМ (Санкт-Петербург) 2017 и 2018 годах; на IV и V Международном конгрессе ветеринарных фармакологов и токсикологов «Эффективные и безопасные лекарственные средства в ветеринарии» в Санкт-Петербурге (2016 г., 2019 г.).

**Личный вклад соискателя.** Личный вклад соискателя состоит в непосредственном выборе направления научных изысканий, анализе научной литературы по теме настоящих исследований, проведении патентного поиска, в выборе цели и постановки задач исследований. Организация проведения токсикологических, фармакологических и клинических исследований, систематика. Проведено научное обоснование, анализ и обобщение полученных результатов, сформулированы выводы и практические предложения. Результаты научных исследований получены диссертантом самостоятельно или при его непосредственном участии, изложены в виде диссертации и автореферата, публикаций в рецензируемых изданиях ВАК, а также патенте РФ на изобретение. Соавторы научных публикаций не возражают против использования в диссертационной работе материалов совместно проведенных исследований.

**Внедрение результатов исследования.** Результаты исследования внедрены в учебный процесс на кафедре «Фармакологии и токсикологии» ФГБОУ ВО Санкт-Петербургского государственного университета ветеринарной медицины; кафедре «Анатомия, хирургия и внутренние незаразные болезни» ФГБОУ ВО Нижегородская ГСХА; кафедре «Фармакологии и общей патологии» ФГБОУ ВО Новосибирского государственного аграрного университета (Приложения 6, 7, 8). Изложенные в диссертационной работе материалы могут быть использованы в ветеринарной практике.

**Соответствие диссертации паспорту специальности.** Научные положения диссертации соответствуют паспорту научной специальности: 06.02.03 - ветеринарная фармакология с токсикологией.

**Публикации.** Основные положения диссертационной работы изложены в 9 печатных работах, в том числе 3 из них в журналах, входящих в «Перечень

ведущих рецензируемых научных журналов», рекомендуемых ВАК РФ, а также патенте РФ на изобретение №2697255 «Ранозаживляющий гель с хлоргексидином биглюконатом для лечения животных с повреждениями кожи».

**Объём и структура диссертационной работы.** Диссертационная работа изложена на 145 страницах машинописного текста компьютерного набора, включает 34 рисунка и 23 таблицы. В объём диссертации входят: обзор литературы, собственные исследования, обсуждение полученных результатов, список использованной литературы и приложения. Список цитируемой литературы включает 279 источников, из них 71 иностранных авторов.

## ГЛАВА 1. ОБЗОР ЛИТЕРАТУРЫ

### 1.1. Понятие о ране, раневом процессе

Интенсивное ведение сельского хозяйства сдерживается высоким уровнем заболеваемости животных. Доля хирургических заболеваний среди болезней незаразной этиологии составляет 40% [231, 45, 180].

Концентрация поголовья на ограниченных площадях неминуемо ведет к повышению уровня травматизма животных. Полученные травмы животных, своевременно необработанные, обсеменяются микрофлорой, что, в свою очередь, может привести к обострению заболевания, удлинению сроков выздоровления и снижению продуктивности животного [186, 187, 194, 195, 196].

В зависимости от способа содержания уровень травматизма животных может широко варьироваться. Так, при общем уровне травматизма крупного рогатого скота в 40%, у откормочного скота он может достигать 30%. В овцеводстве уровень травматизма животных может достигать 45%. Наименьший уровень травматизма наблюдается в свиноводстве и достигает 28% [45, 228, 231].

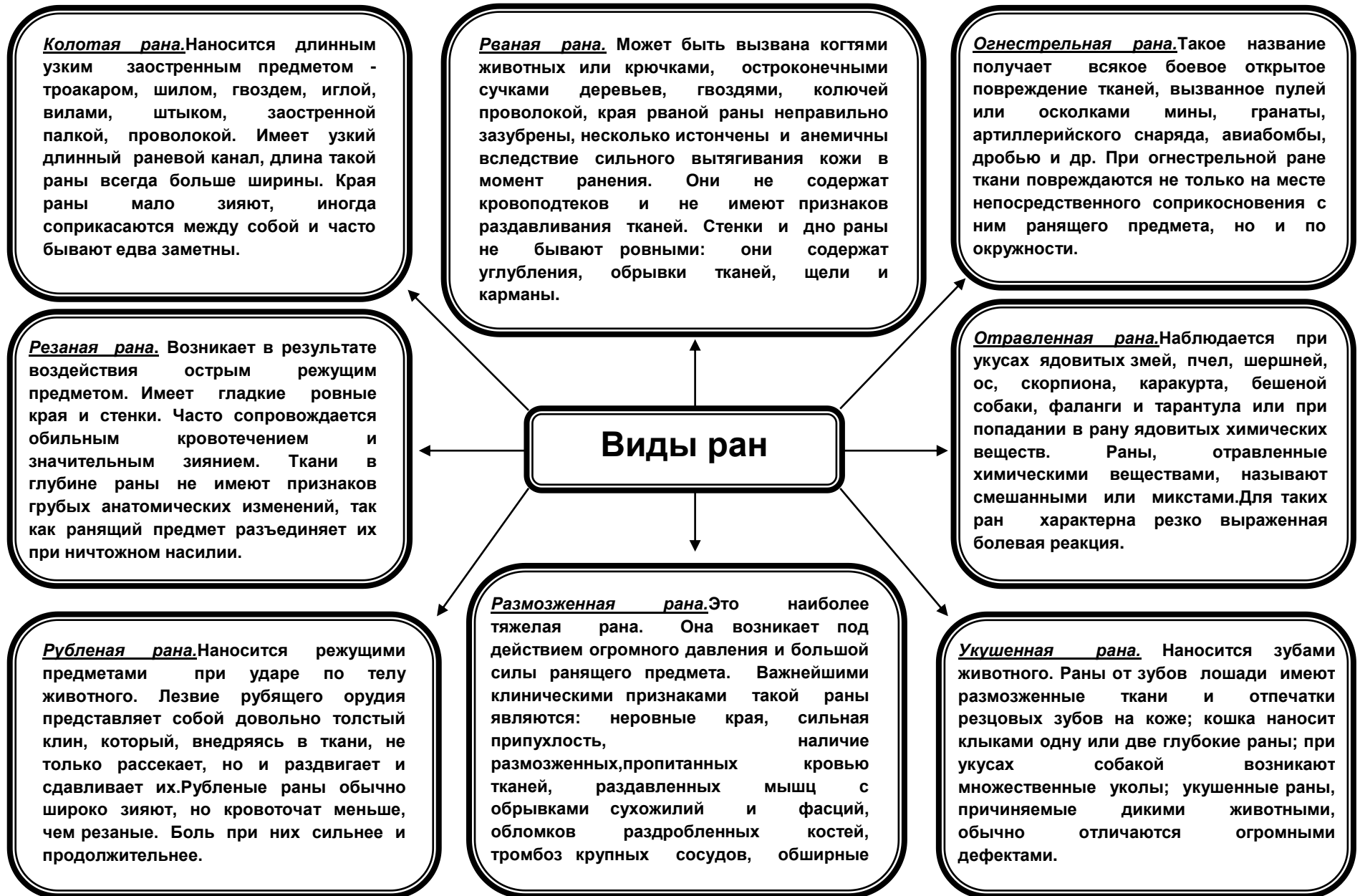По данным ряда авторов, среди дерматологических заболеваний мелких домашних животных раневые патологии составляют 10-13%. Основными этиологическими причинами ранения мелких домашних животных являются автомобильные травмы и укусы животных [18, 205, 193, 270].

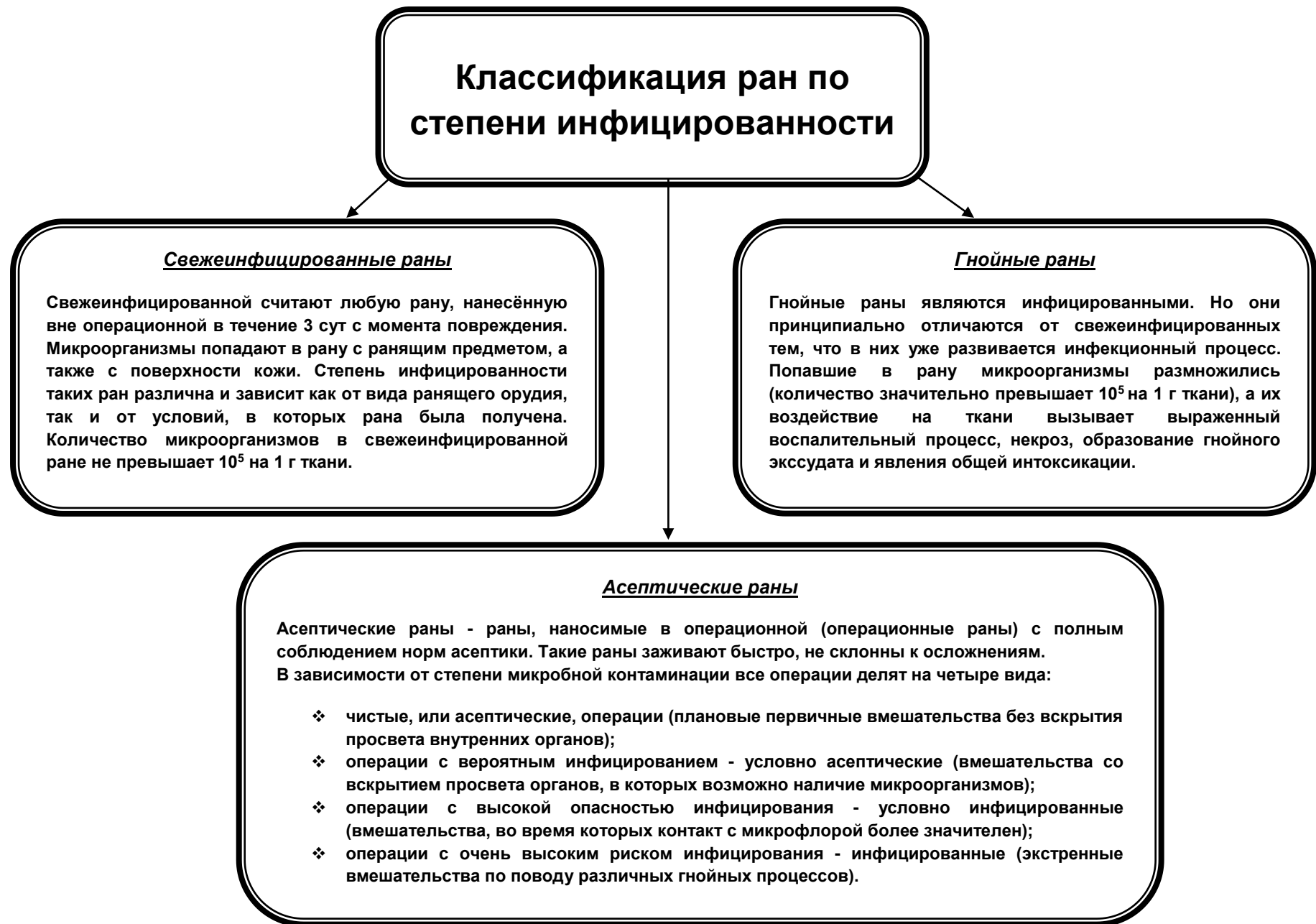
Раной называется любое повреждение, сопровождающееся нарушением целостности покровов тела (кожи, слизистых оболочек). Основными клиническими признаками ран являются наличие дефекта кожи или слизистых оболочек, кровотечение и боль.

По происхождению раны можно разделить на два вида [130, 139]:

- операционные раны, которые наносятся в терапевтических целях, производимые, как правило, в условиях стационара, с соблюдением всех правил асептики. Для такого типа ран прогноз лечения благоприятный, риск возникновения осложнения минимален;

- случайные раны, к этому виду относятся остальные повреждения (Рис.1).





Прогноз лечения от осторожного до неблагоприятного, все зависит от характера повреждения, локализации. Случайные ранения имеют высокую степень загрязненности. Контаминирование микроорганизмами увеличивает риск возникновения раневой инфекции, что может негативно сказаться на процессе излечения (Рис. 2) [139].

## **1.2. Видовые особенности заживления ран у различных животных**

Подходя к лечению раневых патологий, необходимо учитывать, что патологические процессы развиваются определенным образом в зависимости от вида животного [196, 98, 161].

На патологическую физиологию раневого процесса естественным образом влияют условия обитания и развитие адаптационных механизмов, выработанных эволюционно для данного вида животного. В этой связи процесс очищения раневой поверхности от деструктурированных тканей и продуктов метаболизма микроорганизмов у животных различных видов можно разделить на: гнойно-ферментативный, гнойно-секвестрационный и секвестрационный.

У плотоядных и лошадей процесс заживления раневого дефекта происходит по гнойно-ферментативному типу. Раневой процесс протекает с явлением выраженной гнойной экссудации, наблюдаются процессы выраженной гидратации, которая возникает после ранения в виде травматического, затем воспалительного отеков. Происходит развитие гнойно-ферментативных процессов, в результате которых происходит ферментативное расщепление и разжижение омертвевших тканей, усиленная экссудация и очищение раневого дефекта. Данный тип биологического очищения ран протекает в более короткие сроки и в меньшей степени препятствует движению животного, по сравнению с двумя другими типами [232, 236].

У крупного рогатого скота и свиней при ранах с обширной зоной повреждения наблюдается гнойно-секвестрационный тип очищения пораженной поверхности. Вначале в раневую полость выпотевают большое количество фибрина и, смешавшись с омертвевшими тканями, формирует плотную массу,

которая закрывает поврежденную ткань и создает биологический барьер от микробного и других загрязнений. Образовавшаяся фибрино-тканевая пробка затем постепенно подвергается секвестрации.

Заживление раневой поверхности при гнойно-секвестрационных процессах происходит гораздо медленнее, чем, к примеру, при гнойно-ферментативном. Тем не менее, заживление происходит с образованием меньшего количества гнойного экссудата, на месте раневой поверхности образуется полноценный грануляционный барьер. Площадь раны оказывается покрытой грануляциями, которые затем заполняют рану и эпителизируются [207, 217, 256].

У грызунов и птиц можно наблюдать секвестрационный тип очищения раневой поверхности. При ранении у данных видов отмечается быстрое выпадение фибрина и остановка кровотечения. Образовавшийся фибриновый сгусток надёжно защищает раневую поверхность, адсорбируя на себе микробные клетки и другие элементы, загрязняющие поврежденную поверхность. Так называемая «биологическая пробка» создает благоприятные условия для дальнейшей репарации тканей. У других видов животных, в частности у крупного рогатого скота и свиней, очищение раневой поверхности по секвестрационному типу также может случаться, но при неглубоких ранах, а у лошадей и собак возможно только при кожных повреждениях [140, 161, 183, 271].

Таким образом, очищение ран у различных видов животных различной этиологии напрямую зависит от биологических процессов, происходящих в ране во время заживления. Из данного вывода следует утверждать, что корректно выбранная терапия в определенную фазу заживления и при определенном типе очищения раневой поверхности ведет к успешному исходу заболевания.

### **1.3. Методы лечения раневой патологии у животных**

По мнению учёных, основные принципы лечения раневых патологий заключаются в том, что необходимо в кратчайшие сроки произвести оказание первой помощи. Своевременная обработка раневой поверхности сводит к минимуму развитие осложнений и предотвращение дальнейшей микробной

контаминации. При этом необходимо соблюдать основные правила терапии раневых патологий. Производится обязательная хирургическая обработка пораженной поверхности, обеспечение эвакуации раневого содержимого в кратчайшие сроки закрытия ран. Необходимо обеспечить на всех этапах лечения соблюдение правил антисептики.

Закрытие ран осуществляется путем первичного натяжения при отсутствии в ране микробного обсеменения, а также путем вторичного натяжения, с учетом дегенеративной и регенеративной фаз заживления раны. Выбор тактической и стратегической фармакокоррекции напрямую зависит от степени микробной контаминации раны. В зависимости от этиопатогенеза раны, возможно осуществление антибактериальной терапии, а в некоторых случаях и иммунотерапии животных [93, 126].

Операционные раны - это разновидность ран, которые наносятся в стерильных условиях. До нанесения раны рационально проведение комплексной профилактики послеоперационных инфекционных раневых осложнений, при этом сводится к минимуму риск осложнений. Поэтому комплекс лечения операционных ран включает в себя подготовку к операции, состоящую из досконального предоперационного обследования и непосредственной подготовки больного к операции с учетом требований асептики. На течение раневого процесса всегда влияет нарушение гомеостаза, поэтому возможно прибегнуть к коррекции имеющихся нарушений [140, 4].

Лечение ран должно быть комплексным. Первоначально необходимо устранить этиологию заболевания и создать оптимальные гигиенические условия содержания и кормления животных. После тщательной механической очистки близлежащих тканей от области поражения необходимо провести соответствующую хирургическую обработку с применением антисептических, бактериостатических, либо бактерицидных средств [98, 89, 102 264].

При лечении животных с ранами, обсемененными микрофлорой, лимитирующим фактором является раннее удаление тканей, подвергшихся некрозу, подавление роста микрофлоры, нормализация биохимических процессов



на фазе гидратации, её сокращение, ускорение роста грануляционной ткани и обеспечение минимальных экономических затрат [30].

Любой раневой процесс сопровождается болевой реакцией, изменениями биохимических и физиологических показателей. На боль реагирует не только центральная нервная система, но и весь организм, что может приводить к состоянию болевого шока. В крови увеличивается содержание глюкозы, катехоламинов, кортикостероидов и других биологически активных веществ. Ноцептивная болевая реакция является биологическим триггером защитно-приспособительных процессов, однако впоследствии излишняя болевая реакция мешает нормальной репарации тканей, превращаясь в нейропатическую. Происходит постоянная стимуляция пораженного участка, в области раны накапливаются биологические активные вещества, которые мешают нормальному течению раневого процесса. Поэтому многие авторы считают уместным при терапии раневых патологий использовать корректировку болевого синдрома, предлагая различные варианты фармакокоррекции [53, 189, 106, 168].

Использование новокаина при лечении различных патологий, в том числе и раневых, приводит к стабилизации симпатической нервной системы, снижает возбудимость коры головного мозга.

Под влиянием новокаина происходит замедление проведения импульсов из патологического очага, исчезает явление парабиоза, нормализуется гипоталамо-гипофизарная система, что приводит к улучшению трофики тканей, нормализации воспалительных процессов. Основываясь на этих данных, были разработаны и внедрены в ветеринарную практику новокаиновые блокады [198, 34].

Результаты исследований А.Н. Корнишина (1991) свидетельствуют о высоком лечебном эффекте надплечевой новокаиновой блокады при тромбозе бедренной вены, при гнойно-гнилостной флегмоне бедра и голени, а также при гнойно-некротических поражениях копыт у овец.

В.Д. Соколов, Н.Н. Фисенков (2014) проводили исследование по влиянию обезболивающих средств на репаративные процессы при лечении раневой патологии у собак. В результате исследования было выяснено, что применение

дополнительного обезболивания такими наркотическими препаратами, как ромпун и кетамин, при осуществлении терапевтических мероприятий у травмированных животных значительно снижает болевую реакцию, в результате чего было отмечено быстрое купирование патологических процессов, в среднем на двое - трое суток раньше контрольной группы, где для лечения раневой патологии обезболивание не применялось.

Для лечения ран у животных на кафедре фармакологии и токсикологии СПбГАВМ были разработаны ряд средств, в состав которых был включен анестезин, обладающий обезболивающим действием. При нанесении ранозаживляющих присыпок было отмечено, что показатели болевого стресса значительно быстрее приходили в норму, чем при нанесении ранозаживляющих средств без добавления обезболивающего препарата [189, 168, 106].

О.И. Шоркина (2010) изучала действие мазей, содержащих анестетики при лечении раневых патологий у собак. В качестве экспериментальных препаратов были использованы мази «Левосин» и «Анилкам». Препараты подопытным группам животных наносились ежедневно после хирургической обработки раствором перекиси водорода и фурацилина. Результаты исследований показали, что в группе, где применяли мазь «Анилкам», процесс репарации завершился на двадцатые сутки, в группе, где применяли мазь «Левосин» полное заживление происходило на 24 день. В группе, где применяли мазь «Анилкам» отмечали сокращение сроков стадии заживления ран, что выражалось в более раннем снижении воспалительного отека, очищении ран от экссудата и заполнении раневой поверхности равномерными грануляциями. Полученные результаты объясняются тем, что в составе мази «Анилкам» местный анестетик анилокаин обладает более выраженным анестезирующим действием.

В.Н. Виденин и соавт. (1994) при лечении осложненных гнойной инфекцией ран у собак применили мазь «Олифен». В состав мази входит нестероидное противовоспалительное средство диклофенак натрия. В процессе эксперимента было установлено, что мазь «Олифен» не оказывает раздражающего действия, на четвертый день раневая поверхность очищалась от гнойного содержимого,

равномерно покрывалась грануляциями, и к седьмому дню наблюдалось заживление ран.

Подытоживая данные литературных источников по данной тематике, можно сделать вывод, что использование обезболивающих препаратов при лечении раневых патологий у животных способствует не только снижению болевой напряженности, но и восстановлению нормальной иннервации. Как следствие, происходит нормализация трофических процессов в очаге поражения, что существенно сокращает сроки заживления ран.

При выборе тактики и стратегии терапии ран необходимо учитывать и оценивать наличие раневой микрофлоры, которая может оказаться определяющим фактором в развитии и динамике патологического процесса.

Большое внимание должно уделяться оценке роли микробного фактора в развитии инфекционного процесса. Анализ литературы позволяет выявить одну общую тенденцию, наблюдающуюся в клиниках разных стран. Под мощным селективным воздействием антибактериальных препаратов произошли значительные изменения в этиологической структуре возбудителей гнойных хирургических инфекций. В настоящее время ведущими среди них являются стафилококки и грамотрицательные бактерии, принадлежащие к семейству *Enterobacteriaceae* и к обширной малоизученной группе так называемых неферментирующих грамотрицательных бактерий [3, 8, 275].

В состав большинства лекарственных средств, применяемых для лечения повреждений тканей, входят антимикробные препараты, поскольку течение большинства ран, экзем и других повреждений, как правило, осложняется раневой инфекцией. В этой связи очень серьезно стоит вопрос этих средств, которые используются либо одни, либо (чаще) комбинированно.

В современных литературных источниках для лечения раневых патологий предлагается огромный список лекарственных средств в виде антибиотиков, сульфаниламидных препаратов, химиотерапевтических средств [147, 4, 1, 6, 98, 93, 21, 144, 260].

Первым из антибиотиков, который стали использовать в терапии ран, был пенициллин. Со временем по мере открытия новых антимикробных средств, список антибиотиков, применяемых для терапии раневой инфекции, значительно расширился [147, 150, 161, 146].

Эффективность антимикробной терапии зависит от правильности выбора антибиотического препарата. При выборе того или иного препарата необходимо основываться на характере возбудителя и его чувствительности к антибиотику [249].

При этом необходимо учитывать характер повреждения и динамику развития раневой патологии. В случае операционных ран можно ограничиться методами антисептики. Антибиотикотерапию целесообразно назначать при наличии факторов, которые могут отрицательно сказаться на течении раневого процесса.

Многие авторы рекомендуют основываться при назначении антибиотиков на характере и времени полученного повреждения.

Так, при свежих ранах и при своевременном проведении хирургической обработки рекомендуется вводить антибиотики до операции и в течение 8-24 часов после операции. При проведении обработки загрязненных и осложненных операций рекомендуется введение антибиотика до операции и в течение пяти дней после операции. Антибиотики в любом случае рекомендуется вводить до проведения обработки.

При ранней обработке чаще всего хватает введения защищенных пенициллинов или цефалоспоринов первого, второго поколения. Также утверждается, что позднее введение антибиотиков уже не играет такой положительной профилактической роли [9, 199].

Однако, в большинстве случаев более целесообразно парентеральное введение соответствующих препаратов, а при тяжелых формах гнойной инфекции антибактериальные средства следует вводить комбинированным путем, сочетая внутримышечное введение с внутривенным и даже внутриаартериальным [229].

Заслуживает внимания применение средств, ускоряющих отторжение девитализированных тканей, имеющих в своем составе протеолитические ферменты [164, 182, 75, 125, 68, 174, 186, 237, 279, 272].

По мнению исследователей, применение ферментных препаратов обосновано тем, что при гнойных поражениях, а также при наличии больших участков некротизированной ткани, создаются условия, при которых применение антибиотиков не эффективно как при местном применении, так и при введении парентерально из-за отсутствия кровообращения.

Использование протеолитических ферментов в первую, экссудативную фазу раневого процесса, способствует разжижению раневого экссудата. Происходит гидролизное расщепление девитализированных тканей, фибрина, денатурированных белков. В результате чего экссудативная фаза протекает более энергично, очищение раневой поверхности происходит в более сжатые сроки, лишая патогенную микрофлору источника питания, тем самым повышая эффективность применения антибактериальных препаратов [31, 182, 279].

В хирургическую практику вошли такие препараты, как трипсин кристаллический, химотрипсин, химопсин.

Ряд авторов выделяет один существенный недостаток данных препаратов - это короткий срок их действия. По этой причине для их эффективного применения повязки необходимо менять четыре - пять раз в сутки. Продлить действие ферментных препаратов до 24-48 часов позволяет их иммобилизация путем включения в состав мазей и гелей [164, 237].

Хорошие результаты при лечении гнойных ран получены при использовании препаратов, содержащих коллагеназу: «Коллагеназа», «Коллагеназа-К», «Поликоллагеназа-К», «Ируксол». Препараты на основе коллагеназы расщепляют разрушенный коллаген, некротизированные ткани, тем самым способствуя очищению раны, препятствуют образованию массивного келоидного рубца [101, 273, 272].

Н.С. Демина (2006, 2009) предложила для лечения гнойных ран мазь стрептовален. Благодаря входящему в состав мази энзиму бактериального

происхождения стрептолизину, препарат обладает способностью расщеплять девитализированные ткани, подавляет рост коллагена, тем самым снижает развитие рубцовой ткани. Входящий в состав мирамистин обладает широким антимикробным действием на грамположительную и грамотрицательную микрофлору. Основа мази представлена гидрофильным полиэтиленгликолем, обладающим высоким осмотическим эффектом, тем самым способствуя удалению раневого экссудата.

#### **1.4. Применение антисептических препаратов при лечении ран у животных**

Несмотря на успехи современной ветеринарной медицины и появление новых антибактериальных средств, эффективность лечения ран различной этиологии остается на прежнем уровне или в некоторых случаях снижается. Это связано, в меньшей степени, из-за несоблюдения назначений ветеринарных врачей владельцами животных, но в основном, в связи с развитием антибиотикоустойчивых штаммов микроорганизмов [124, 4, 24, 150, 9, 37, 42, 38, 67, 47, 1, 167, 176, 177, 10, 143, 258, 269, 239, 231].

Многие исследователи считают, что в лечении и профилактике местных инфекций приоритет принадлежит антисептикам [13, 179, 178, 199, 276, 255, 231].

В.Н. Виденин (1994, 2004) широко использует в хирургической практике различные антисептики и их сочетания.

С.В. Шабунин (1999) сообщает о высокой антимикробной активности нитазола в сочетании с антибиотиками.

Как отмечает А.А. Стекольников (1995) при выборе антисептических средств необходимо отдавать предпочтение препаратам бактериостатического действия, которые, угнетая жизнедеятельность микроорганизмов, не нарушают регенеративной способности клеток. Этим требованиям отвечает английский препарат ветасепт, основное действующее вещество которого – поливинилпирроллидон йода (0,75%). Ветасепт применяли в форме 10% водного раствора, с наложением повязки из этого же раствора. Рана полностью очистилась

через 5 дней, к седьмому дню экссудация с поверхности раны прекратилась и рана заполнилась здоровыми грануляциями.

Антисептические препараты в зависимости от лекарственной формы, дозировки обладают бактерицидным или бактериостатическим действием. Применение современных методов антисептики позволяет достичь выздоровления в более короткие сроки, что в свою очередь приводит к сокращению применения противомикробной терапии, минимизирует возможные побочные эффекты и значительно понижает риск возникновения резистентных штаммов микроорганизмов. Главным преимуществом лечения раневых патологий с помощью антисептиков является то, что устойчивость микроорганизмов, как правило, не сопровождается резистентностью к большинству антисептиков.

Действие антисептических средств на микроорганизмы обуславливается, в основном, тем, что они, вступая во взаимодействие с белками, ферментными и другими системами микробной клетки, в конечном итоге вызывают её гибель [118, 146, 213].

К антисептическим препаратам, наиболее часто применяемым в хирургической практике, можно отнести растворы перекиси водорода, перманганата калия, диоксидина и хлоргексидина. Все выше перечисленные препараты обладают высокой антимикробной активностью в отношении раневой микрофлоры [9, 36, 145, 87, 118, 276, 255, 231].

Одними из наиболее старых антисептических средств являются препараты йода. Йод оказывает ярко выраженное антисептическое действие, проникая внутрь микробной клетки, воздействует на сульфгидрильные участки ферментов и белков, вызывает их коагуляцию, воздействуя на цитоплазму и клеточную стенку микроорганизма, приводит к ее гибели. Тем самым лекарственные препараты группы йода обладают высоким бактерицидным, фунгицидным, противовирусным и спороцидным действием [196, 206, 128, 42, 36, 21, 161, 146, 19, 32, 191, 144].

При лечении хирургических патологий применение препаратов йода ограничивается из-за значительных недостатков. Спиртовые растворы йода

обладают раздражающим действием на кожные покровы и слизистые оболочки, нарушают функцию эпидермиса, вызывая эффект химического ожога. Водные растворы йода с фармацевтической точки не обладают достаточной стойкостью.

При изучении проблемы токсичности при использовании йодсодержащих препаратов было отмечено, что при взаимодействии йода с полисахаридными или полимерными носителями возрастает антимикробный эффект соединения, повышается стойкость, снижается аллергическое и токсическое воздействие на биологическую систему.

Применение йодполимерных соединений показывает неоспоримое преимущество по сравнению с классическими препаратами на спиртовой, глицериновой или водной основе.

Одним из перспективных направлений в создании эффективных йодсодержащих препаратов является соединение молекулярного йода с поливинилпироллидоном. Повидон-йод обладает лучшими проникающими свойствами, пролонгированным высвобождением ионов йода, что обеспечивает стабильный и продолжительный бактерицидный эффект. На данный момент препараты повидон-йода выпускаются в различных лекарственных формах: в виде раствора, геля, мази и жидкого мыла для обработки рук хирургов [82, 92, 32, 278].

Хлоргексидин (Chlorhexidinum) – универсальное бактерицидное средство, обладающее широким спектром действия. Препарат проявляет высокую активность в отношении большинства грамположительных и грамотрицательных бактерий [110, 135].

Основой бактерицидного действия препарата является катионное строение. Хлоргексидин прочно адсорбируется на микробной клетке, смещая осмотическое равновесие, приводит к нарушению целостности мембраны микробной клетки. Происходит преципитация или коагуляция бактериальной цитоплазмы. Возникает нарушение осмотического баланса и микробная клетка гибнет [146].

Достоинством хлоргексидинсодержащих препаратов является то, что хлоргексидин прочно связывается с клетками кожи, тем самым оказывает



продолженное действие, сохраняя высокую антимикробную активность [219, 244, 253].

Препараты на основе хлоргексидина являются распространенными в ветеринарной практике. Различные лекарственные формы хлоргексидина широко используют в хирургической практике для обработки раневой поверхности - 0,05 % водный раствор, 1% мазь; для антисептической обработки рук хирурга - 0,5 % спиртовой раствор или 1 % водный раствор. Многие ученые отмечают высокую эффективность хлоргексидина в концентрации до 4% в отношении резистентных форм стафилококков, синегнойной палочки и дрожжеподобных грибов [56, 9, 80, 87, 98, 118, 42, 161, 93, 1, 146, 36, 84, 261, 255, 234, 246, 231].

М. В. Плахотин (1977) рекомендует проводить хирургическую обработку раневой поверхности, после санации горячими, подогретыми до 40° С растворами перекиси водорода 3%, 1-3% растворами перманганата калия, 2% раствора лизола, фурациллина 1:5000 или этакридина лактата 1:250. По мнению автора, именно горячие растворы антисептиков оказывают более выраженное антимикробное действие и позволяют эффективно производить туалет раны.

Многие авторы в своих исследованиях указывают на эффективность применения при лечении раневой патологии антисептических препаратов на основе ионного серебра [157, 62, 11, 122, 188, 192, 25, 28, 201, 71, 103, 267].

Механизм антимикробного действия лекарственных средств, содержащих ионы серебра достаточно разноплановый. Попадая в микробную клетку, молекулы серебра связываются с азотистыми основаниями нуклеиновых кислот, вызывая угнетение ферментной системы микроорганизма. Происходит нарушение процессов биотрансформации клеток. Проникая в микроорганизм, ионы серебра вызывают изменение в цитоплазме клеток и разрушение клеточной оболочки, тем самым вызывая гибель микроорганизмов [131, 10, 103, 242].

Кроме противомикробных свойств, все серебросодержащие препараты обладают противовоспалительным действием на повреждённые слизистые оболочки или поверхность кожи. Оно проявляется за счет уменьшения явления

хемотаксиса и влияния на такие цитокины, как интерлейкин 6, который является одним из важнейших медиаторов острой фазы воспаления [25, 188].

Шестаков А.В. с соавт. (2013) предложили для лечения раневых патологий перевязочный материал с гелем, содержащим ионы серебра, в зависимости от концентрации обладающим бактерицидным или бактериостатическим действием.

Установлено, что местное применение перевязочного материала, содержащего серебряный гель, способствовало ускорению репарационных процессов. Ионы серебра, содержащиеся в ранозаживляющем геле, оказывали антимикробное действие, помимо этого способствовали активизации фагоцитоза, и естественной резистентности в целом. При использовании ранозаживляющего действия отмечали снижение воспалительных процессов, и заживление раневой полости в более сжатые сроки без образования обширной рубцовой ткани [157, 192, 201, 71].

А. М. Лунегов (2014) проводил изучение нового антисептического препарата фурагент, содержащего в своем составе фурацилин и раствор серебра. Результаты исследования доказали высокую антимикробную активность комплексного препарата в отношении раневой микрофлоры. Препарат фурагент оказывает выраженное ранозаживляющее действие.

Антисептики, представленные в виде растворов, используются в основном для санации раневой поверхности. Воздействие препарата кратковременное, не позволяющее создать оптимальную концентрацию в пораженной ткани для эффективного подавления раневой микрофлоры.

Поэтому поиск пролонгированных лекарственных форм антисептиков является актуальной задачей для ветеринарной медицины.

А. Ф. Кузнецов (2005) для лечения раневых патологий предложил Монклавит-мазь на основе йодит-полиэтилен-гамма-бутиро-лактама. Препарат оказывает выраженное ранозаживляющее действие, обладает пролонгированным противовоспалительным и антисептическим действием.

Н. П. Щербаков (1991) получил высокий лечебно-профилактический эффект от применения йодионол-дегтярного линимента при лечении копытной гнили у овец.

Б. В. Страдомский (2008) на основе диэтилбензимидазолия-трийодида разработал «Стелланин мазь 3%» и «Стелланин-ПЭГ 3%». «Стелланин мазь», созданная на гидрофобной вазелиновой основе, обладает высоким антисептическим, поверхностным действием. «Стелланин-ПЭГ 3%» в качестве основы содержит полиэтиленгликоли, способствующие более глубокому проникновению лекарственных веществ и обладающие высокой осмотической активностью. Благодаря иммобилизации йодполимерного соединения, оба препарата обладают пролонгированным и высоким антимикробным действием.

Ряд отечественных и зарубежных исследователей считают, что четвертичные аммониевые соединения перспективны в качестве дезинфицирующих и антисептических средств. Препараты, изготовленные на основе четвертичных аммониевых соединений (ЧАС), имеют широкий спектр антимикробной активности. Противомикробное действие ЧАС основано на способности концентрироваться на поверхности микробной клетки и встраиваться в цитоплазматическую мембрану, вызывая снижение проницаемости, с последующим разрушением мембраны. В дальнейшем происходит нарушение активности ферментов микробной клетки и ее гибель.

На сегодняшний день четвертичные аммониевые соединения нашли широкое применение при лечении раневой патологии, гнойно-воспалительных процессов, антисептике кожных покровов, слизистых оболочек. Этому способствует универсальный и широкий спектр антимикробной активности при низкой концентрации раствора, отсутствие дубящего эффекта и эффективность в широком диапазоне pH [99, 72, 73, 259, 263].

В. А. Водолажский (2008) при терапии инфицированных ран использовал стабилизированную форму Велтосфер, представляющую собой четвертично-аммониевое соединение. Применение Велтосфера способствовало обеззараживанию раневой поверхности после первой обработки. На третий день

терапии было отмечено значительное улучшение, полное излечение наступало на девятые сутки.

В. Н. Виденин (1994) из препаратов, относящихся к поверхностно-активным веществам (ПАВ), выделял катапол, представляющий собой комплекс алкилдиметилбензиламмония кротоновой кислоты и поливидона. При использовании его при лечении ран у животных отмечалась его высокая антимикробная активность в отношении возбудителей раневой инфекции. Помимо этого, катапол способствовал снижению экссудативной фазы раневого процесса и локализации его. Процесс эпителизации после применения катапола наступал на семь дней раньше, чем при использовании стандартных способов влечения.

Ряд авторов также указывал на высокую антимикробную активность препарата катапол. Было также замечено, что препарат повышает активность таких антимикробных препаратов, как окситетрациклин, тетрациклин, стрептомицин, пенициллин и эритромицин, способствуя повышению проницаемости клеточных мембран и подавлению защитных ферментов микробных клеток [38, 9].

Некоторые авторы отмечают высокое антимикробное действие антисептика «Анавидин», представляющего собой производное гуанидина. На молекулярном уровне препарат представляет собой состав из гуанидина фосфата и гексаметилен, благодаря этому приобретает антимикробные свойства. Помимо антимикробного действия препарат обладает фунгицидным действием. Достоинством препарата является то, что он не связывается с белками крови и раневым содержимым. По антимикробным свойствам в несколько раз превышает такие известные препараты как роккал, хлорамин, хлоргексидин, катапол, этоний [145, 167, 245].

Некоторые ученые, как в нашей стране, так и за рубежом, при терапии раневых патологий предлагают использовать биологические методы антисептики [81, 94, 49, 150, 68, 190, 149, 194, 95, 180, 26, 65, 66, 29, 90, 254, 217, 251].

R. A. Cooper (2002) для лечения различных форм поражения кожного покрова, терапии ран, осложненных инфекцией, предлагает использовать продукты пчеловодства. Препараты на основе меда обладают высокой сорбционной активностью. В составе меда присутствуют ферменты, которые способствуют образованию перекиси водорода, в результате чего лекарственные препараты на основе мёда обладают выраженным бактерицидным эффектом.

P. S. Molan (2001) отметил высокую эффективность при лечении раневой патологии препаратами на основе прополиса. Благодаря богатому химическому составу, наличию в прополисе флавоноидов, альдегидов, эфирных масел, препараты на основе прополиса, обладают выраженным бактерицидным и бактериостатическим действием.

Б. Я. Передера (1994) предлагает применять при ранах в 1-й фазе прополис в форме 5-10% спиртовых растворов и 10-15% мазей, изготовленных на вазелиновой и ланолиновой основе.

А. В. Лабкович (2012) применил для лечения раневых поражений крупного рогатого скота гель ветоспорин, в состав которого был включён пробиотик. Результаты эксперимента доказали высокую терапевтическую эффективность нового пробиотического геля. Заживление ран у подопытных животных происходило без осложнений и происходило раньше на четверо суток по сравнению с контрольной группой животных.

В. А. Степанов (2006) для лечения раневых патологий предложил использовать препарат, где в качестве биологического активного вещества использовал плаценту животных, с добавлением гентамицина.

А. Т. Вошевоз (1997) с успехом применил сосновый бальзам при лечении хирургических ран у собак. В состав бальзама входят: сосновая смола, пчелиный воск, натуральные липиды растительного и животного происхождения. Назначение препарата для лечения чистых и гнойных хирургических ран способствовало быстрейшему возникновению здоровых грануляций, очищению раны от мертвых тканей и сокращению сроков заживления на 4-5 суток. Автор

отмечает, что после аппликации бальзама у животных уже через несколько часов проходили боль и зуд.

В. А. Ермолаев (2010) при лечении ран у животных применил мазь, где в качестве действующего вещества является густая фракция берёзового гриба чаги. Благодаря входящим в состав чаги биологическим веществам данная мазь обладает антимикробным, противовоспалительным и репаративным действиями.

### **1.5. Применение сорбционных материалов в лечении ран у животных**

В первой фазе раневого процесса, необходимо способствовать более быстрому очищению раны от гнойного содержимого. Для этой цели в хирургической практике используют систему дренирования, но у этого метода имеется ряд существенных недостатков. Применение дренажей очень часто вызывает значительные болевые ощущения. Соприкосновение дренажного покрытия с сосудами, окружающими тканями приводит к сдавливанию и нарушению трофики раневой поверхности, что в свою очередь может привести к осложнению течения раневого процесса [179, 178, 121].

Применение гипертонических растворов способствует изменению осмотического давления и активному притоку гнойного содержимого в сторону повязки, пропитанной гипертоническим раствором. Микробные клетки в результате изменения рН среды обезвоживаются и разрушаются.

Недостатком применения гипертонических растворов является то, что сорбционная активность продолжается незначительное время, не более 4 часов. Низкая сорбционная емкость, быстрое высыхание повязки, вынуждает к частым обработкам и травмированию раневой поверхности.

В последнее время, как за рубежом, так отечественные исследователи, предлагают при лечении раневых патологий применять сорбционные препараты [24, 59, 58, 22, 51, 96, 184, 197, 142, 153, 69, 175, 84, 65, 63, 78, 28, 29, 90, 223, 240].

Японские ученые отмечают положительные результаты лечения разнообразных поражений кожного покрова лекарственными препаратами, основу которых составляют природные или синтетические цеолиты [223, 240].

В хирургической практике накопилось много положительных данных о воздействии в гидратационную фазу раневого процесса энтеросорбента Полисорб, представляющего собой коллоидный диоксид кремния. Препарат обладает отличной способностью фиксировать различные экзотоксины. Полисорб активно агглютинирует в экссудате раневую и сапрофитную микрофлору, в том числе стафилококки, протей и кишечную палочку. Энтеросорбент образует с бактериями комплекс, в результате чего затрудняет их метаболизм, снижает устойчивость раневой микрофлоры к антибиотикам, создает затруднение в проникновении патогенных микроорганизмов вглубь раневого дефекта. Обладая высокой осмотической активностью (один грамм препарата образует примерно 300 квадратных метров сорбционной поверхности), облегчает удаление экссудата и очищения раневой поверхности [24, 148, 51].

В медицинской хирургической практике при лечении раневой и ожоговой патологии предложен энтеросорбент, представляющий собой комплекс активированного угля и алюминия оксида. Препарат эффективно поглощает как грамположительную, так и грамотрицательную раневую микрофлору. Способствует связыванию и выведению токсических продуктов раневого содержимого [107].

И. Богомолов (1995) использовал энтеросорбент шивыртуин в сочетании с иммуностимулятором ронколейкин при аппликационной терапии гнойных ран. Такое сочетание показало свою эффективность при лечении раневых патологий. Комплекс сорбента и иммуностимулятора способствовал более быстрой смене воспалительного этапа заживления на регенераторный.

Н.Г. Ильинский (2002) использовал кремнийорганический сорбент Песил для обработки гнойных поражений свиней. Результат проведенного клинического эксперимента доказал эффективность проводимого лечения препаратом Песил. Использование сорбента способствовало, в существенно короткие сроки, снижению воспалительного отека и очищению раневой поверхности от гнойного содержимого, что позволило сократить процесс заживления ран в 1,5-2 раза.

М.И. Барашкин (2003) успешно применил природный алюмосиликат вермикулит при лечении травматических повреждений у телят. Результат проводимого лечения показал, что применение вермикулита способствовало ускоренному очищению раневой поверхности, нормализации метаболических процессов, что в свою очередь приводит к существенному снижению сроков заживления ран.

Имеются данные о положительном ранозаживляющем действии на лабораторных крысах при использовании природных цеолитов Холинского месторождения [96, 132].

Ряд авторов в научных работах рекомендует применять в качестве сорбционного препарата для лечения гнойных заболеваний 70% гидрогель метилкремниевой кислоты для лечения заболеваний гнойно-воспалительных процессов мягких тканей. Гидрогель метилкремниевой кислоты (энтеросгель) обладает высокой сорбционной активностью, поглощает среднемолекулярные токсические метаболиты и микроорганизмы. Сорбционная активность энтеросгеля в 4000 раз больше, чем у активированного угля [32, 84, 58, 101, 57]. Препарат не оказывает повреждающего воздействия, не препятствует образованию нормальных грануляций [82, 83, 88].

Проведенные исследования показали, что оптимальной концентрацией энтеросгеля, обладающей наибольшей сорбционной активностью, является концентрация 7-15 мг/мл. В данной концентрации препарат, в течение 3-6 часов полностью адсорбирует раневую и грибковую микрофлору. Показано, что местное применение энтеросгеля улучшает дренаж раневого отделяемого, значительно уменьшает обсемененность раневой микрофлорой. За счет своей гидрофобной основы энтеросгель не растворяется в раневом отделяемом. Препарат обладает длительным сорбционным эффектом, препятствует всасыванию продуктов жизнедеятельности микроорганизмов в кровь, способствует интенсивному отделению раневого содержимого [32, 98].



Хорошие результаты при лечении раневой патологии получили при использовании стабилизированной формы фермента тетрилитина в комплексе с неомицином и полимиксином [123].

В последнее время специалистами для лечения раневых патологий используются мазевые формы на основе окиси этилена. Полиэтиленоксиды обладают целым рядом преимуществ по сравнению с традиционными мазевыми формами, такими как повышенная сорбционная емкость, в результате чего основа активно связывает воспалительный экссудат. Осмотическая активность полиэтиленоксидов в десятки раз превышает активность гипертонического раствора хлорида натрия.

Низкодисперсные полиэтиленоксиды 400 обладают способностью проникать вглубь поврежденных тканей, образуя с антибиотиком комплекс, являясь проводником, оказывают антимикробный эффект как на поверхности раневой поверхности, так и в глубине поврежденных тканей.

Мази на полиэтиленоксидной основе выгодно отличаются от классических препаратов разноплановым механизмом действия. Длительный лечебный эффект препарата позволяет реже производить обработку, один - два раза в сутки, включенные в состав мази антибиотики обладают широким спектром антимикробной активности [136, 138, 23].

Некоторые исследователи указывают, что для лечения раневых патологий целесообразнее использовать препараты на гидрогелевой основе. Препараты создают оптимальную влажную среду, защищающую раневое покрытие от высыхания, тем самым сокращается необходимость дополнительных обработок, назначений противовоспалительных и обезболивающих препаратов [43, 52, 97, 233, 225, 221, 241].

В качестве современных средств, обладающих сорбционным действием, являются раневые покрытия, содержащие альгинат кальция. При взаимодействии с раневой поверхностью происходит трансформация в гелеобразное состояние, что обеспечивает комфортность повязки. Получившийся гель активно сорбирует раневую экссудат, связывая токсины и микроорганизмы. На поверхности раны

создается оптимальная среда, обеспечивающая газообмен и влажностный режим. Сорбционная емкость таких покрытий может достигать до 700%, входящие в состав таких покрытий антисептики или другие антибиотики, обеспечивают асептические условия [58, 59, 230, 241].

В последнее время многие исследователи предлагают для репарации раневой поверхности препараты на основе хитина морских ракообразных, хитозан. Хитозан имеет биополимерную структуру, стоящую из молекул глюкозы связанную с аммиачными остатками, обладает высокими сорбционными свойствами.

Хитозан обладает гидрофильными свойствами, образуя на раневой поверхности пленку, защищая раневую поверхность от раздражения. Адсорбируя на себя остатки девитализированных тканей, токсические продукты их распада, тем не менее, не высушивает раневую поверхность.

Являясь положительно заряженным биополимером, хитозан прочно связывается с мембранами отрицательно заряженных молекул микроорганизмов и грибов, тем самым проявляет бактериостатическое и фунгицидное действие.

Хитозан, активируя фагоцитоз, способствует очищению раны, стимулирует рост и развитие соединительной ткани, эпителия. Активизируя созревание фибробластов, препятствует сокращению и стягиванию рубцов, ускоряя репарационные процессы более чем в два раза [69, 91, 63, 211, 228, 265, 226].

В.Н. Виденин и соавторы (1995) установили, что репарационные и антимикробные свойства хитозана можно усилить антисептическими свойствами поверхностно активных веществ. Исследования показали, что образующаяся при нанесении биополимерная пленка хитозана с добавлением 5% этония, обладает ярко выраженным антимикробным действием и позволяет повысить эффективность профилактики послеоперационных гнойно-воспалительных осложнений на 20%.

### 1.6. Физические методы лечения ран

Для ускорения репарационных процессов в хирургическую практику широко внедряются методы физиотерапевтического воздействия [257].

Многие авторы предлагают в первой фазе раневого процесса производить кварцевание раневой поверхности [203, 159, 158].

Огромные перспективы в терапии раневых дефектов даёт применение вакуум-терапии. Метод вакуум-терапии основан на продолжительном воздействии отрицательного давления на раневую поверхность. В результате воздействия отрицательного давления улучшаются экссудативные процессы, тем самым снижается микробная обсеменённость, усиливается трофика поврежденных тканей, уменьшается отечность, уменьшается площадь раневой поверхности. Данная методика, создавая влажную среду, также обеспечивает барьерную функцию для микроорганизмов, создаёт идеальные условия для репарации пораженной поверхности [266, 257].

Применение вакуум-терапии позволяет сократить сроки лечения раневой патологии в 1,5 - 2 раза [3].

Эффективным физиотерапевтическим методом при лечении осложненных гнойной инфекцией ран, является применение ультразвука. Ультразвуковое излучение обладает бактерицидным действием на патогенную микрофлору. Бактерицидный эффект ультразвукового излучения основан на том, что ультразвук вызывает повышение температуры озвучиваемой среды, в результате чего, в микробной клетке происходит необратимая денатурация белков, нарушается синтез ферментов, отвечающих за клеточное дыхание микробной клетки. Немаловажное значение имеет тот факт, что при воздействии ультразвука происходит образование перекиси водорода и повышается окислительное воздействие на микроорганизмы, тем самым усиливая бактерицидный эффект. При этом было отмечено, что ультразвук способствует усилению действия antimicrobных препаратов и антисептиков.

Ультразвуковое излучение положительно сказывается на репарации раневой поверхности. Под действием ультразвука происходит расширение сосудов, тем

самым улучшается трофика тканей, в результате улучшения циркуляции крови происходит устранение застойных явлений, рассасывание инфильтратов, активизируется внутриклеточный биосинтез. Повышаются факторы естественной резистентности, организма. Происходит более быстрое заполнение раневого дефекта грануляционной тканью [55, 76, 70, 61, 100, 44, 108, 13].

Некоторые авторы рекомендуют при лечении ран облучение пораженной поверхности ультрафиолетовым излучением. Локальное воздействие ультрафиолета способствует ускорению очищения раневой поверхности от девитализированных тканей. В результате возбуждения биологически активных веществ, происходит усиление трофических процессов, лимфодренаж, активизируется фагоцитоз и неспецифическая резистентность организма [159, 158, 203].

Сапожников А.В. (2006, 2007) определил положительное, комплексное воздействие на раневую поверхность излучения красного диапазона с ранозаживляющей мазью на репарацию эпителиальной и соединительной ткани при кожно-мышечных ранениях.

Перспективным направлением является применение лазеров при хирургической обработке раневой поверхности. В зависимости от стадии раневого процесса, используя различную по величине энергию лазерного излучения можно сократить фазы раневого процесса, в частности на стадии воспаления с помощью лазерного луча можно добиться антисептической среды, очищения от девитализированных тканей. В последующие фазы раневого процесса, используя низкоэнергетический лазер, улучшаются трофические процессы, процессы эпителизации [83, 33, 178, 85, 27].

### Заключение по обзору литературы

В течение последних десятилетий в значительной степени повысилась роль лекарственных средств в зооветеринарном обслуживании животноводства, что способствует росту во всем мире фармацевтических, доклинических и клинических исследований, при этом проблема разработки инновационных лекарственных средств является одним из основных направлений прогресса ветеринарной науки.

Учитывая процесс перманентной интенсификации животноводства, разработка лекарственных препаратов для лечения ран, полученных животными в результате травматизма различной этиологии (сельскохозяйственный, эксплуатационный, транспортный и т.д.), является важным направлением научной мысли. Это подтверждается исследованием отечественных и зарубежных авторов.

Нарастающая устойчивость патогенов к антибиотикам стимулирует научное сообщество вести скрининг веществ, обладающих антимикробным действием. В числе химических веществ синтетического происхождения особенно выделяется такой перспективный представитель как хлоргексидин (Chlorhexidinum), действующий на уровне клеточной мембраны, используемый в виде солей, в основном биацетата, биглюконата или дигидрохлорида, при этом биглюконат является наиболее растворимым в воде и спиртах.

Перспективность использования хлоргексидина во многом связана с тем, что в терапии хирургических заболеваний в современных условиях необходимо сочетание химиотерапевтических средств и антисептических препаратов. Критерием оценки и основным требованием является широкий спектр антимикробной активности, быстрое выведение из организма при минимальном побочном действии. Вследствие этого лекарственные средства, имеющие в своем составе антисептик, в частности хлоргексидин, представляют определенный интерес из-за медленного развития устойчивости к ним микрофлоры.

Важными положительными качествами хлоргексидина, отмеченными многими исследователями, являются его дешевизна, низкая способность к всасыванию с неповрежденных кожных покровов, высокая активность в

отношении разных видов микроорганизмов и отсутствие резистентности к нему у последних, а также, что немаловажно, неподверженность хлоргексидина действию гноя, слюны и крови.

На сегодняшний день в клинической ветеринарной практике наблюдается значительное распространение лекарственных форм хлоргексидина, которые широко используются в хирургической практике для обработки раневой поверхности: 0,05% водный раствор, 1% мазь; для антисептической обработки рук хирурга: 0,5 % спиртовой раствор или 1 % водный раствор.

При этом антисептические средства представлены в основном в виде жидких лекарственных форм, что затрудняет и ограничивает возможность их применения, так как из-за невозможности на длительное время создать необходимую концентрацию для подавления микрофлоры, данные средства используются как saniрующие средства.

Следовательно, одним из наиболее перспективных направлений по созданию лекарственных форм антисептиков является разработка состава ранозаживляющего геля с хлоргексидином биглюконатом.

На основании вышеизложенного можно заключить, что в современных условиях поиск лекарственных форм антисептиков, обладающих эффективным действием, актуален и является перспективным направлением, а также соответствует уровню развития науки, техники и технологий.

## ГЛАВА 2. СОБСТВЕННЫЕ ИССЛЕДОВАНИЯ

### 2.1. Материалы и методы исследований

Научные исследования проводили с 2015 по 2018 гг. на кафедре фармакологии и токсикологии ФГБОУ ВО «Санкт-Петербургская государственная академия ветеринарной медицины». Научно-производственные эксперименты были проведены в ветеринарных клиниках «НикаВет» и «Вега», а также в СХП «Копорье» Ленинградской области Ломоносовского района.

Объектом исследования являлся разработанный на кафедре фармакологии и токсикологии Санкт-Петербургской государственной академии ветеринарной медицины ранозаживляющий гель с хлоргексидином биглюконатом для лечения животных с повреждениями кожи, содержащий в качестве антимикробного средства 20%-ный раствор хлоргексидина биглюконата, в качестве ранозаживляющего и противовоспалительного средства масло алоэ, в качестве формообразующего и сорбционного средства полиметилсилоксана полигидрат и камедь гуаровую при следующем соотношении компонентов, мас. %: 20%-ный раствор хлоргексидина биглюконата - 20,0; полиметилсилоксана полигидрат - 68,0; масло алоэ - 4,0; глицерин - 4,0; камедь гуаровая - 4,0.

Гель представляет собой гелеобразную субстанцию светло-серого цвета, в состав которой входит хлоргексидина биглюконат, стабилизированный гидрогелем метилкремниевой кислоты. Благодаря входящим в гель хлоргексидину биглюконату, глицерину, экстракту алоэ, препарат обладает выраженным антимикробным, противовоспалительным, противоотёчным действиями. Наличие в препарате гидрогеля метилкремниевой кислоты способствует активному очищению раневой поверхности от экссудата, что позволяет предложить его в качестве ранозаживляющего средства.

По завершению исследований инновационный состав ранозаживляющего геля с хлоргексидином биглюконатом для лечения животных с повреждениями кожи был защищен патентом РФ на изобретение (Патент РФ №2697255 от 13.08.2019, опубл. в. Бюл. №23-2019, 11.08.2019-20.08.2019.).

Экспериментальная часть исследований проводилась на белых клинически здоровых крысах обоих полов породы Wistar, морских свинках и кроликах.

Во время проведения исследований крыс содержали в условиях вивария, при однотипном кормлении, поении, условиях среды обитания и ухода, придерживаясь рекомендаций «Руководство по содержанию и уходу за лабораторными животными. Правила содержания и ухода за лабораторными грызунами и кроликами» (ГОСТ 33216-2014) [55] и «Методические рекомендации по содержанию лабораторных животных в вивариях научно-исследовательских институтов и учебных заведений» (РД-АПК 3.10.07.02-09. М.: Министерство сельского хозяйства; 2009) [118].

При изучении стабильности 4% геля с хлоргексидином, были созданы три образца, которые были помещены в сухое, защищенное от света место на естественное старение сроком на один год. Были созданы температурные режимы: от +5 °С до +10 °С; от +10 °С до +20 °С и выше +20 °С.

Внешний вид исследуемого препарата определяли визуально, просмотром препарата в чашке Петри на фоне белой бумаги.

Осмотическую активность исследуемого препарата, изучали методом диализа в сравнении с 10% раствором натрия хлорида.

Исследование антимикробной активности проводили в научно-исследовательском консультационно-диагностическом центре по птицеводству ФГБОУ ВО СПбГУВМ, методом диффузии на твердые питательные среды, в отношении референтных штаммов микроорганизмов, основных потенциальных возбудителей раневых гнойных процессов.

Исследования антимикробной активности проводились *in vitro* методом диффузии на твердые питательные среды, в отношении референтных штаммов микроорганизмов - основных потенциальных возбудителей раневых гнойных процессов: *Escherichia coli* (штамм 259222), *Staphylococcus aureus* (штамм 25923), *Pseudomonas aeruginosa* (штамм 27953), *Proteus mirabilis*. Учет антимикробной активности проводили путём замера зоны задержки роста микроорганизмов.



Изучение острой и подострой токсичности 4% геля с хлоргексидином, проводили согласно «Руководство по проведению доклинических исследований лекарственных средств» под ред. А.Н. Миронова (2012) [155].

Для изучения острой токсичности было создано 2 группы животных, по 30 голов в каждой. Исследование проводили на крысах породы Wistar. Для этого у лабораторных животных выбривали участок, равный 70% площади поверхности тела животного. Подопытной группе в течение трех суток, два раза в день наносили исследуемый препарат, контрольной группе по аналогичной схеме наносили изотонический раствор натрия хлорида.

Изучение подострой токсичности 4% геля с хлоргексидином биглюконатом изучали на белых крысах обоих полов породы Wistar массой  $160 \pm 10$ г, методом длительного кожного нанесения исследуемого антисептического геля. Было сформировано две группы по 30 животных. У подопытных крыс на подготовленный участок кожи ежедневно наносили исследуемый гель один раз в день на протяжении 28 дней.

В течение эксперимента проводили мониторинг клинического состояния подопытных животных. Перед проведением эксперимента и в дальнейшем с интервалом семь суток проводили массометрию. По окончании исследований, на 28 сутки от начала применения 4% геля с хлоргексидином, выборочно (по 10 голов от группы), был произведен учет относительной массы (коэффициентов) внутренних органов.

Крыс при проведении эксперимента содержали в однотипных условиях (клетки, кормление), согласно требованиям надлежащей лабораторной практики и гуманному отношению к животным.

Возможное раздражающее действие 4% геля с хлоргексидином на кожу изучали методом кожного нанесения кроликам. Для достижения этой цели было создано две группы животных, по 10 голов в каждой. Кроликам обеих групп выстригали участок шерсти, составляющий 5% от общей поверхности тела животного. Животным подопытной группы на выстриженный участок на 4 часа наносили испытуемый препарат. Животным в контрольной группе на аналогичное

время наносили физиологический раствор натрия хлорида. Учет реакции на воздействие препарата оценивали через 1 и 16 часов после однократного нанесения. Оценивали возможные функциональные нарушения кожи, характеризующиеся появлением различной степени выраженности эритемы, отека, трещин, изъязвлений, изменением температуры.

Аллергические свойства 4% геля с хлоргексидином определяли методом кожно-провокационной пробы у морских свинок. Для этой цели было создано две группы животных по 8 голов в каждой.

Для изучения ранозаживляющего действия 4% геля с хлоргексидином провели сравнительный эксперимент на модели кожной раны у крыс. Для этой цели было сформировано 3 группы крыс по 15 животных в каждой. После подготовки операционного поля с соблюдением правил асептики под наркозом животным нанесли раны диаметром двадцать миллиметров. В первой подопытной группе лечение ран осуществляли гелем, содержащим 4% хлоргексидина. Второй подопытной группе для сравнения эффективности терапию проводили мазью левомеколь, широко применяемой в ветеринарной практике. Третья группа служила контролем, в данной группе обработку раневой поверхности осуществляли изотоническим раствором натрия хлорида.

В процессе проведения эксперимента проводили анализ динамики раневого процесса, учитывая изменение диаметра раневой поверхности, характер воспаления. Фиксировали сроки полной репарации.

При проведении терапевтических мероприятий регулярно производили измерение и вычисление процента уменьшения площади раневой поверхности. На раневую поверхность накладывали метрическую шкалу, производили электронное фотографирование, полученные фотографии загружали в компьютер для дальнейшей обработки. Вычисление процента уменьшения раневой поверхности определяли по формуле (Доценко Б.М. с соавт., 1989) [64]:

$$\% \text{ уменьшения площади раны} = \frac{S^{\circ} - S}{S^{\circ}} \times 100$$

Где:  $S^{\circ}$  - исходный диаметр раневой поверхности;  $S$  - площадь раневой поверхности на момент измерения.

Клинико-гематологические исследования включали в себя: подсчет форменных элементов крови - эритроцитов и лейкоцитов, определение гемоглобина. Определение основных гематологических показателей проводили на анализаторе «Micros 60». Биохимические показатели сыворотки крови определяли на анализаторе «ClimaMC15».

Перед началом хирургической обработки раневых поражений у собак производили отбор выделяемого экссудата для определения раневой микрофлоры. Отбор проб проводили стерильным тампоном на микробную обсемененность, и посев материала на селективные питательные среды. Чувствительность выделенной микрофлоры определяли методом дисков, диффузия препарата на мясо-пептонный агар. Также определяли процент штаммов чувствительных к воздействию антимикробных средств.

Для гистологического исследования у подопытных крыс брали фрагменты кожи с захватом раны. Материал фиксировался в 10 %-ном нейтральном формалине, обезвоживался в ряде спиртов возрастающей крепости и заливался в парафин по общепринятой методике. Срезы толщиной 5-7 мкм окрашивали гематоксилином и эозином. На препаратах оценивали наличие и выраженность воспалительного инфильтрата в дерме, выраженность процесса рубцевания и реактивные изменения эпидермиса.

Клинические испытания ранозаживляющего геля проводили на базе ветеринарных клиник «Вега» и «НикаВет». Для этой цели было сформировано две группы собак по 20 голов в каждой. Животных в группы определяли по принципу аналогов, чтобы размер раны был в диапазоне 3-4 см. Первой подопытной группе после хирургической обработки лечение осуществляли 4% гелем с хлоргексидином биглюконатом. В контрольной группе после обработки раневой поверхности лечение осуществляли мазью левомеколь.

На протяжении всего эксперимента производили мониторинг клинического состояния животных, отмечали течение раневого процесса, изменение площади раневой поверхности.

Для изучения ранозаживляющего действия нового 4% геля с хлоргексидином биглюконатом при пододерматите коров, было отобрано 30 голов крупного рогатого скота черно-пестрой голштинизированной породы в СХП «Копорье» Ленинградской области Ломоносовского района. Животных разделили на две группы по 15 голов в каждой. Были созданы идентичные условия кормления и содержания. На пораженные конечности после расчистки и антисептической обработки 1%-ным  $\text{KMnO}_4$ , коровам подопытной группы под повязку наносили 4%-ный гель с хлоргексидином биглюконатом, животным контрольной группы применяли мазь левомеколь. Животных, находящихся в эксперименте, ежедневно подвергали клиническому осмотру, обращая внимание на положение животных в пространстве, наличие и степень хромоты. Отмечали характер воспаления, наличие припухлости, болезненности конечностей.

### **Статистическая обработка результатов исследований**

Статистическую обработку полученных экспериментальных фармако-токсикологических, гематологических, биохимических и гистологических данных проводили на ПК по методике Н.А. Плохинского (1970) и методами математической статистики с применением критерия достоверности по Стьюденту, с использованием компьютерной программы «Microsoft Excel 2016» в среде Windows.

## 2.2. Результаты исследования

### 2.2.1. Фармацевтические исследования геля с хлоргексидином биглюконатом

#### 2.2.1.1. Определение оптимальной концентрации хлоргексидина биглюконата для создания ранозаживляющего геля

При выборе оптимального состава ранозаживляющего геля исследования проводили по определению антимикробной активности различных вариантах лекарственных композиций с содержанием хлоргексидина в концентрациях 0,05; 1; 2; 4%. Данные исследований отражены в таблице 1.

**Таблица 1 - Определение антимикробной активности гелевых композиций хлоргексидина, в различной концентрации ( $M \pm m/n$ )**

Гель с хлоргексидином биглюконатом, %	Зона задержки роста, мм			
	<i>Escherichia coli</i>	<i>Staphylococcus aureus</i>	<i>Pseudomonas aeruginosa</i>	<i>Proteus mirabilis</i>
0,05	11,2±0,42	13,2±0,35	8,4±0,11	10,9±0,27
1	17,1±0,18	21,3±0,15	18,2±0,20	16,0±0,11
2	21,7±0,15	19,35±0,27	20,0±0,14	19,15±0,21
4	35,7±0,45	32,56±0,21	28,0±0,14	30,15±0,21

Результаты исследований показали, что наименьшая антимикробная активность была в геле с 0,05%, наибольшая с 4%-ным содержанием хлоргексидина биглюконата. Резюмируя полученные данные, можно сделать вывод, что для создания препарата с оптимальной концентрацией следует считать 4% хлоргексидина биглюконата.

#### 2.2.1.2. Определение осмотической активности хлоргексидинового геля

При разработке нового препарата для лечения раневых патологий нужно учитывать патофизиологию процесса. Препарат должен обладать разноплановым

действием, сочетать в себе антимикробное и осмотическое, защищающее грануляции действия.

Осмотическое действие лекарственного средства является важным фактором в лечении раневой патологии. Наносимое средство должно обеспечить интенсивный отток раневого содержимого и создать необходимые условия для заживления поврежденной ткани.

Осмотическую активность 4% геля с хлоргексидином проверяли в сравнительном аспекте с 10% раствором натрия хлорида и мазью левомеколь. Гидратационную активность исследуемых препаратов изучали методом диализа через полупроницаемую мембрану. Замеряли количество поглощаемого раствора очищенной воды. Полученный результат выражали в процентах к изначальной массе основы. Диализ вели до установления постоянной, неизменяющейся массы исследуемой системы. Результаты исследований представлены в таблице 2.

**Таблица 2 - Сравнительная оценка осмотической активности препаратов**

Время диализа, ч	Осмотическая активность препаратов, %		
	10% раствор NaCl	Левомеколь	4% хлоргексидиновый гель
2	8	17	14
5	12,5	47,5	43
10	14	152	142
15	14	325	285

Диализ исследуемых препаратов показал, что наибольшей осмотической активностью (325%) обладает мазь левомеколь, 4% хлоргексидиновый гель обладает сопоставимой, но несколько меньшей активностью. Осмотическая активность данного препарата составила 285%.

Сорбционный эффект 4% геля с хлоргексидином биглюконатом продолжался на протяжении 15 часов, в сравнении с 10%-ным раствором натрия хлорида, осмотический эффект которого продолжался в течение 5 часов.

Высокая сорбционная активность 4% геля с хлоргексидином биглюконатом, способствует активному удалению гнойного экссудата, очищению раневой поверхности, оказывая противоотечное действие.

Высокая сорбционная активность в течение 14 часов позволяет наносить исследуемый препарат на пораженную ткань один - два раза в сутки, тем самым повышает экономический эффект проводимого лечения.

### **2.2.1.3. Изучение стабильности 4% геля с хлоргексидином биглюконатом**

Одними из важных факторов при создании нового лекарственного препарата, являются показатели его стабильности, которые необходимы для стандартизации и контроля качества препарата, определения срока его годности.

При изучении стабильности 4% геля с хлоргексидином биглюконатом были созданы три образца, которые были помещены в сухое, защищенное от света место на естественное старение сроком на один год.

Были созданы температурные режимы: от +5 °С до +10 °С; от +10 °С до +20 °С и выше +20 °С.

По внешнему виду 4% гель с хлоргексидином биглюконатом представляет собой однородную гелеобразную массу со специфическим запахом, рН = 6,7-7.

Стабильность испытуемого препарата оценивалась по таким показателям, как внешний вид, консистенция. В течение всего эксперимента оценивалась антимикробная активность препарата. Результаты исследования представлены в таблице 3.

При длительном хранении исследуемого препарата в различных температурных режимах установлено, что никаких качественных и количественных изменений не происходило. На протяжении всего срока наблюдения препарат показывал высокую антимикробную активность, сохранял однородную гелеобразную консистенцию. Признаков порчи препарата также не было обнаружено.

Таким образом, проведённые исследования показывают, что исследуемый препарат обладает стабильными свойствами на протяжении 12 месяцев.

**Таблица 3 - Показатели стабильности 4% геля хлоргексидина биглюконата**

Показатель	Технические требования	Срок наблюдения, месяц			
		3	6	9	12
Внешний вид	Однородная гелеобразная масса серого цвета со специфическим запахом	+	+	+	+
Консистенция	Однородная	+	+	+	+
Подлинность	Выдерживает испытания	+	+	+	+
Содержание хлоргексидина биглюконата, %	4%	4%	4%	4%	4%
Антимикробная активность	Высокая	+	+	+	+

#### **2.2.1.4. Изучение антимикробной активности 4% геля с хлоргексидином**

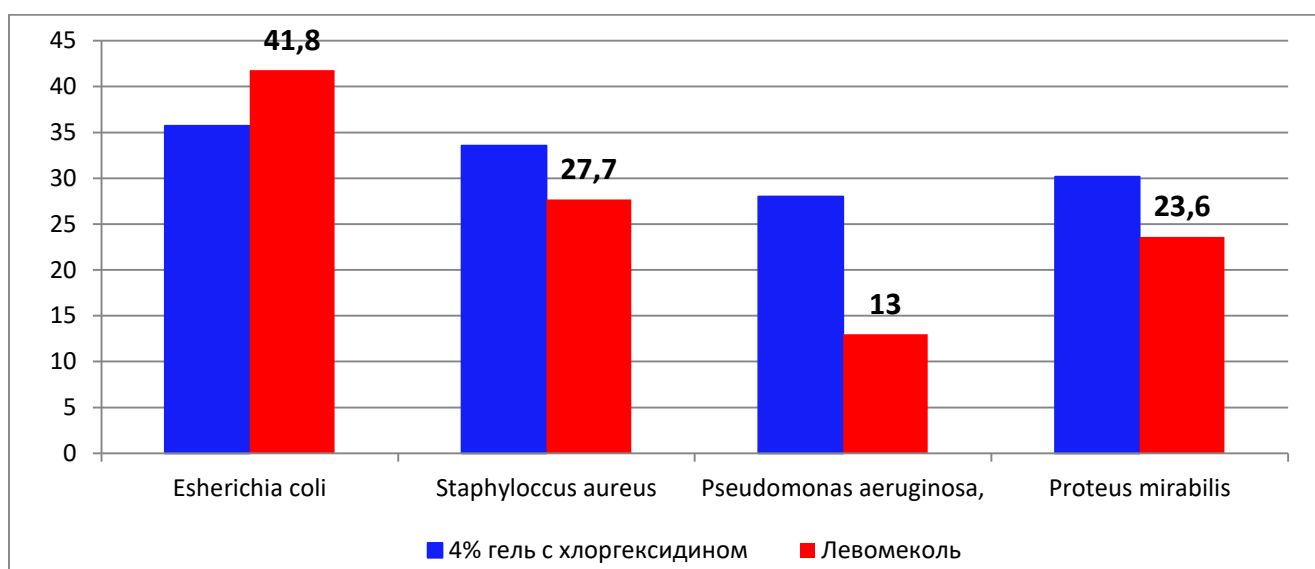
Исследование антимикробной активности проводилось *invitro* методом диффузии на твердые питательные среды, в отношении референтных штаммов микроорганизмов - основных потенциальных возбудителей раневых гнойных процессов: *Escherichia coli*, *Staphylococcus aureus*, *Pseudomonas aeruginosa*, *Proteus mirabilis*. Учет антимикробной активности проводили путём замера зоны задержки роста микроорганизмов (таблица 4).

Антибактериальное исследование 4% геля с хлоргексидином и мази левомеколь показало их высокую антимикробную активность. Эксперимент показал, что стабилизированная форма хлоргексидина обладает высоким антимикробным действием. В отношении *Staphylococcus aureus* препарат активнее мази левомеколь на 14,92%; в отношении *Pseudomonas aeruginosa* на 34,64%; *Proteus mirabilis* на 21,72%; в отношении *Escherichia coli* показал меньшую активность на 17,08%.



**Таблица 4 - Антимикробная активность 4% геля с хлоргексидином биглюконатом и мази левомеколь (M±m; n=8)**

Препараты	Зона задержки роста, мм.			
	Escherichia coli	Staphylococcus aureus	Pseudomonas aeruginosa	Proteus mirabilis
4% гель с хлоргексидином	35,7±0,45	32,56±0,21	28,02±0,14	30,15±0,21
Мазь левомеколь	41,18±0,32	27,17±0,15	18,13±0,32	23,16±0,11



**Рисунок 3 - Антимикробная активность 4% геля с хлоргексидином и мази левомеколь**

### 2.2.2. Изучение острой токсичности 4% геля с хлоргексидином биглюконатом

Для изучения острой токсичности было создано 2 группы животных по 30 голов в каждой. Исследование проводили на крысах породы Wistar. Для этого у лабораторных животных выбривали участок, равный 70% площади поверхности тела животного. Подопытной группе в течение трех суток два раза в день наносили исследуемый препарат, контрольной группе по аналогичной схеме, наносили изотонический раствор натрия хлорида.

Проведенный эксперимент показал отсутствие острой токсичности у 4%-ного геля с хлоргексидином, что выражалось отсутствием падежа подопытных

животных. В сравнительном анализе с контролем, параметры активности, поедаемость кормов были идентичны.

### **2.2.3. Определение подострой токсичности 4% геля с хлоргексидином биглюконатом**

Изучение подострой токсичности 4% геля с хлоргексидином биглюконатом проводили на белых крысах обоих полов породы Wistar массой  $160 \pm 10$ г, методом длительной аппликации на кожу исследуемого антисептического геля. У подопытных крыс на подготовленный участок кожи ежедневно наносили исследуемый гель один раз в день на протяжении 28 дней. Для контрольной группы использовали изотонический раствор натрия хлорида. Аппликацию крысам контрольной группе производили по аналогичной схеме

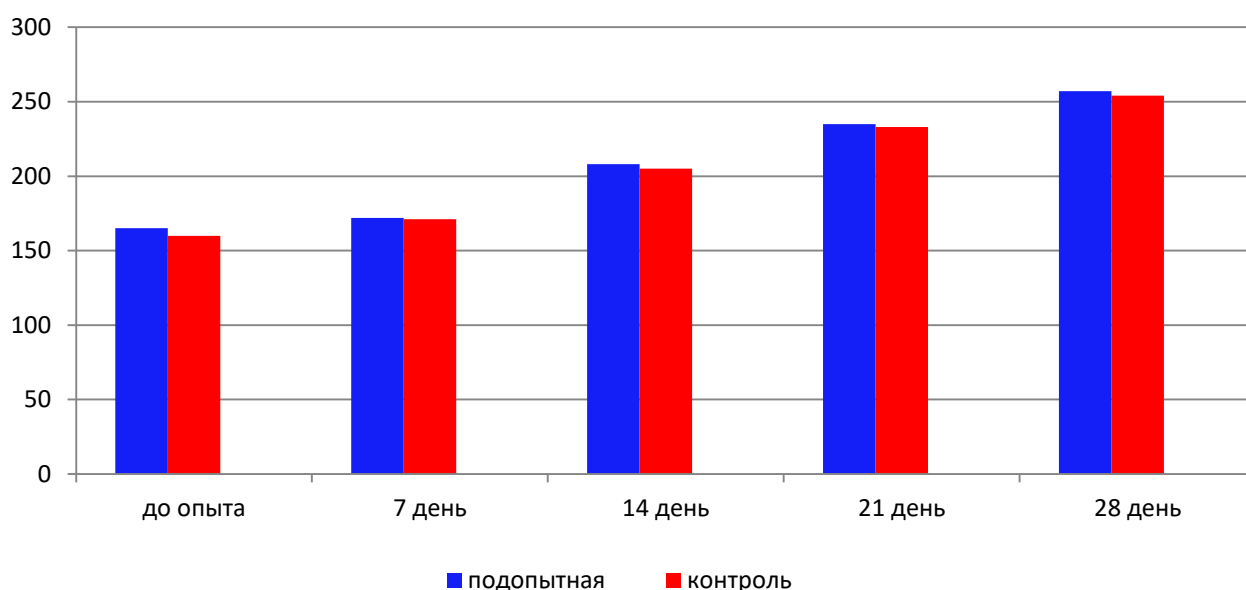
В течение эксперимента проводили мониторинг клинического состояния подопытных животных. Перед проведением эксперимента и в дальнейшем с интервалом семь суток проводили массометрию. По окончании исследований, на 28 сутки от начала применения 4% геля с хлоргексидином выборочно (по 10 голов от группы), был произведен учет относительной массы (коэффициентов) внутренних органов.

На протяжении всего опыта по определению подострой токсичности, гибели подопытных животных не зафиксировано. При мониторинге за поведенческими реакциями подопытных животных можно сделать вывод, что реакции на внешние раздражители и аппетит не отличался от контрольной группы. Выстриженные участки в период наблюдений у крыс подопытных групп равномерно заросли молодой шерстью. Достоверной разницы между подопытными и контрольными животными выявлено не было.

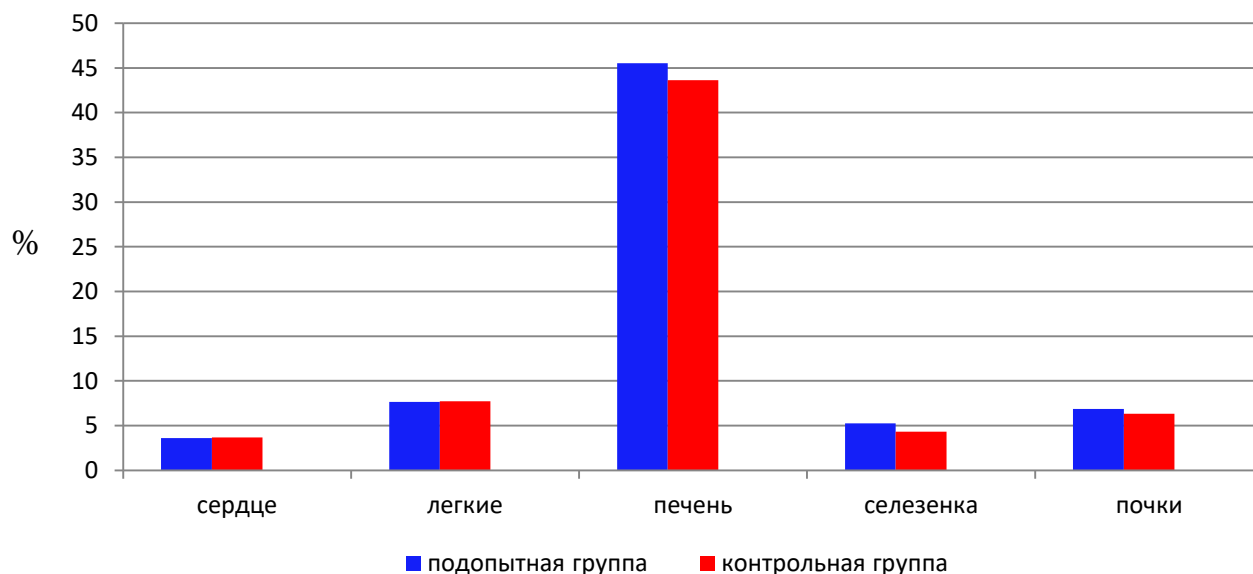
Не установлено изменений поведения и аппетита животных. Не отмечено различий температуры тела и живой массы в обеих группах крыс (рисунок 4).

При патологоанатомическом вскрытии видимых нарушений во внутренних органах не обнаружено, слизистые оболочки пищеварительного тракта бледно-

розового цвета без патологии. Паренхиматозные органы: печень, почки и селезенка не воспалены, без видимых патологий.



**Рисунок 4 - Прирост массы (г) крыс при нанесении геля с хлоргексидином**



**Рисунок 5 – Сравнительное значение массовых коэффициентов внутренних органов крыс при определении параметров подострой токсичности**

Массовые коэффициенты органов у животных (рисунок 5) колебались в пределах контрольных значений и физиологических показателей для данного вида животных.

В ходе исследования были определены морфологические и биохимические показатели крови белых крыс в конце эксперимента (таблица 5, 6).

**Таблица 5 -Влияние 4%-хлоргексидинового геля на морфологические показатели крови крыс (M±m; n=60)**

Показатели	Единицы измерения	Группа животных	
		4% гель с хлоргексидином	Контрольная Группа
Эритроциты(RBC)	10 <sup>12</sup> /л	6,02±0,17*	6,26±0,27
Гемоглобин(HGB)	г/л	144,9±1,37*	138,4±1,62
Лейкоциты(WBC)	10 <sup>9</sup> /л	16,90±3,33	13,98±0,44
Лимфоциты(LYM)	%	68,4±2,29	66,8±5,52
Моноциты(MON)	%	2,0±2,17	2,6±1,32
Эозинофилы(EO)	%	2,2±1,16	1,6±1,11
Палочкоядерные	%	1,2±2,83	1,6±2,78
Сегментоядерные	%	26±1,7	2,74±1,5

Примечание: \* - степень достоверности  $P \leq 0,05$

**Таблица 6 -Влияние 4% хлоргексидинового геля на биохимические показатели крови крыс (M±m; n=60)**

Показатели	Группа животных	
	4% гель с хлоргексидином	Контроль
Общий белок, (TotalProtein), г/л	70,04±1,88	70,51±1,27
Альбумин, (ALB), г/л	23,52±1,17	24,22±0,15
Мочевина, (Urea-uv), ммоль/л	8,32±0,12	6,60±0,22
Креатинин, (Creat), мкмоль/л	46,12±0,42	43,30±0,14
Билирубин, (TotalBilirubin), мкмоль/л	2,17±0,25	4,26±0,43
АЛТ, МЕ/л	92,56±1,25	74,26±1,34
АСТ, МЕ/л	247,17±0,12	234,00±0,18
ЩФ, МЕ/л	126,42±27,19	128,84±18,22
Амилаза, (AML), МЕ/л	4180,30±54,25	3987,5±45,51
Глюкоза, (GLU), ммоль/л	9,27±0,34	7,55±0,27

Данные таблиц 5 и 6 свидетельствуют о том, что ежедневное нанесение на кожу крыс 4% геля на основе хлоргексидина в течение 28 дней не оказывает негативного влияния на морфологические и биохимические показатели крови белых крыс, так как все показатели в среднем не отличались от показателей у животных контрольной группы, и были в пределах физиологических значений.

#### 2.2.4. Определение раздражающего действия 4% геля с хлоргексидином биглюконатом

Возможное раздражающее действие 4% геля с хлоргексидином на кожу изучали методом накожного нанесения на кроликах. Для этой цели было создано две группы животных, по 10 голов в каждой. Кроликам обеих групп выстригали участок шерсти, составляющий 5% от общей поверхности тела животного. Кроликам подопытной группы на выстриженный участок на 4 часа наносили испытуемый препарат. Животным в контрольной группе на аналогичное время наносили физиологический раствор натрия хлорида. Учет реакции на воздействие препарата оценивали с первого по тридцатый день после однократного нанесения.

**Таблица 7 - Толщина кожной складки у кроликов при изучении раздражающего действия 4% геля с хлоргексидином ( $M \pm m$ ;  $n=10$ )**

Дни наблюдений	Толщина кожной складки после нанесения, мм		
	Контрольная группа	Подопытная группа с 4% гелем с хлоргексидином	Толщина кожной складки по отношению к контролю, %
До опыта	2,12±0,18	2,10±0,15	99,06
10-й день	2,11±0,14	2,14±0,13	101,42
20-й день	2,11±0,17	2,10±0,16	99,52
30-й день	2,10±0,15	2,11±0,15	100,47

Толщина складки кожи кроликов контрольной и опытной групп в течение всего периода наблюдения существенно не отличалась (таблица 7).

Можно отметить незначительные колебания показателей в пределах 1,42% по отношению к контрольной группе. Обрабатываемые участки показали идентичное обрастание новым шерстным покровом. Различия по качеству, цвету шерсти у животных контрольной и подопытной групп выявлено не было. Проведенный эксперимент доказал отсутствие раздражающего действия экспериментального 4% - ного геля с хлоргексидином.

### **2.2.5. Изучение аллергизирующих свойств 4% геля с хлоргексидином биглюконатом**

Изучение возможного аллергизирующего действия нового ранозаживляющего геля проводили, учитывая кожную реакцию после многократного нанесения препарата на выстриженный участок кожи у морских свинок. Для этой цели было создано две группы животных по 8 голов в каждой. Первой подопытной группе, в течение трех недель равномерно наносили исследуемый гель. Контрольной группе наносили аналогичное количество стерильного вазелина. Критерии оценки возможного аллергизирующего действия и результаты исследования приведены в таблице 8.

**Таблица 8 - Результаты оценки возможного аллергизирующего действия на кожу морских свинок (n=16)**

Показатели	Гель	Стерильный вазелин
Гиперемия кожи	отсутствует	Отсутствует
Отек кожи	отсутствует	Отсутствует
Состояние век	без изменений	без изменений
Конъюнктивит	отсутствует	Отсутствует
Кератит	отсутствует	Отсутствует
Слезотечение	отсутствует	Отсутствует
Болевая реакция	отсутствует	Отсутствует

Эксперимент по изучению возможного аллергического действия показал, что длительное нанесение исследуемого препарата на выстриженный участок кожи морских свинок не выявил патологических реакций кожного покрова.

По результатам проведенного исследования по изучению острой и подострой токсичности, можно сделать вывод о безопасности нового гелевого препарата и возможности длительного его применения без развития побочных эффектов.

#### **2.2.6. Изучение ранозаживляющего действия на модели кожной раны у крыс**

Для изучения ранозаживляющего действия 4% геля с хлоргексидином провели сравнительный эксперимент на модели кожной раны у крыс. Для этой цели было сформировано 3 группы крыс по 15 животных в каждой. После подготовки операционного поля с соблюдением правил асептики под наркозом, животным нанесли раны диаметром двадцать миллиметров. В первой подопытной группе лечение ран осуществляли гелем, содержащим 4% хлоргексидина. Второй подопытной группе для сравнения эффективности терапии проводили мазью левомеколь, широко применяемой в ветеринарной практике. Третья группа служила контролем, в данной группе обработку раневой поверхности осуществляли изотоническим раствором натрия хлорида.

В данных таблицы 9 при исследовании ранозаживляющего действия 4%-ного геля с хлоргексидином можно отметить различную динамику репарации кожного дефекта в подопытных и контрольной группах. Так существенные различия видны уже на третьи сутки. Размер раневой поверхности в контрольной группе на третий день составил 1,85 см. В группе, где лечение осуществляли мазью левомеколь, размер раневой поверхности составил 1,8 см, при терапии экспериментальным гелем размер раневой поверхности составил 1,7 см, что на 2,7 и 8,1% меньше чем в контрольной группе.

В дальнейшем можно отметить увеличение разницы показателей в подопытных группах и в контрольной, где терапия экспериментальной раны осуществлялась простой санацией изотоническим раствором натрия хлорида.

Так разница между контрольной группой и группой, где для лечения раневого дефекта применяли мазь левомеколь, на пятые сутки составила 23,52%, размер раневой поверхности составил 1,7 и 1,3 см. Более существенной оказалась

разница: 41,17%, 1,7 и 1 см, между контрольной группой и группой, где для лечения применяли 4%-ный гель с хлоргексидином.

**Таблица 9-Ранозаживляющие действие 4% хлоргексидинового геля и мази Левомеколь, на крысах (M±m;n=45)**

Сроки наблюдения, дн.	Размер раневой поверхности, см <sup>2</sup>		
	Контрольная группа	Мазь левомеколь	4% хлоргексидин гель
1	2 ±0,12	2 ±0,11	2±0,15*
2	1,9±0,15	1,9±0,10	1,9±0,12*
3	1,85 ±0,19	1,8±0,17	1,7±0,11*
4	1,8 ±0,10	1,55 ±0,11	1,3±0,10*
5	1,7 ±0,5	1,3±0,3	1±0,3*
6	1,55 ±0,04	1,2 ±0,03	0,5±0,05*
7	1,4 ±0,05	1 ±0,05	0,3±0,01*
8	1,3 ±0,03	0,8 ±0,05	0
9	1,2 ±0,02	0,6 ±0,01	-
10	1 ±0,03	0,4 ±0,01	-
11	0,9±0,01	0,2 ±0,01	-
12	0,8 ±0,02	0	-
13	0,6±0,01	-	-
14	0,4 ±0,01	-	-
15	0,2 ±0,01	-	-
16	0	-	-

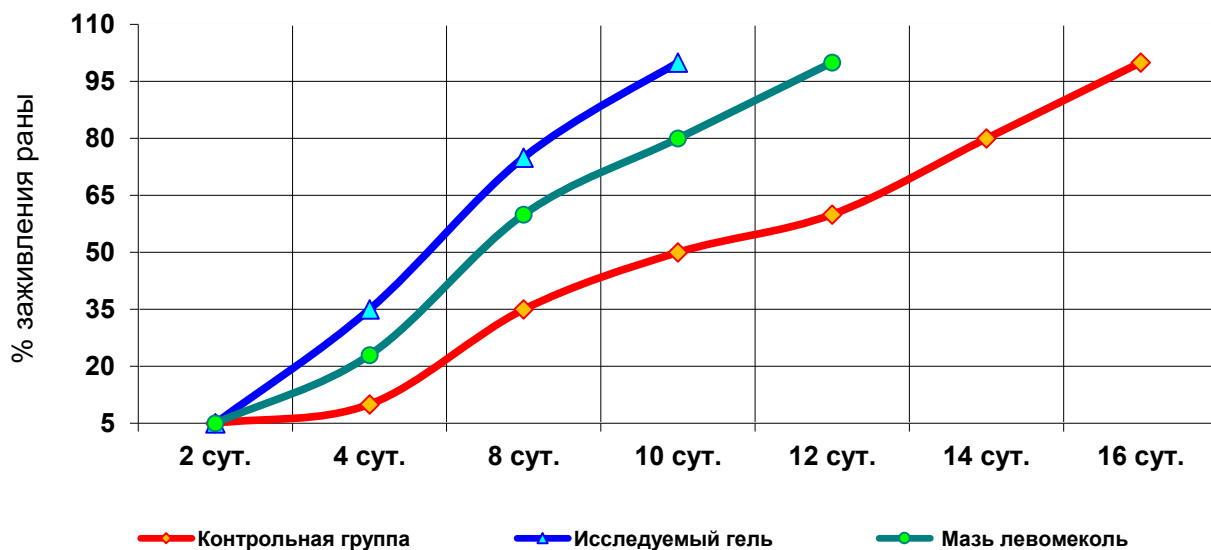
*Примечание: \* - степень достоверности  $P \leq 0,05$*

Также можно отметить, что стадии раневого процесса в группе, где для лечения ран применяли экспериментальный гель, протекают в более сжатые сроки (рисунок 6).

Проведенный сравнительный эксперимент показал, что 4%-ный гель с хлоргексидином обладает высоким ранозаживляющим эффектом. Разница в полном заживлении раневого дефекта между гелем на основе хлоргексидина и мазью левомеколь составила 2 дня.

Отличие в полной репарации кожного покрова экспериментального геля и контрольной группы достигло 6 дней.





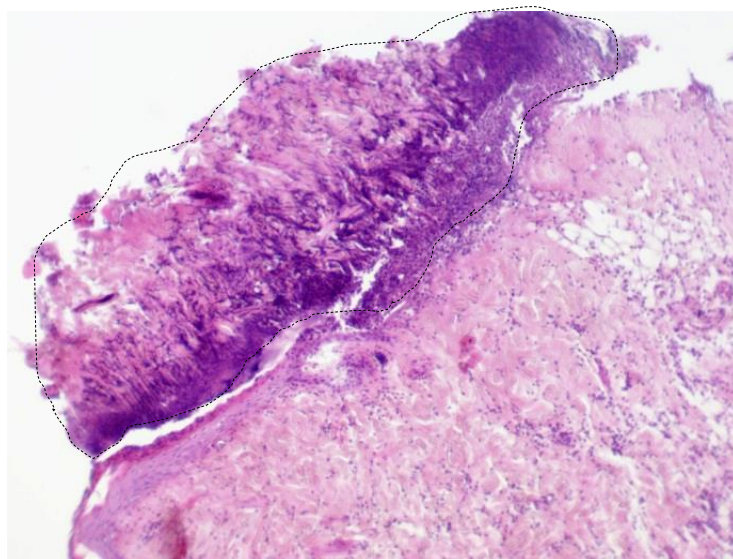
**Рисунок 6 - Изменение площади раневой поверхности при применении исследуемого геля и мази левомеколь на крысах, (n=15)**

### **2.2.7. Гистологические исследования ранозаживляющего действия 4%-ного геля с хлоргекисдином биглюконатом на крысах**

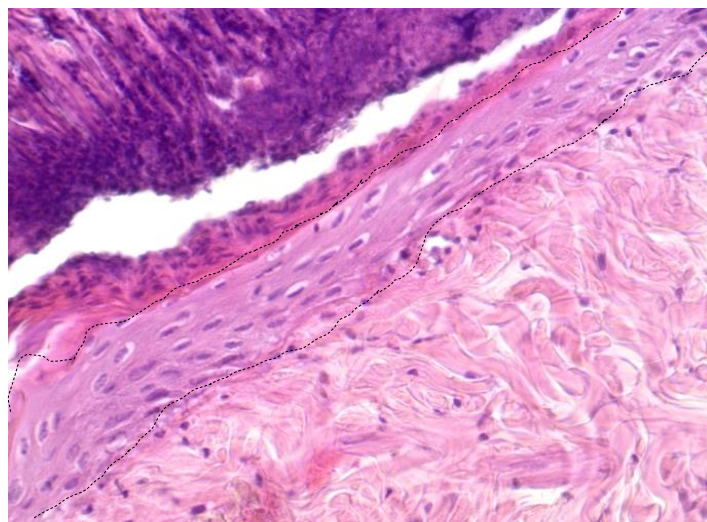
Для гистологического исследования у подопытных крыс брали фрагменты кожи с захватом раны в начале исследования, на третий и шестой день эксперимента. Материал фиксировался в 10 %-ном нейтральном формалине, обезвоживался в ряде спиртов возрастающей крепости и заливался в парафин по общепринятой методике. Срезы толщиной 5-7 мкм окрашивали гематоксилином и эозином. На препаратах оценивали наличие и выраженность воспалительного инфильтрата в дерме, выраженность процесса рубцевания и реактивные изменения эпидермиса.

В гистоматериале, взятом в начале исследования, можно отметить наличие участка со струпом (рисунок 7, 8), состоящим из эозинофильной массы с волокнистой текстурой и частично разрушенными клетками. Эпидермис под струпом уплощен, без явно выраженных слоев (рисунок 8). По краям от струпа эпидермис находится в состоянии слабо выраженной дисплазии, встречаются вакуолизированные клетки (рисунок 9, 10).

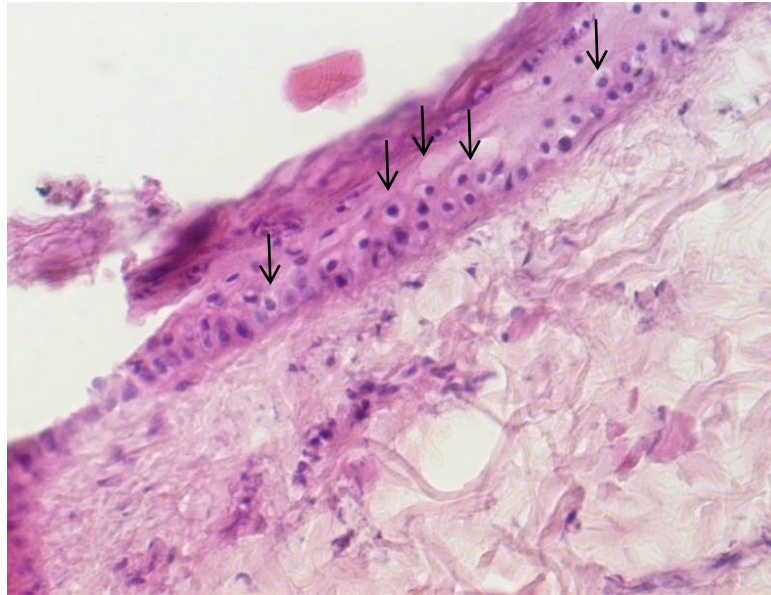
В дерме и между мышечными волокнами поперечно-исчерченной мышечной ткани наблюдается воспалительный инфильтрат. В области дермы под струпом наблюдается слабо выраженный диффузный инфильтрат, состоящий преимущественно из макрофагов и нейтрофилов (рисунок 11). В некоторых срезах отдельных фрагментов дермы преобладают нейтрофилы и макрофаги (рисунок 12), что соответствует острой фазе воспаления. В других фрагментах преобладают макрофаги, нейтрофилы отсутствуют (рисунок 13).



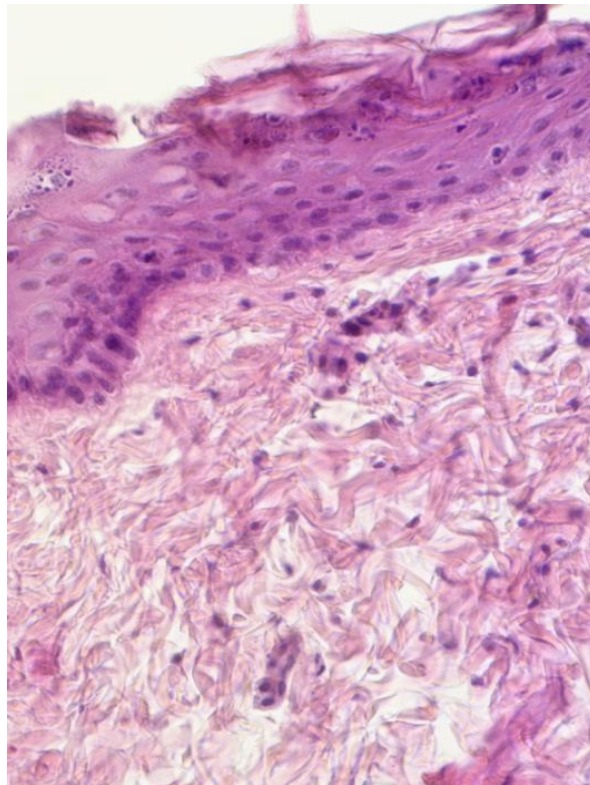
**Рисунок 7 - Струп (контур), подлежащий под ним эпидермис и дерма со слабо выраженным диффузным воспалительным инфильтратом. Ув.  $\times 100$ . Окраска гематоксилин и эозин**



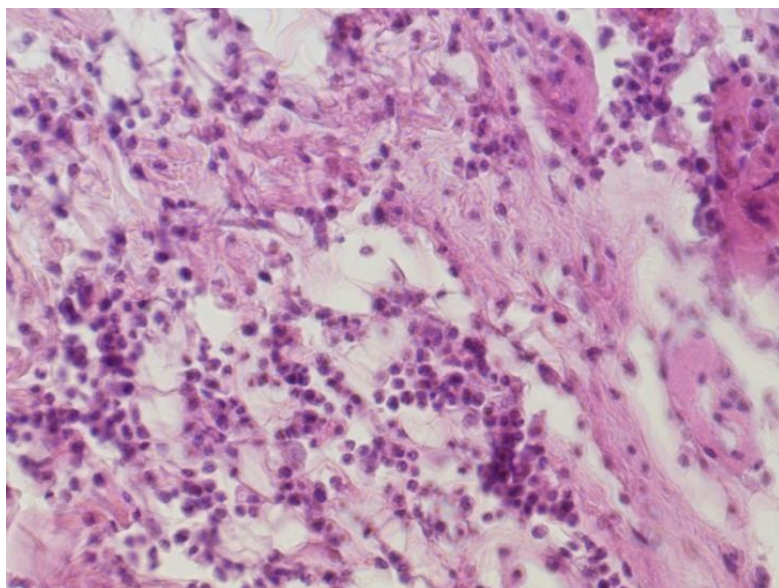
**Рисунок 8 - Уплощенный эпидермис (контур) под струпом. Ув.  $\times 400$ . Окраска гематоксилин и эозин**



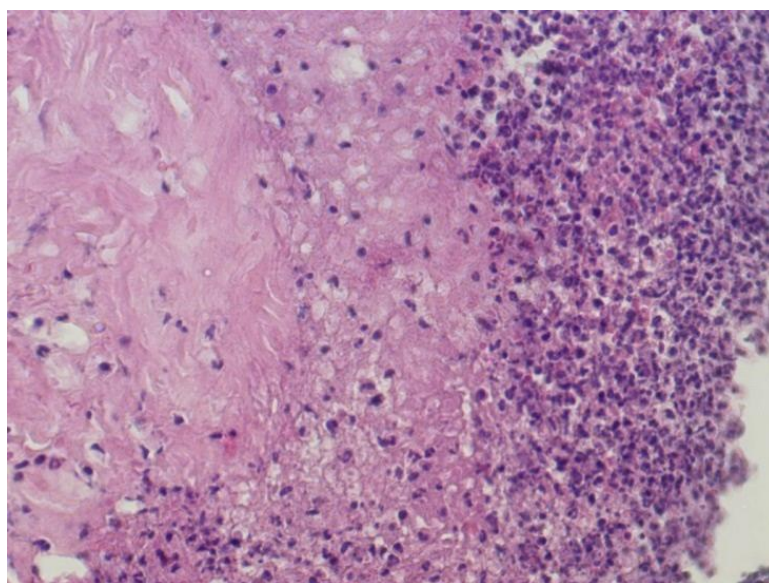
**Рисунок 9 - Участок края раны. Слабовыраженная дисплазия эпидермиса и вакуолизация эпителиоцитов (стрелки). Ув.  $\times 200$ . Окраска гематоксилин и эозин.**



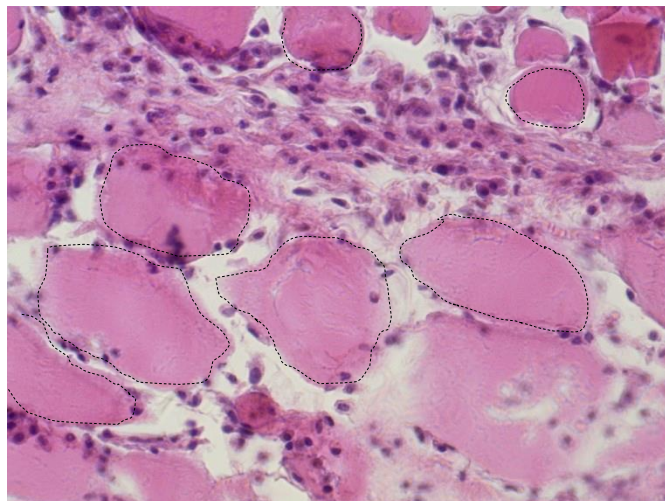
**Рисунок 10 - Участок края раны. Дисплазия практически отсутствует; вакуолизованные клетки единичны Ув.  $\times 200$ . Окраска гематоксилин и эозин**



**Рисунок 11 - Участок дермы глубоко под струпом. Наблюдается диффузный воспалительный инфильтрат из нейтрофилов и макрофагов. Ув. ×400. Окраска гематоксилин и эозин**



**Рисунок 12 - Срез фрагмента соединительной ткани. Наблюдается отек, воспалительный инфильтрат с преобладанием нейтрофилов, фрагменты разрушенных нейтрофилов и эритроциты. Ув. ×100. Окраска гематоксилин и эозин**

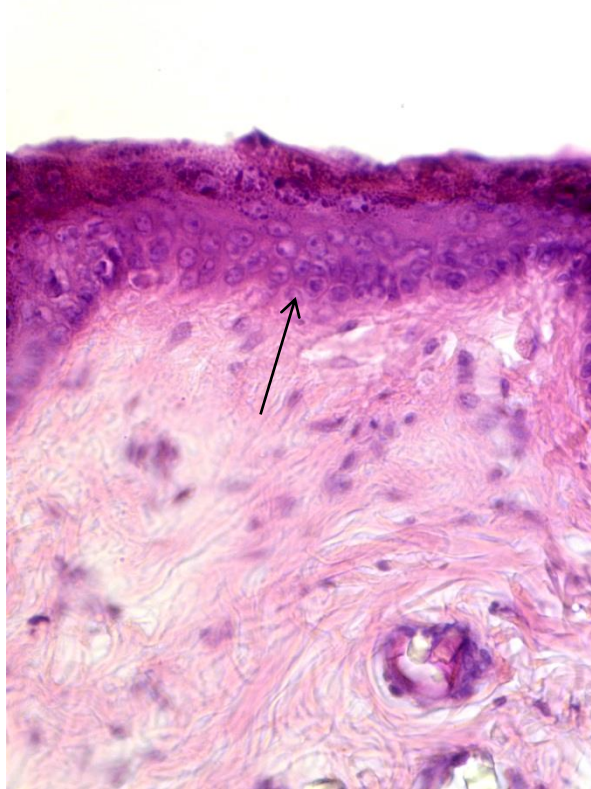


**Рисунок 13 - Рыхлая волокнистая ткань между мышечными волокнами (выделены контуром), инфильтрирована макрофагами. Нейтрофилы отсутствуют. Ув. ×400. Окраска гематоксилин и эозин**

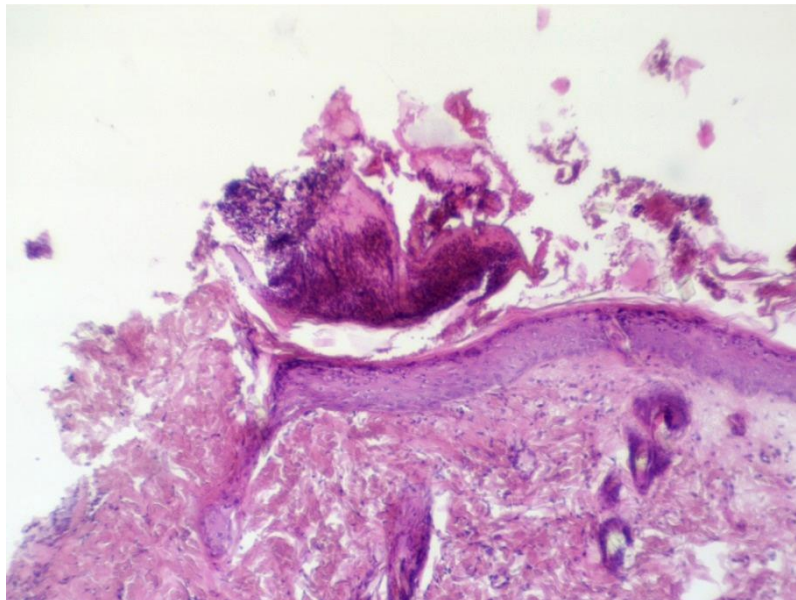
Подводя итог изучения гистоматериалов в первый день эксперимента можно отметить, что под струпом эпителий находился в состоянии регенерации. В глубоких слоях дермы присутствовал экссудат, характерный для острой фазы воспаления. Грануляции не обнаружены. Регенерация выражена только в эпителии. Наблюдалось острое воспаление в глубоких слоях дермы и в подкожной мускулатуре.

На третий день эксперимента мы видели, что на части срезов представлены участки кожи с активно делящимися эпителиальными клетками (рисунок 14). На части срезов видна рана со струпом (рисунок 15). Эпителий под струпом находился в состоянии умеренной дисплазии, вакуолизирован, местами утолщен (рисунок 16, 17). Присутствовали срезы фрагментов эпидермиса с небольшим участком прилежащей соединительной ткани. Эпидермис утолщен за счет равномерного акантоза (рисунок 18).

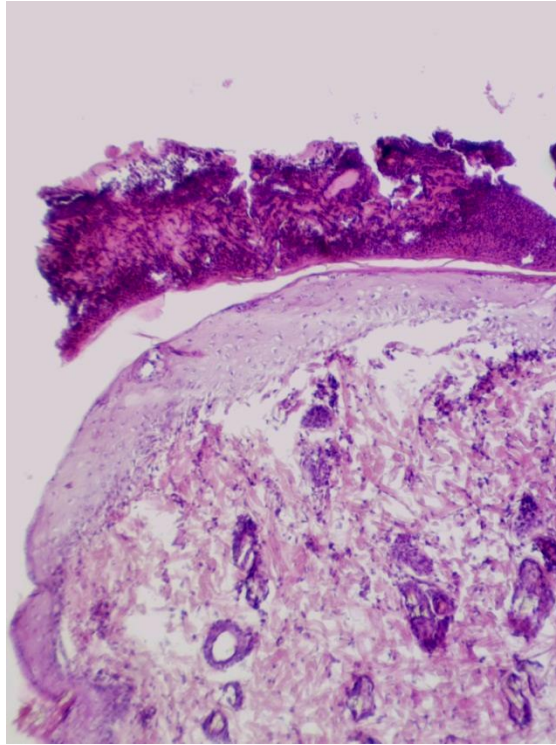
Срезы фрагментов дермы – без особенностей (плотная неоформленная соединительная ткань с небольшим количеством фибробластов) (рисунок 19).



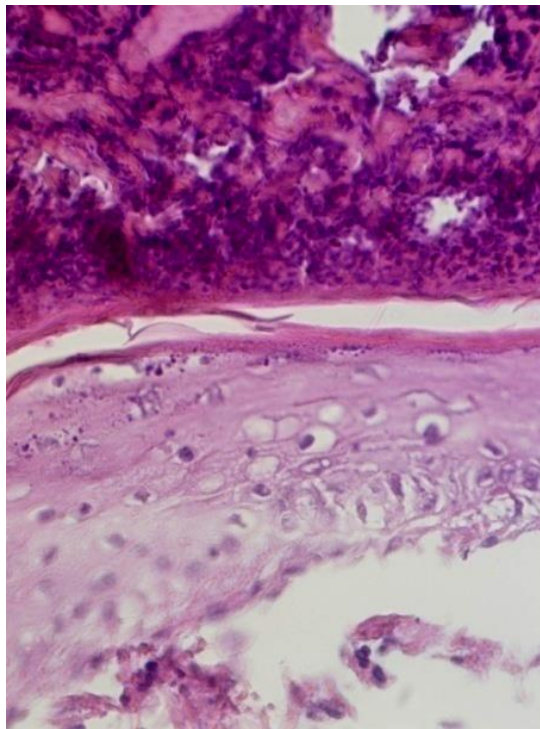
**Рисунок 14 - Участок эпидермиса с активно делящимися клетками (стрелка).  
Ув. ×200. Окраска гематоксилин и эозин**



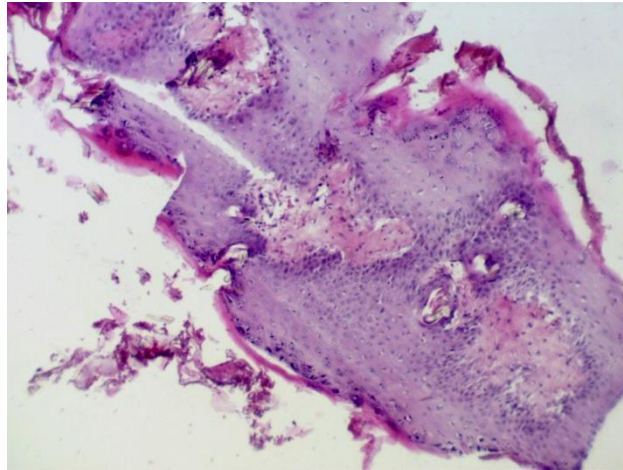
**Рисунок 15 - Фрагмент раны со струпом. В дерме слабо выраженный  
воспалительный инфильтрат. Ув. ×100. Окраска гематоксилин и эозин**



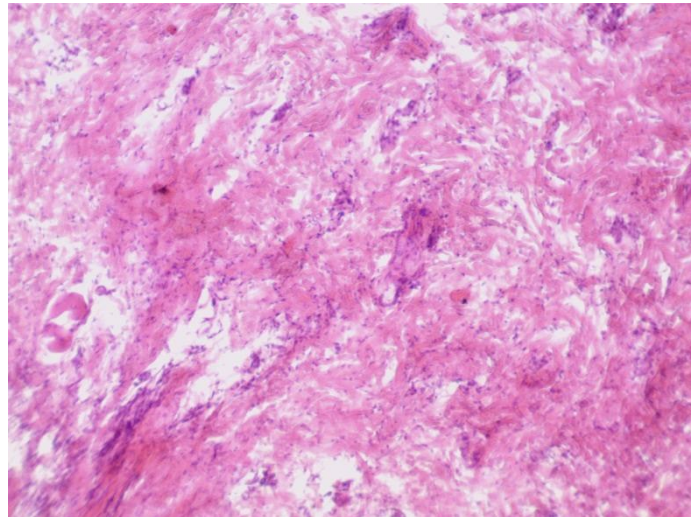
**Рисунок 16 - Эпидермис под струпом в состоянии дисплазии, утолщен. Ув.  $\times 100$ . Окраска гематоксилин и эозин**



**Рисунок 17 - Тот же фрагмент под большим увеличением. Видны вакуолизированные эпителиоциты и нарушение структуры слоев. Ув.  $\times 400$ . Окраска гематоксилин и эозин**



**Рисунок 18 - Фрагмент утолщенного эпидермиса. Ув.  $\times 100$ . Окраска гематоксилин и эозин**



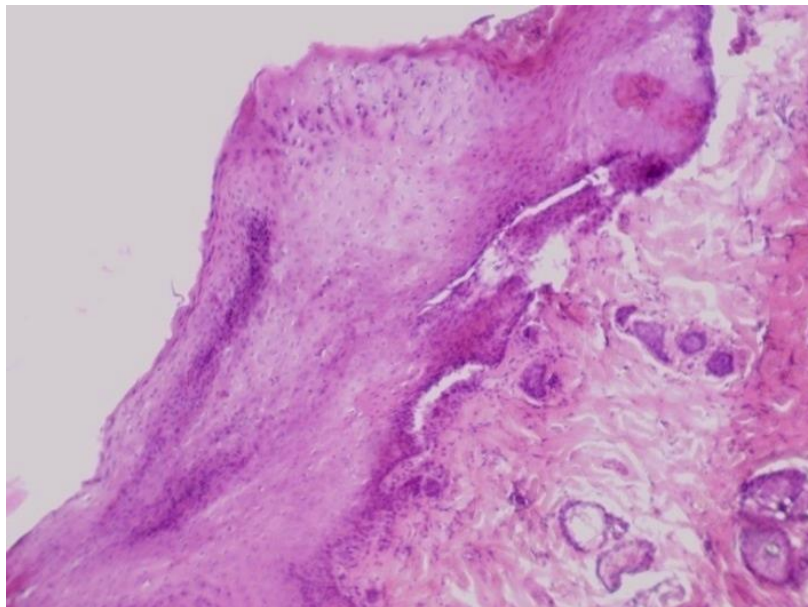
**Рисунок 19 - Дерма. Плотная неоформленная соединительная ткань. Ув.  $\times 100$ . Окраска гематоксилин и эозин**

Эпителий регенерировал, но избыточного утолщения не наблюдалось. Видно большое количество митозов в шиповатом слое многослойного плоского эпителия. Присутствовали фрагменты струпа. В дерме воспалительный инфильтрат отсутствовал.

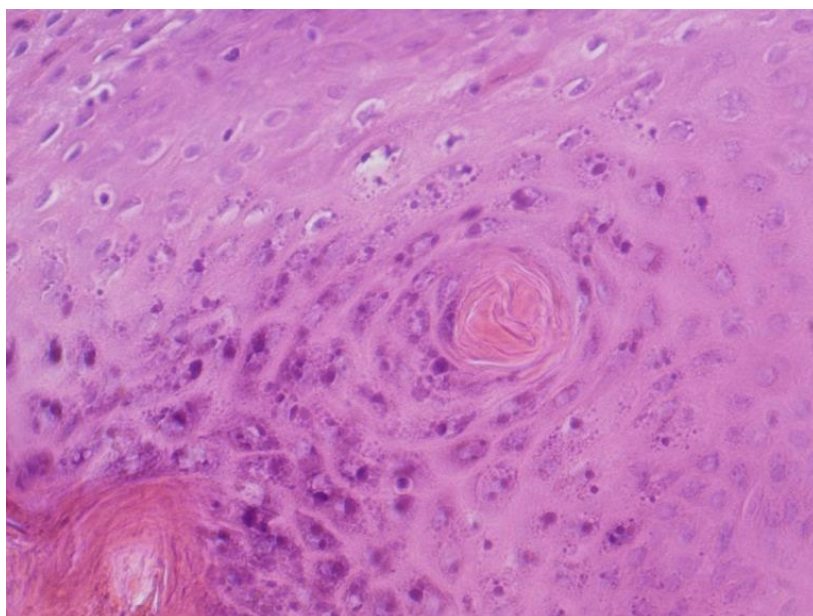
На шестой день эксперимента в отдельных срезах наблюдались участки с утолщенным пролиферирующим эпидермисом (рисунок 20), в котором обнаружен участок дискератоза (рисунок 21). В срезах фрагментов дермы встречались участки грануляционной ткани и образование соединительной ткани.



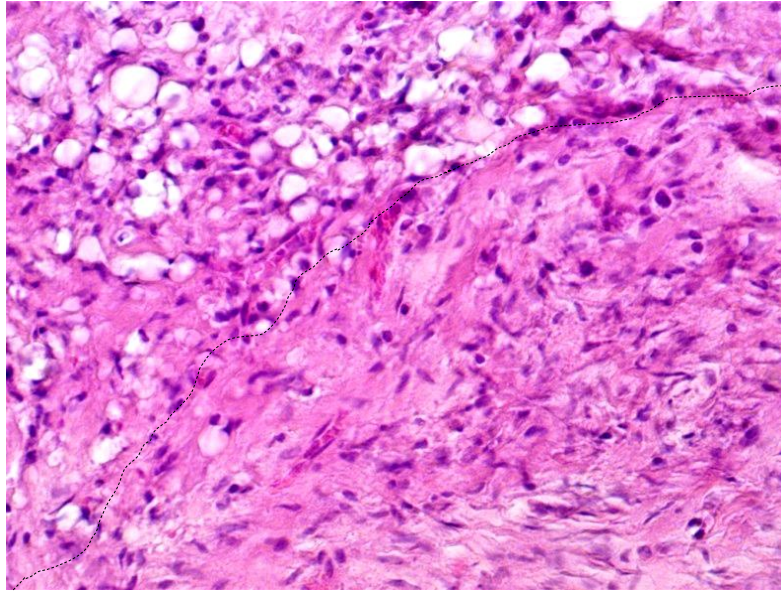
В отдельных участках наблюдались запустевшие сосуды грануляционной ткани, скопления фибробластов и макрофагов (рисунок 22) и единичные гигантские многоядерные клетки (рисунок 23).



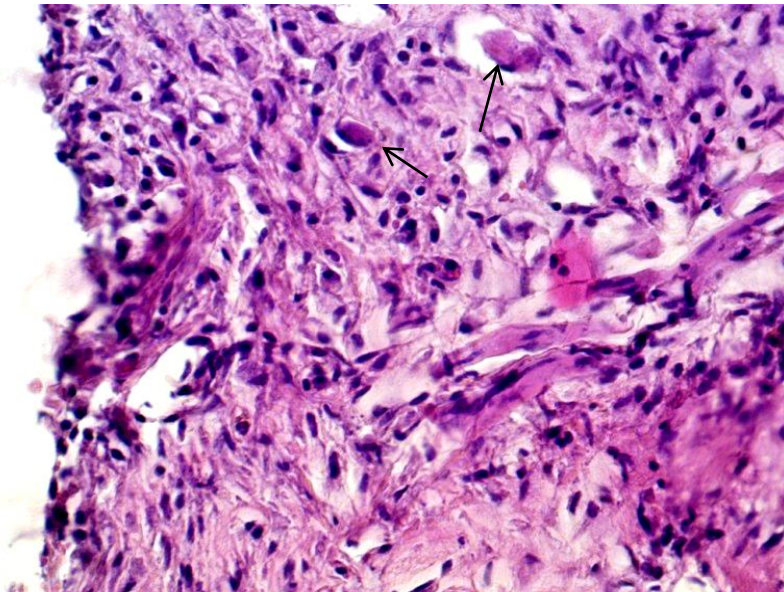
**Рисунок 20 – Наблюдается активная кератинизация. Ув.  $\times 100$ . Окраска гематоксилин и эозин**



**Рисунок 21 - Сферическое слоистое кератиновое образование как признак дискератоза. Ув.  $\times 400$ . Окраска гематоксилин и эозин**



**Рисунок 22 - В верхнем левом углу наблюдается высокая степень васкуляризации. В правом нижнем углу – волокнистая соединительная ткань с фибробластами (овально-вытянутые ядра клеток). Ув.  $\times 100$ . Окраска гематоксилин и эозин**



**Рисунок 23 - Соединительная ткань из грубых коллагеновых волокон с большим количеством фибробластов и единичными гигантскими многоядерными клетками (стрелки). Ув.  $\times 200$ . Окраска гематоксилин и эозин**

На заключительной стадии на гистопрепаратах мы видели активно пролиферирующий эпителий, обнаруживались участки со значительным утолщением за счет акантоза и участки дискератоза; дискератоз, вероятно, связан с быстрым ростом эпидермиса. В дерме присутствовали грануляции, которые активно заменялись соединительной тканью. Макрофаги и фибробласты свидетельствовали об активной регенерации на завершающей стадии.

### 2.2.8. Определение раневой микрофлоры

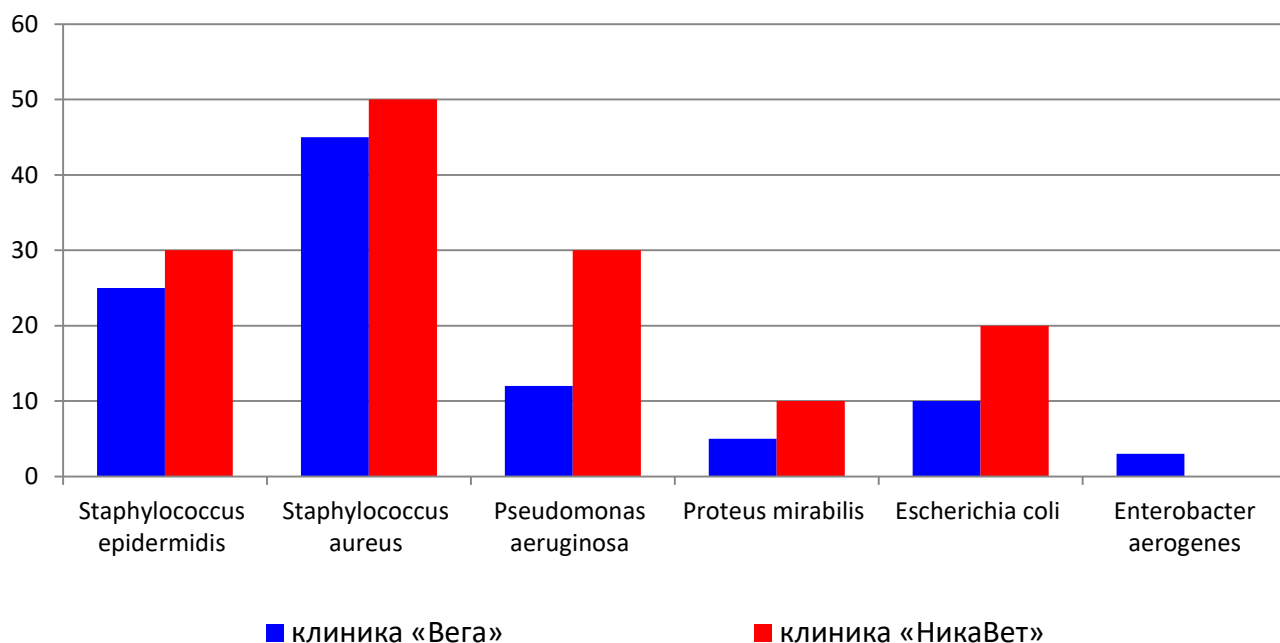
Исследования проводились в ветеринарных клиниках «НикаВет» и «Вега» (г. Санкт-Петербург). Перед началом хирургической обработки раневых поражений у животных в подопытных и контрольных группах производился отбор проб стерильным тампоном на микробную обсемененность, и посев материала на селективные питательные среды (таблицы 10, 11).

**Таблица 10 - Результаты бактериологических исследований раневой микрофлоры у собак до начала хирургической обработки раневых поражений (клиника «Вега», n=20)**

Выделенная микрофлора	Исследовано проб (n=20)			
	Результат		Выделено культур	
	Подопытная группа	Контрольная группа	Кол-во	%
<i>Staphylococcus aureus</i>	выявлен	выявлен	7	47
<i>Staphylococcus epidermidis</i>	выявлен	выявлен	4	22
<i>Pseudomonas aeruginosa</i>	выявлен	выявлен	3	9
<i>Proteus mirabilis</i>	выявлен	выявлен	2	7
<i>Enterobacter aerogenes</i>	выявлен	выявлен	1	2
<i>Escherichia coli</i>	выявлен	выявлен	3	13

**Таблица 11 - Результаты бактериологических исследований раневой микрофлоры у собак до начала хирургической обработки раневых поражений (клиника «НикаВет», n=20)**

Выделенная микрофлора	Исследовано проб (n=20)			
	Результат		Выделено культур	
	Подопытная группа	Контрольная группа	Кол-во	%
<i>Staphylococcus aureus</i>	выявлен	выявлен	9	45
<i>Staphylococcus epidermidis</i>	выявлен	выявлен	5	25
<i>Pseudomonas aeruginosa</i>	выявлен	выявлен	2	12
<i>Proteus mirabilis</i>	выявлен	выявлен	1	5
<i>Enterobacter aerogenes</i>	выявлен	выявлен	1	3
<i>Escherichia coli</i>	выявлен	выявлен	2	10



**Рисунок 24 - Процентное содержание выделенной микрофлоры у собак**

Полученные данные позволяют сделать вывод, что гнойное воспаление раневой поверхности вызывает ассоциацию условно-патогенных микроорганизмов. Существенную роль в этом процессе отводят кокковой

микроре, которая составляет 70%. В свою очередь на долю палочковидной микроре приходится 30%.

### **2.2.8.1. Определение чувствительности выделенной раневой микроре к антибиотикам и антисептическим средствам**

Для определения чувствительности выделенной раневой микроре к антибиотикам и некоторым популярным антисептическим препаратам и, в частности, к новому 4% гелю с хлоргексидином, использовали диско-диффузный метод стандартизированный EUCAST (2014).

Для этой цели производили посев выделенной микроре на агар Мюллера–Хинтон (МХА). На поверхность агара наносили диски с антибиотиками. Учет реакции производили через 24 часа инкубации, определяя зону подавления вокруг дисков. Резистентными считали те антибиотики, у которых зона подавления была меньше десяти миллиметров. Результаты исследований представлены в таблице 12.

Проведенные исследования чувствительности выделенных штаммов микроорганизмов к химиотерапевтическим средствам выявили, что такие антибиотики как ампициллин, оксациллин, левомицетин, тетрациклин, гентамицин показали низкую или среднюю чувствительность к микроорганизмам. Высокую активность к выделенной микроре показали цефотаксим, амикацин, зона задержки роста к патогенной микроре в среднем составила 34,78 мм.

В свою очередь все антисептические средства проявляют неизбирательную антимикробную активность в отношении многих вегетативных форм микроорганизмов. В зависимости от механизма действия и концентрации, степень данного действия будет варьироваться. Так, новый, разработанный на кафедре фармакологии и токсикологии 4% гель с хлоргексидином, проявляет высокую антимикробную активность в отношении выделенной патогенной микроре. На *Staphylococcus aureus* зона подавления составила 33,56 мм, *Pseudomonas aeruginosa* - 28мм, *Proteus mirabilis* - 30,15мм, *Escherichia coli* - 35,7мм.

Таким образом, рассматривая результаты промежуточных исследований, можно сделать вывод, что наибольшую активность к выделенной микрофлоре проявляют антисептические средства. Разработанный 4% гель с хлоргексидином, обладая хорошей антимикробной активностью, может быть успешно применен при лечении ран у животных.

**Таблица 12 – Чувствительность выделенной микрофлоры к антибиотикам и антисептическим средствам**

Препарат	Зона подавления роста, мм			
	Staphylococcus aureus	Pseudomonas aeruginosa	Proteus mirabilis	Escherichia coli
Ампициллин	14,6±0,13	P	13,2±0,28	18,5±0,15
Оксациллин	13,7±0,22	P	P	P
Цефотаксим	35,22±0,21	28,3±0,21	39,1±0,21	36,5±0,21
Цефалексин	31,4±0,21	P	P	24,6±0,21
Ванкомицин	34,9±0,21	P	P	P
Гентамицин	21,7±0,24	24,2±0,27	26,1±0,14	20,9±0,11
Амикацин	31,7±0,17	34,1±0,12	35,2±0,18	36,3±0,16
Клиндамицин	P	P	P	P
Эритромицин	P	P	P	P
Азитромицин	P	P	P	P
Доксициклин	32,3±0,27	29,2±0,11	24,8±0,24	31,7±0,28
Левомецетин	14,8±0,14	P	19,5±0,17	17,3±0,23
Тетрациклин	22,1±0,11	20,5±0,21	24,2±0,14	17,1±0,26
Перекись водорода 3%	24,3±0,23	23,7±0,12	21,1±0,21	27,3±0,22
Раствор йода спиртовой 5%	24,4±0,19	28,8±0,23	23,7±0,12	28,3±0,26
Хлоргексидин биглюконат 0,05%	26,2±0,11	29,3±0,25	22,6±0,18	29,4±0,21
4%-ный гель с хлоргексидином	33,56±0,21	28,0±0,14	30,15±0,21	35,7±0,45
Левомеколь	27,7±0,15	18,3±0,32	23,6±0,11	41,8±0,32

(P) – антибиотикорезистентные штаммы

### 2.2.9. Ранозаживляющее действие 4%-ного геля с хлоргексидином биглюконатом при инфицированных ранах собак

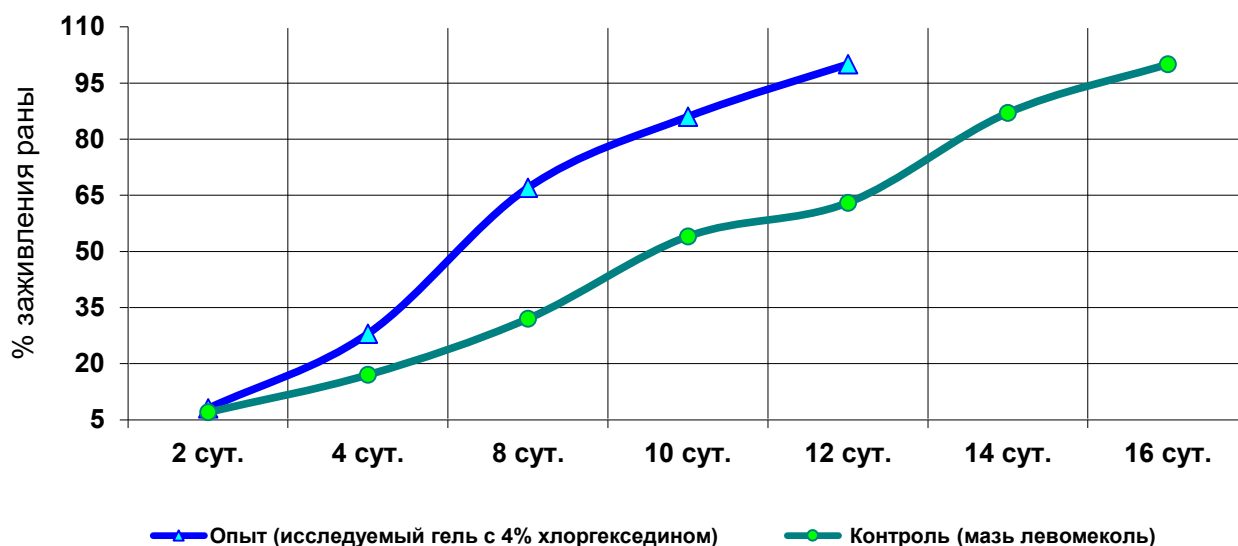
Клинические испытания ранозаживляющего геля проводили на базе ветеринарных клиник «НикаВет» и «Вега» (г. Санкт-Петербург). Для этой цели было сформировано две группы собак по 20 голов в каждой ( $n=40$ ). Животных в группах определяли по принципу аналогов, чтобы размер раны был в диапазоне 3-4 см. В подопытных группах ( $n=20$ ), после хирургической обработки лечение осуществляли 4% гелем с хлоргексидином. В контрольных группах ( $n=20$ ), после обработки раневой поверхности лечение осуществляли мазью левомеколь. На протяжении всего эксперимента производили мониторинг клинического состояния животных, отмечали течение раневого процесса, изменение площади раневой поверхности. Результаты исследований представлены в таблицах 13, 14 и на диаграмме (рисунок 25).

Клиническое исследование подопытных и контрольных животных показало сходную картину: животные угнетены, ограниченная подвижность, отсутствие адекватной реакции на внешние раздражители. Животные стремились уединиться в затененном месте, не пытались вылизывать раны. Отмечали повышенную температуру  $39,9^{\circ}\text{C}$ , отек, гиперемиию, болевую реакцию, выделение гнойного экссудата.

**Таблица 13 - Ранозаживляющее действие 4% хлоргексидинового геля, на собаках ( $M\pm m$ ;  $n=40$ )**

Сроки наблюдения, сутки	Размер раневой поверхности, мм	
	Подопытные группы	Контрольные группы
1	$40\pm 1,04$	$40\pm 1,12$
2	$36,8\pm 0,97$	$37,2\pm 1,13$
4	$28,88\pm 0,67$	$33,2\pm 0,45$
8	$13,2\pm 0,32$	$26,4\pm 0,26$
10	$5,6\pm 0,13$	$18,4\pm 0,42$
12	0	$14,8\pm 0,21$
14	-	$2,2\pm 0,32$
16	-	0

На четвертый день наблюдения можно отметить, что состояние собак в подопытной и контрольной группах нормализовалось. Животные стали более подвижны, появился аппетит, соразмерно реагировали на внешние раздражители. В группе, где для лечения применяли 4% гель с хлоргексидином, температура тела у животных снизилась с 39,9 °С, до 38,8°С. Частота пульса понизилась с 175 до 105 сердечных сокращений в минуту, частота дыхательных движений составила 31 дыхательных движений в минуту. Также в подопытной группе отмечено уменьшение признаков воспаления, купирование отека. Исследуемый гель ощутимо воздействовал на процессы очищения раневой поверхности от экссудата.



**Рисунок 25 - Изменение площади раневой поверхности при применении исследуемого геля и мази левомеколь на собаках**

В группе, где лечение осуществляли с помощью мази левомеколь, процессы заживления протекали заметно медленнее. Купирование отека наступило на 5 сутки, температура тела животных снизилась с 39,2 °С до 38,6 °С. Частота пульса понизилась с 143 до 100 сердечных сокращений в минуту, частота дыхательных движений составила 31 дыхательных движений в минуту.

В процессе проводимых лечебных мероприятий мы отметили стабилизацию температуры тела животных, снижение пульса и дыхательных движений на 4 сутки, что можно оценить как снижение воспалительного



процесса. Начало эпителизации в подопытной группе наступало на 5 сутки, в контрольной группе на 8 сутки.

На 10 день в группе, где лечение осуществляли с применением 4% геля с хлоргексидином, можно было отметить окончательное заполнение площади раны грануляционной тканью, заживление раневого дефекта составило 86%. В группе, где для лечения применяли левомеколь, площадь заживления раны составила 54%.

**Таблица 14 – Клинические показатели при лечении инфицированных ран у собак ( $M \pm m$ ;  $n=40$ )**

Группа животных	Срок наблюдения дн.						
	2	4	8	10	12	14	16
Температура тела собак, °С							
4% гель с хлоргексидином	39,9±0,3	38,8±0,2	38,3±0,2	38,5±0,3	38,6±0,2	38,5±0,5	38,6±0,6
Левомеколь	39,2±0,5	38,6±0,6	38,5±0,4	38,6±0,5	38,6±0,7	38,5±0,4	38,6±0,5
Частота пульса							
4% гель с хлоргексидином	175±0,15	105±0,13	96±0,5	92±0,4	88±0,3	84±0,6	83±0,3
Левомеколь	143±0,12	100±0,11	94±0,2	90±0,7	86±0,5	85±0,2	84±0,5
Частота дыхания, мин.							
4% гель с хлоргексидином	39±0,5	31±0,3	29±0,1	24±0,7	22±0,2	25±0,1	22±0,5
Левомеколь	41±0,1	32±0,5	28±0,2	26±0,3	24±0,7	22±0,5	22±0,2

Полное заживление раневого дефекта у собак в группе, где в качестве лечения применяли 4% гель с хлоргексидином, наступало на 12 день, а под действием мази Левомеколь к 16 дню.

Проведенные клинические испытания позволяют сделать вывод, что 4% гель с хлоргексидином обладает выраженным ранозаживляющим действием по сравнению с мазью левомеколь. Заживление раневого дефекта у собак в группе, где в качестве лечения применяли 4% гель с хлоргексидином, наступало на 12 день, а под действием мази левомеколь к 16 дню.

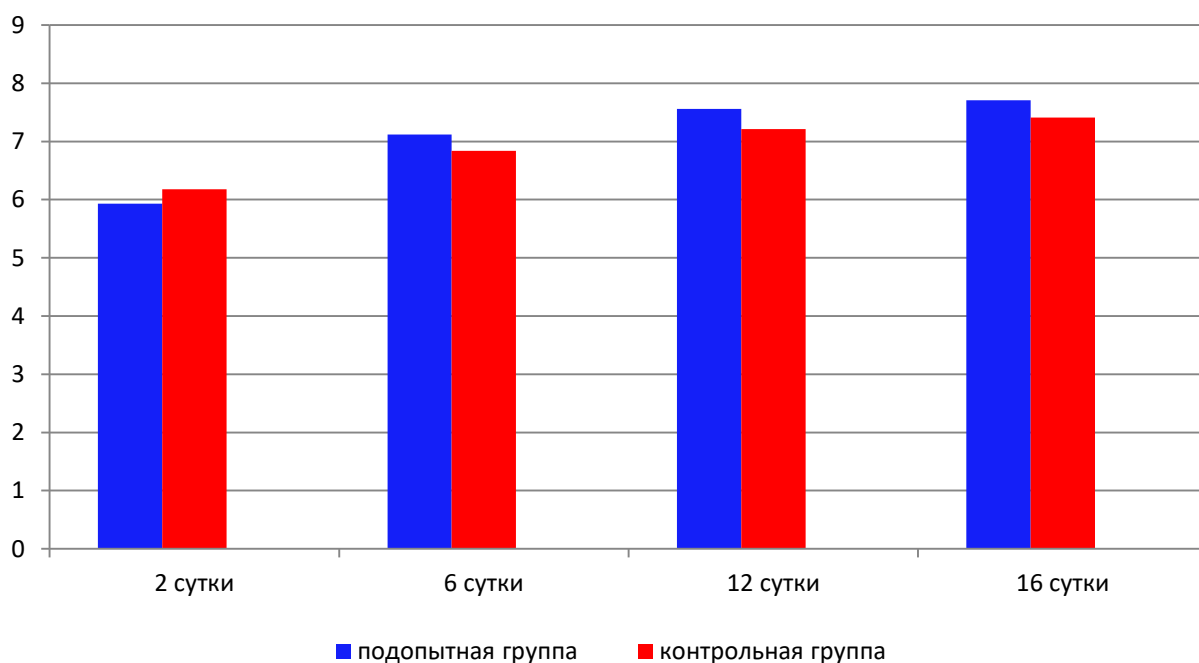
### 2.2.10. Морфологические и иммунологические показатели крови собак при лечении инфицированных ран 4%-ным гелем с хлоргексидином биглюконатом

Для более всестороннего изучения ранозаживляющего действия 4%-ного геля с хлоргексидином при лечении гнойных ран у собак проводили исследования морфологических и иммунологических показателей крови.

Пробы крови брали после клинического осмотра, в начале исследования и по окончании терапевтических мероприятий.

Морфологические исследования крови включали в себя: определение уровня эритроцитов и лейкоцитов, гемоглобина, расчет лейкоцитарной формулы. Иммунологические исследования крови включали в себя изучение бактерицидной, лизоцимной, фагоцитарной активности.

Определяли фагоцитарное число и фагоцитарный индекс. Данные представлены в таблице 15 и 16, и рисунках 26, 27, 28, 29, 30, 31.



**Рисунок 26 - Динамика содержания эритроцитов при лечении инфицированных ран у собак 4%-ным гелем с хлоргексидином и мазью левомеколь**

Таблица 15 - Морфологические показатели крови при лечении гнойных ран у собак (M±m, n=40)

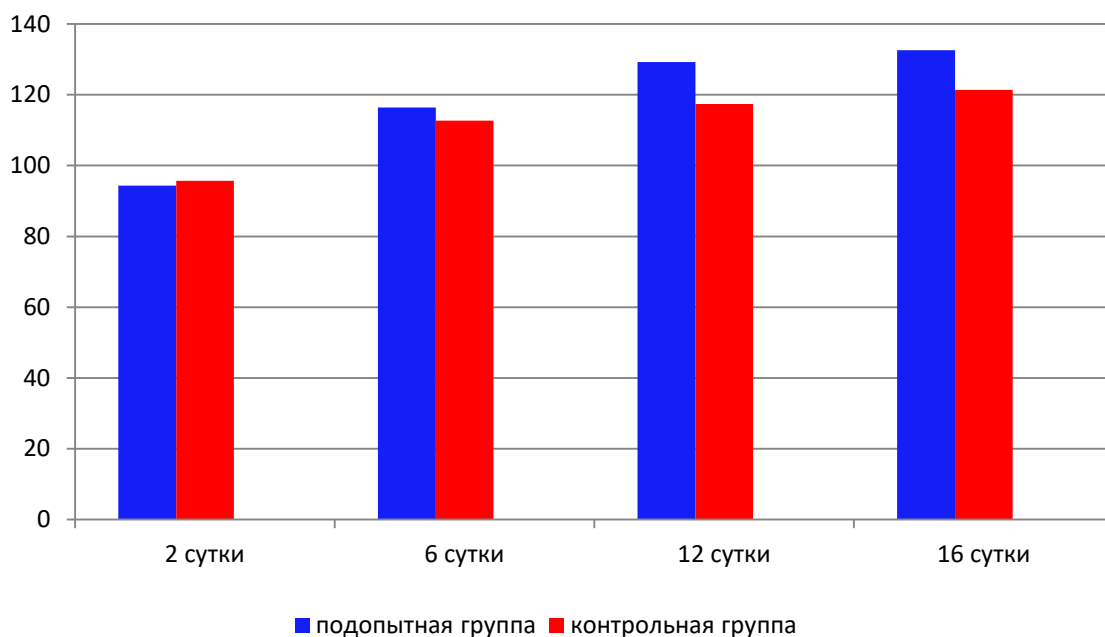
Показатель	Продолжительность исследований							
	2 сутки		6сутки		12 сутки		16 сутки	
	4% хлоргексидин	левомеколь	4% хлоргексидин	Левомеколь	4% хлоргексидин	левомеколь	4% Хлоргексидин	левомеколь
Эритроциты, 10 <sup>12</sup> /л	5,93±0,32**	6,18±0,15	7,12±0,25**	6,84±0,40	7,56±0,44**	7,21±0,21	7,71±0,37**	7,41±0,52
Гемоглобин, г/л	94,3±3,1*	95,7±2,1	116,4±3,2*	112,7±4,5*	129,2±2,5*	117,4±1,8	132,6±1,14*	121,4±2,1
Лейкоциты, 10 <sup>9</sup> /л	14,76±0,42**	15,21±0,56	10,37±0,13**	10,82±0,62	8,44±0,31**	9,68±0,15	8,22±0,55**	8,79±0,36
Юные нейтрофилы, %	-	-	-	-	-	-	-	-
Палочкоядерные нейтрофилы, %	6,5±0,5	6,7±0,7	5,3±0,6	6,0±0,3	4,2±0,4	4,7±0,4	4,1±0,5	4,2±0,6
Сегментоядерные нейтрофилы, %	62,2±4,2	63,9±3,7	57,6±3,2	61,0±3,5	53,7±4,1	56,8±2,8	52,2±3,7	55,9±4,5
Эозинофилы, %	5,2±0,6	5,3±0,5	4,1±0,7	5,3±0,5	4,3±0,3	4,7±0,5	4,0±0,7	4,3±0,4
Моноциты, %	3,4±0,2	4,7±0,3	4,0±0,6	5,1±0,2	3,7±0,5	4,3±0,2	3,7±0,4	4,2±0,7
Базофилы, %	0,3±0,1	0,2±0,1	0,1±0,1	0,2±0,1	0,1±0,1	0,2±0,1	0,1±0,02	0,1±0,01
Лимфоциты, %	22,4±1,2**	19,4±1,4	28,9±1,7**	22,4±2,5	34,0±2,1**	29,3±1,8	35,9±1,3**	31,3±2,3
СОЭ, мм/ч	6,7±0,2	6,4±0,5	5,2±0,3	6,1±0,4	4,4±0,6	5,8±0,1	3,9±0,05	4,2±0,2

Примечание: \* - степень достоверности  $P \leq 0,05$ ; \*\* =  $P \leq 0,01$

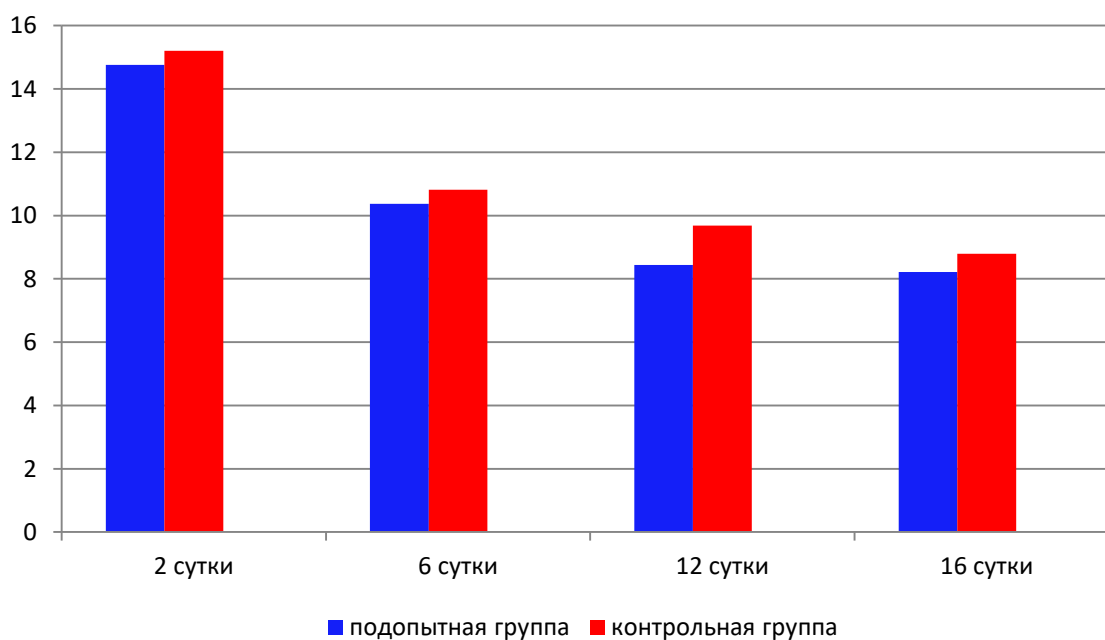
Таблица 16 - Показатели факторов естественной резистентности при лечении гнойных ран (M±m, n=40)

Показатель	Продолжительность исследований							
	2 сутки		6сутки		12 сутки		16 сутки	
	4% хлоргексидин	левомеколь	4% хлоргексидин	Левомеколь	4% хлоргексидин	левомеколь	4% хлоргексидин	левомеколь
Общий белок г/л	51,2±2,4	50,3±3,2	58,7±1,9	53,8±2,1	67,4±2,6	58,9±3,8	66,1±1,2	60,5±2,8
Альбумины, %	40,74±0,53	41,12±0,41	48,26±0,34	46,66±0,35	51,02±0,61	49,34±0,42	51,75±0,61	50,69±0,34
α-глобулины, %	18,29±0,15	18,05±0,21	14,37±0,27	14,97±0,38	13,17±0,22	13,57±0,30	13,07±0,33	13,12±0,27
β-глобулины, %	24,47±0,23	24,41±0,36	23,14±0,28	23,74±0,28	23,45±0,33	24,01±0,45	23,15±0,52	23,54±0,41
γ-глобулины, %	16,5±0,16	16,42±0,25	14,23±0,35	14,63±0,31	12,36±0,42	13,08±0,24	12,03±0,44	12,65±0,23
БАСК, %	43,52±3,27	42,77±2,54	49,68±2,32	44,89±2,43	56,38±2,05	52,61±2,47	56,85±2,37	54,53±2,12
ЛАСК, %	5,32±1,05	5,33±1,03	7,39±1,15	6,49±0,82	8,97±0,52	7,73±0,78	8,92±0,63	7,89±0,82
Фагоцитарное число, ед.	2,73±0,21	3,07±0,36	3,89±0,52	3,57±0,63	4,03±0,47	4,06±0,30	4,08±0,25	4,07±0,73
Фагоцитарный индекс, ед.	1,28±0,42	1,21±0,39	1,68±0,25	1,39±0,51	2,41±0,69	1,97±0,81	2,45±0,38	2,17±0,27
Фагоцитарная активность, %	23,57±3,15	25,41±4,25	31,87±2,95	29,37±3,87	35,62±4,45	32,21±2,15	35,97±3,45	34,62±4,12

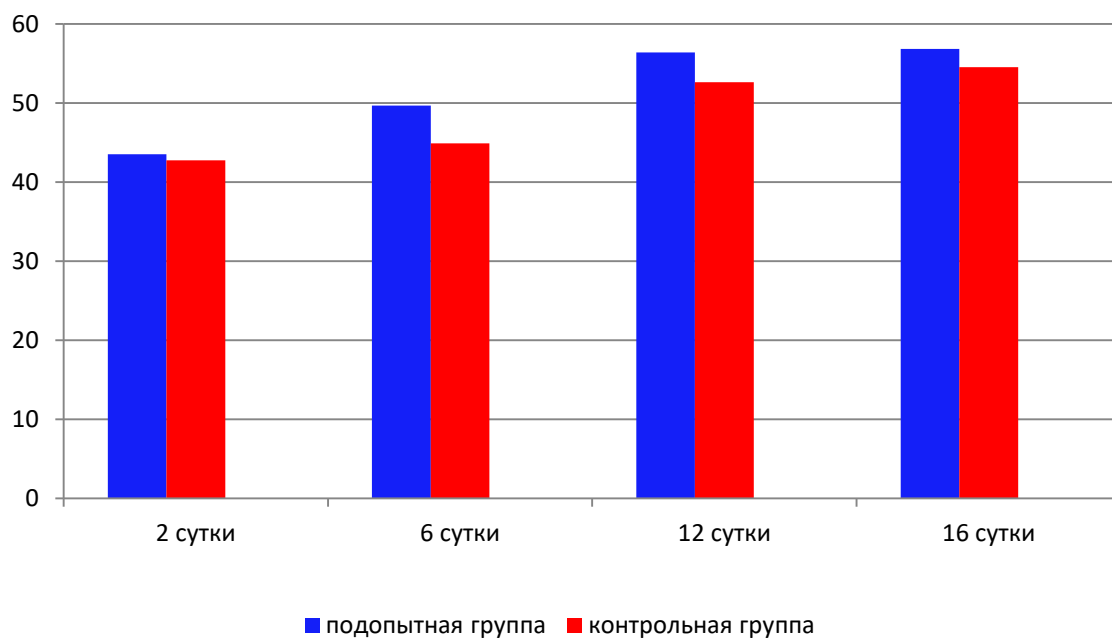
Примечание: \* - степень достоверности  $P \leq 0,05$ ; \*\* =  $P \leq 0,01$ .



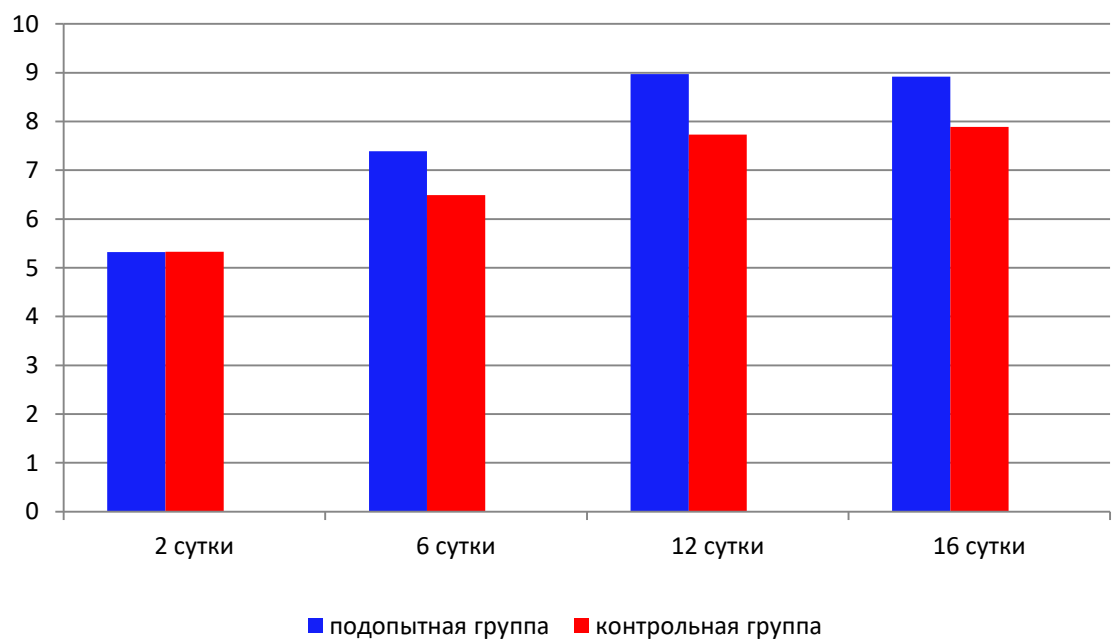
**Рисунок 27 - Динамика изменения содержания гемоглобина при лечении инфицированной раны собак 4%-ным гелем с хлоргексидином и мазью левомеколь**



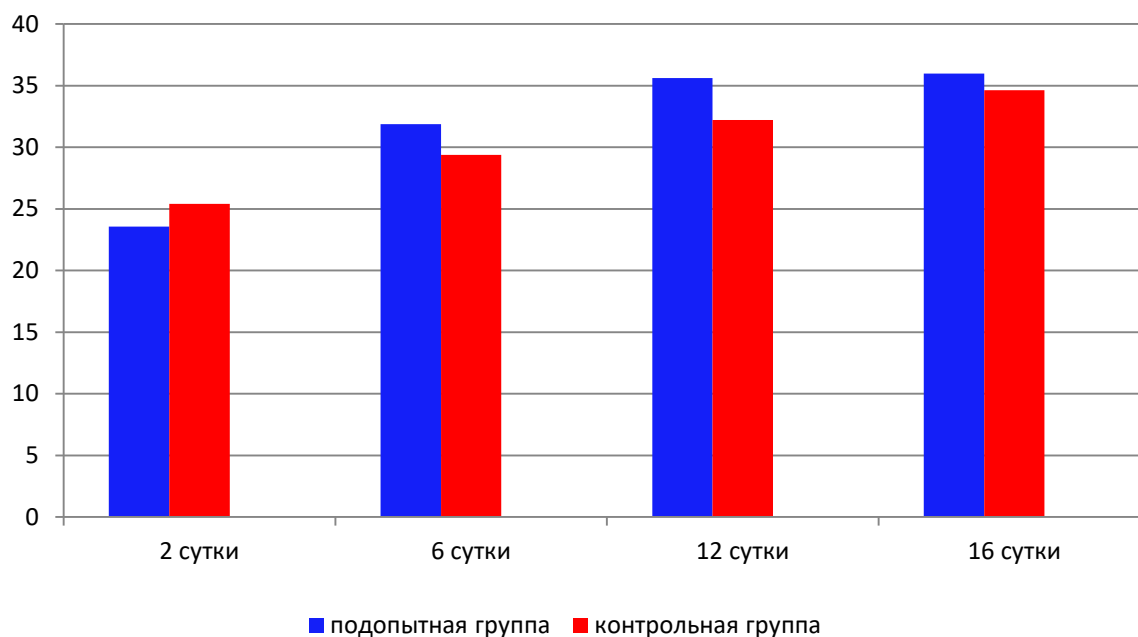
**Рисунок 28 - Динамика изменения содержания лейкоцитов при лечении инфицированных ран у собак 4%-ным гелем с хлоргексидином и мазью левомеколь**



**Рисунок 29 - Динамика изменения бактерицидной активности сыворотки крови при лечении гнойных ран у собак**



**Рисунок 30 - Динамика изменений лизоцимной активности сыворотки крови при лечении гнойных ран у собак**



**Рисунок 31 - Динамика изменений фагоцитарной активности сыворотки крови при лечении гнойных ран у собак**

Оценивая результаты гематологических исследований, можно отметить снижение в крови подопытной и контрольной групп эритроцитов и гемоглобина. Так, уровень эритроцитов в группе, где для лечения раневой поверхности применяли 4%-ный гель с хлоргексидином, составил  $5,93 \pm 0,32 \times 10^{12}/л$ , уровень гемоглобина составил  $94,3 \pm 5,1$  г/л. В группе, где для лечения ран применяли левомеколь, уровень эритроцитов и гемоглобина составил  $6,18 \pm 0,15 \times 10^{12}/л$  и  $95,7 \pm 5,4$  г/л. Снижение данных показателей в обеих группах можно объяснить кровопотерей при получении раны, а также воздействием развивающихся патологических процессов на организм животного. Также показателем острой воспалительной реакции в подопытных группах может служить увеличенное количество лейкоцитов  $14,76-15,21 \times 10^9/л$  и лимфоцитов 22,4-19,4% соответственно.

На шестой день исследований можно отметить увеличение количества эритроцитов и гемоглобина в крови в подопытной группе на 16,71% и 18,98%, в контрольной группе повышение составило 9,64% и 15,08%. Увеличение показателей красной крови может свидетельствовать о снижении воспалительного

процесса в подопытной и контрольной группах, прорастании капиллярной сети в полости раны и восстановлении объема крови.

Снижение уровня лейкоцитов в группе, где для лечения раны применяли 4%-ный гель с хлоргексидином составило 42,33%, в группе, где обработку раневой поверхности проводили мазью левомеколь, уменьшение составило 40,57%, изменение данных показателей также свидетельствует о купировании воспалительных процессов в организме животного.

На двенадцатый день эксперимента в группе, где для лечения применяли 4%-ный гель с хлоргексидином, отмечали полное заживление раневой поверхности, что подтверждалось гематологическими показателями. Так, увеличение эритроцитов составило на 21,56%, гемоглобина на 27%. Количество лейкоцитов к концу лечения снизилось на 74,88%. В группе, где применяли мазь левомеколь, также можно отметить повышение в крови эритроцитов и гемоглобина на 14,28% и 18,48%, снижение лейкоцитов на 57,12%.

Полное заживление в группе, где для лечения раны использовали левомеколь, наступило на 16 день. В крови отмечали увеличение эритроцитов и гемоглобина на 16,59 и 21,16%. Разница между подопытной и контрольной группой составила 4,04%, количество лейкоцитов снизилось на 73%.

Одним из методов, определяющих правильность выбранного лечения, является изучение иммунологических показателей, характеризующих как общее состояние резистентности организма, так и отдельные показатели клеточного иммунитета.

Фагоцитарная активность лейкоцитов является одним из основных факторов, характеризующих состояние клеточного иммунитета.

На начальном этапе лечения раневой патологии фагоцитарная активность крови в подопытной группе, где для лечения применяли 4%-ный гель с хлоргексидином, составила 23,57%, в группе, где для лечения применяли мазь левомеколь, фагоцитарная активность лейкоцитов составила 25,41%.

В процессе лечения ран у собак, фагоцитарная активность лейкоцитов активировалась. На шестой день терапии фагоцитарная активность составила в



подопытной группе 31,87%, в контрольной группе 29,37%. Фагоцитарное число увеличилось на 29,82% и на 24,38%, фагоцитарный индекс на 23,8% и 12,94%. В дальнейшем положительная динамика сохранялась. На двенадцатые сутки в подопытной группе наблюдалась полная эпителизация раневой поверхности, увеличение фагоцитарной активности составило 33,82%, фагоцитарное число увеличилось на 32,85%, фагоцитарный индекс на 46,88%. В контрольной группе процессы заживления происходили медленнее: фагоцитарная активность увеличилась на 21,1%, фагоцитарное число на 24,38%, фагоцитарный индекс на 38,57%.

Лизоцим является ферментом, способным расщеплять гликозидную связь клеточной стенки бактерии и приводить её к гибели.

Лизоцимная активность крови является интегральным показателем, характеризующим состояние неспецифической резистентности организма.

На вторые сутки эксперимента лизоцимная активность в подопытной группе составила  $5,32 \pm 1,05\%$ , в контрольной  $5,33 \pm 1,03\%$ . В дальнейшем на шестые сутки лечения в группе, где для лечения применили 4%-ный гель с хлоргексидином, увеличение лизоцимной активности составило 28%, в контрольной группе, где для лечения использовали мазь левомеколь, увеличение составило 17,87%. На момент окончания эксперимента лизоцимная активность сыворотки крови в подопытной группе составила  $8,92 \pm 0,63\%$ , в контрольной  $7,89 \pm 0,82\%$ , разница между опытом и контролем составила 11,54%.

Бактерицидная активность сыворотки крови является совокупным показателем, характеризующим состояние естественной резистентности организма животного, зависит от всех составных частей иммунной системы, как от гуморальной, так и клеточной.

Проведенный анализ данных выявил, что на начало исследования уровень бактерицидной активности сыворотки крови в группе, где для лечения применили 4%-ный гель с хлоргексидином, составил 43,52%. В дальнейшем, в процессе лечения можно было наблюдать активизацию бактерицидной активности на 12,39% и к концу лечения на 22,8%. Эти данные коррелируют с данными по

лизоцимной и фагоцитарной активности сыворотки крови. В контрольной группе заживление раневой поверхности происходило значительно медленнее, что подтверждалось значительно низким уровнем БАСК, так на шестые сутки увеличение составило 4,72%, на двенадцатый день 18,7%, что на 4,1% меньше по сравнению с подопытной группой.

### **2.2.11. Применение 4% геля с хлоргексидином биглюконатом при лечении гнойного пододерматита коров**

Для изучения ранозаживляющего действия нового 4% геля с хлоргексидином при пододерматите коров, разработанного на кафедре фармакологии и токсикологии СПбГАВМ, было отобрано 30 голов крупного рогатого скота породы черно-пестрой голштинизированной в СХП «Копорье» Ленинградской области Ломоносовского района. Животных разделили на две группы по 15 голов в каждой. Были созданы идентичные условия кормления и содержания. На пораженные конечности после расчистки и антисептической обработки 1%-ным  $\text{KMnO}_4$ , коровам подопытной группы, под повязку наносили 4%-ный гель с хлоргексидином, животным контрольной группы применяли мазь левомеколь. Животных, находящихся в эксперименте, ежедневно подвергали клиническому осмотру, обращая внимание на положение животных в пространстве, наличие и степень хромоты. Отмечали характер воспаления, наличие припухлости, болезненности конечностей.

На начало лечения у коров в подопытной и контрольной группах отмечали угнетенное состояние, сильную хромоту опорного типа. При осмотре пораженных копытцев наблюдали патологические очаги, истончение рогового слоя, обильную экссудацию. Пальпацией фиксировали припухлость, сильную болезненность.

После проведения хирургической расчистки копыт, антисептической обработки, на пораженные участки коровам подопытной группы, под повязку накладывали 4%-ный гель с хлоргексидином, контрольной группе, в свою очередь, для лечения применяли мазь левомеколь. Результаты исследований представлены в таблице 17.

**Таблица 17 – Сравнительная характеристика ранозаживляющего действия 4%-ного геля с хлоргексидином и мази левомеколь при гнойном пододерматите коров**

Показатели	Группа животных	
	4%-ный гель с хлоргексидином	Мазь левомеколь
Количество животных	15	15
Срок очищения раневой поверхности, сут.	7	10
Длительность гранулирования, сут.	14	19
Полное заживление, сут.	23	28

Через 14 суток терапии 4%-ным гелем с хлоргексидином клиническое состояние коров значительно улучшилось. Раневой дефект заполнился грануляциями, начался рост роговой ткани. У коров контрольной группы заполнение грануляциями раневого очага происходило на 19 сутки, отмечали хромоту средней тяжести.

Полное излечение коров подопытной группы происходило на 23 сутки. Клиническое состояние животных было в пределах физиологических норм для данного вида животных. При осмотре подошва копытка была равномерно заполнена роговой тканью, животное свободно опиралось на конечность, хромота отсутствовала. Полное излечение коров в контрольной группе наступало на 28 сутки, что на пять дней дольше по сравнению с животными подопытной группы.

В результате проведенного лечения пододерматита у коров в подопытной и контрольной группах, можно сделать следующие выводы. В частности, в подопытной группе, где для лечения использовали 4%-ный гель с хлоргексидином, за счет высокой осмотической активности, значительно сокращались сроки фазы гидратации и перехода к фазе дегидратации. В результате полное выздоровление животных в подопытной группе происходило раньше на 5 дней, по сравнению с контрольной группой, где для лечения использовали мазь левомеколь. При лечении пододерматитов важно, чтобы лекарственный препарат обладал антимикробным и, что немаловажно для

ускорения лечения, сорбционным свойством. Этими эффектами, безусловно, обладает новый 4% гель с хлоргексидином.

### **2.2.12. Влияние 4%-ного геля с хлоргексидином на морфологические и иммунологические показатели крови при лечении гнойного пододерматита коров**

Для всестороннего изучения ранозаживляющего действия 4%-ного геля с хлоргексидином при гнойном пододерматите коров проводили исследования морфологических и иммунологических показателей крови. Пробы крови брали после клинического осмотра, в начале исследования и по окончании терапевтических мероприятий

Морфологические исследования крови включали в себя: определение уровня эритроцитов и лейкоцитов, гемоглобина, расчет лейкоцитарной формулы. Иммунологические исследования крови включали в себя изучение бактерицидной, лизоцимной, фагоцитарной активности. Определяли фагоцитарное число и фагоцитарный индекс. Результаты исследований представлены в таблицах 18 и 19.

Сравнивая морфологические показатели крови в начале лечения и по окончании терапевтических мероприятий можно отметить, что содержание эритроцитов и гемоглобина находилось на нижних пределах физиологических значений для данного вида животных. Повышенное содержание лейкоцитов, низкий уровень эритроцитов и гемоглобина можно объяснить наличием стрессовой ситуации, болевой реакции, а также проникновением продуктов распада и пораженного очага в кровь и поражением эритроцитов. После окончания лечения в крови животных подопытной и контрольной групп, отмечали увеличение эритроцитов на 19,16% и 15,82%. Количество гемоглобина увеличилось на 6,97% и 5,58%. Увеличение данных показателей указывает на нормализацию физиологических показателей, увеличение энергетических процессов.

**Таблица 18- Морфологические показатели крови коров при лечении пододерматита коров ( $M \pm m$ ,  $n=30$ )**

Показатели	Единицы измерения	Группы животных			
		Опытная группа, с 4%-ным гелем с хлоргексидином		Контрольная группа, с мазью левомеколь	
		до эксперимента	после эксперимента	до эксперимента	после эксперимента
Эритроциты	$10^{12}/л$	$5,23 \pm 0,19$	$6,47 \pm 0,15$	$5,16 \pm 0,14$	$6,13 \pm 0,18$
Гемоглобин	г/л	$94,17 \pm 1,44$	$101,23 \pm 1,94$	$94,15 \pm 1,29$	$99,72 \pm 1,91$
Лейкоциты	$10^9/л$	$12,37 \pm 0,52$	$10,22 \pm 0,60$	$12,42 \pm 0,21$	$10,74 \pm 0,33$
Нейтрофилы:					
<i>Юные</i>	%	0	0	0	0
<i>Палочкоядерные</i>	%	$3,9 \pm 0,14$	$3,0 \pm 0,17$	$4,7 \pm 0,11$	$3,7 \pm 0,13$
<i>Сегментоядерные</i>	%	$29,26 \pm 1,41$	$28,5 \pm 1,17$	$29,68 \pm 1,27$	$28,55 \pm 1,42$
Эозинофилы	%	$7,76 \pm 0,05$	$6,18 \pm 0,07$	$7,83 \pm 0,06$	$6,74 \pm 0,05$
Моноциты	%	$8,4 \pm 0,14$	$4,62 \pm 0,18$	$8,9 \pm 0,13$	$4,71 \pm 0,17$
Базофилы	%	$3,1 \pm 0,41$	$1,26 \pm 0,85$	$4,1 \pm 0,71$	$1,9 \pm 0,52$
Лимфоциты	%	$47,58 \pm 0,53$	$56,44 \pm 0,4^*$	$44,79 \pm 0,30$	$54,4 \pm 0,2^*$

*Примечание: \* - степень достоверности  $P \leq 0,05$ ;*

Снижение уровня лейкоцитов на 21,03% и 15,64% и увеличение количества лимфоцитов на 15,69% и 8,47%, свидетельствует об ослаблении воспалительных процессов и увеличении иммунного ответа.

Сравнивая показатели подопытной и контрольной групп можно сделать вывод, что животным, где для лечения пододерматита применяли 4%-ный гель с хлоргексидином, морфологические показатели крови свидетельствовали о том, что восстановительный процесс у животных в подопытной группе протекает более интенсивно. Так, уровень эритроцитов и гемоглобина был выше на 5,54% и 1,51%. Содержание лейкоцитов было ниже на 4,84%.

**Таблица 19 - Показатели факторов естественной резистентности при лечении пододерматита коров ( $M \pm m$ ,  $n=30$ )**

Показатели крови подопытных животных	Подопытные группы животных			
	опытная группа		контрольная группа	
	в начале эксперимента	после эксперимента	в начале эксперимента	после эксперимента
Общий белок, г/л	76,37±0,19	68,92±0,11	78,54±0,15	70,62±0,41
Альбумины, %	41,24±0,23	47,26±0,38	41,78±0,23	46,59±0,36
Глобулины, %	58,76±0,21	52,74±0,08	58,22±0,41	53,41±0,06
БАСК, %	64,37±0,87*	73,51±0,65*	65,29±0,77*	72,14±0,93*
ЛАСК, %	14,76±1,22*	18,41±1,31*	14,33±1,12*	17,51±1,34*
ФГЧ, %	3,24±0,07	5,47±0,05	3,15±0,04	4,68±0,07
ФГИ, %	5,74±0,03	6,72±0,01	5,14±0,05	6,22±0,09
ФГА, %	52,67±0,11*	61,23±0,11*	53,29±0,17*	60,95±0,14*

*Примечание: \* - степень достоверности  $P \leq 0,05$*

Проводя анализ полученных данных по иммунологическому статусу исследуемых животных можно отметить, что к окончанию лечения в подопытной и контрольной группе, значительно увеличилась бактерицидная активность сыворотки крови: в подопытной группе на 12,43%, в контрольной на 9,49%. Лизоцимная активность сыворотки крови увеличилась на 19,82% и 18,16%. Фагоцитарная активность в группе, где для лечения пододерматита применяли 4% гель с хлоргексидином, к моменту выздоровления повысилась на 13,98%, в контрольной группе повышение составило 12,56%. Также в процессе проводимых терапевтических мероприятий отметили повышение фагоцитарного числа на 40,76 и 32,69%. Параметры фагоцитарного индекса в процессе лечения увеличились на 14,58 и 17,36%.

### 2.2.13. Экономическая эффективность применения 4% геля с хлоргексидином биглюконатом при лечении гнойных ран у собак и при гнойном пододерматите коров

Существенным аспектом при создании нового лекарственного препарата является его стоимость и расчет экономической эффективности проводимого лечения.

Оценивая параметры экономической эффективности лечения гнойных ран у собак и пододерматита коров, руководствовались следующей методической литературой: «Методика определения экономической эффективности ветеринарных мероприятий» (1997) и «Методические указания по определению экономической эффективности ветеринарных мероприятий» (2013) [79, 117].

**Таблица 20 - Затраты на ветеринарные мероприятия и приобретение препаратов при лечении ран у собак**

Показатель	Группы животных	
	Подопытная группа	Контрольная группа
<b>Стоимость медикаментов, используемых при лечении ран у собак</b>		
4% гель с хлоргексидином, 40 мл цена руб.	100	-
Левомеколь 40мл	-	119,44
0,05% раствор хлоргексидина 100мл	16,56	16,56
Бинт стерильный	14	14
<b>Расход медикаментов на одно животное</b>		
4% гель с хлоргексидином 40мл	20мл	-
Левомеколь 40мл	-	32мл
0,05% раствор хлоргексидина 100мл	100мл	160мл
Бинт стерильный	10	16
<b>Затраты на медикаменты в руб. на одно животное</b>		
4% гель с хлоргексидином 40мл	50	-
Левомеколь 40мл	-	95,55
0,05% раствор хлоргексидина 100мл	16,56	26,49
Бинт стерильный	140	224
<b>Итого</b>	<b>206,56</b>	<b>346,04</b>

Затраты на препараты и перевязочный материал, необходимые для проведения терапевтических мероприятий, рассчитывали по их рыночной стоимости. Расчет затрат труда на проведение лечебных мероприятий, оценивались на значениях трудозатрат в ветеринарной клинике «НикаВет» и СПК «Копорье». Данные для проведения расчетов и полученные результаты вычисления экономической эффективности проводимых мероприятий представлены в таблицах 20, 21, 22, 23 и рисунке 32.

**Таблица 21 - Затраты на оплату труда ветеринарных специалистов**

Показатели Категории работников	Количество работников	Стоимость часа работы руб	Количество обработок	Время, затраченное на лечение раны, ч.	Затраты на оплату труда, руб.
Лечение ран 4% гелем с хлоргексидином					
Ветеринарный врач	1	250	10	3	750
Лечение ран мазью левомеколь					
Ветеринарный врач	1	250	16	4	1000

Затраты на ветеринарные мероприятия и приобретение медикаментов:

$$Z_v = X_1 + X_2$$

где:  $Z_v$  - сумма затрат на все ветеринарные мероприятия, руб.;

$X_1$  - затраты на приобретение медикаментов, руб.;

$X_2$  - затраты на оплату труда ветеринарных специалистов и подсобных рабочих, руб.

**Затраты на ветеринарные мероприятия и медикаменты из расчета на одно животное:**

$Z$  в (гель с хлоргексидином) = 206,56 руб. + 750 руб. = 956,56 руб.

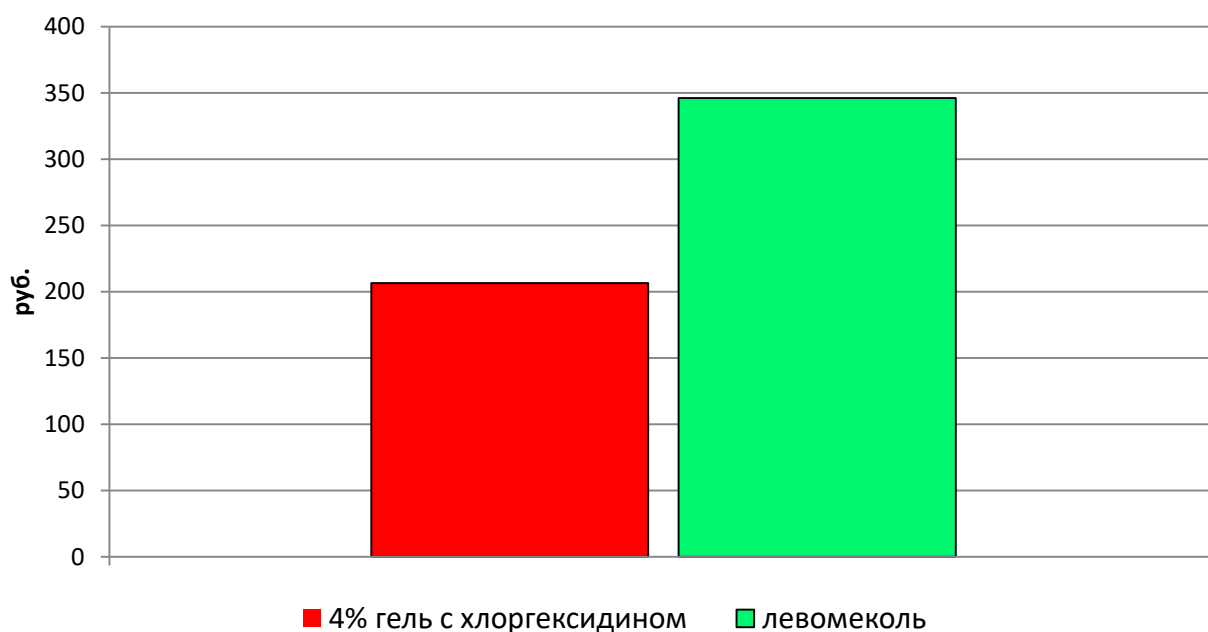
$Z$  в (левомеколь) = 346,04 руб. + 1000 руб. = 1346,04 руб.



**Затраты на ветеринарные мероприятия и медикаменты из расчета на группу:**

З в (гель с хлоргексидином) = 956,56. x 20 = 19131,2 руб.

З в (левомеколь ) = 1346,04. x20 = 26920,8 руб.



**Рисунок 32- Денежные затраты на приобретение медикаментов при лечении ран у собак**

**Экономия трудовых и материальных затрат в результате применения эффективных лекарственных средств**

$$\mathcal{E}_3 = [(C_1 + E_n \times K_1) - (C_2 + E_n \times K_2)] \times A$$

Где:  $C_{1,2}$  – текущие производственные затраты на ветеринарные мероприятия в расчете на одно животное;

$E_n$  – нормативные коэффициенты эффективности капитальных вложений, равный 0,15;

$K_{1,2}$  – удельное капитальное вложение на единицу работы;

$A$  – объем ветеринарной работы.

$$\mathcal{E}_3 = [(1346,04 + 0,15 \times 0) - (956,56 + 0,15 \times 0)] \times 20 = 7789,6 \text{ руб.}$$

Вычисление экономии трудовых и материальных затрат показало, что экономия при лечении ран у 20 собак 4%-ным гелем с хлоргексидином составляет 7789,6 руб., что на одну собаку составляет 389,48 руб.

**Таблица 22- Затраты на ветеринарные мероприятия и приобретение медикаментов при лечении гнойного пододерматита у коров**

Показатель	Группы животных	
	Подопытная группа	Контрольная группа
Стоимость медикаментов используемых при лечении гнойного подерматита коров		
4%Гель с хлоргексидином 40мл цена руб.	96	-
Левомеколь 40мл		119,44
Перманганат калия 40% 10 г	53	53
Бинт стерильный	14	14
Расход медикаментов на одно животное		
4%Гель с хлоргексидином 40мл цена .	100мл	-
Левомеколь 40мл	-	125мл
Перманганат калия 40% 10 г	20мл	250мл
Бинт стерильный	18	24
Затраты на медикаменты в руб. на одно животное		
4%Гель с хлоргексидином 40мл	96	-
Левомеколь 40мл	-	373
Перманганат калия 40% 10г	53	106
Бинт стерильный	252	322
Итого	401	801

**Таблица 23 - Затраты на оплату труда ветеринарных специалистов**

Показатели Категории работников	Количество работников	Стоимость часа работы руб	Количество обработок	Время, затраченное на лечение раны, ч.	Затраты на оплату труда, руб.
Лечение ран 4% гелем с хлоргексидином					
Ветеринарный фельдшер	1	112,5	20	6	675
Лечение ран мазью левомеколь					
Ветеринарный фельдшер	1	112,5	25	8	900

**Затраты на ветеринарные мероприятия и медикаменты из расчета на одно животное:**

З в (гель с хлоргексидином) = 401 руб. + 675 руб. = 1076 руб.

З в (левомеколь) = 801 руб. + 900 руб. = 1701 руб.

**Затраты на ветеринарные мероприятия и медикаменты из расчета на группу:**

З в (гель с хлоргексидином) = 401 руб. + 675 руб. × 15 = 16140 руб.

З в (левомеколь) = 801 руб. + 900 руб. × 15 = 25515 руб.

**Ущерб от снижения продуктивности животных.**

При заболевании пододерматитом коров наблюдается снижение молочной продуктивности, потери могут достигать 10-20%. При расчете ущерба снижения продуктивности исходили из данных по лактации в СХП «Копорье» которые составляют 10% годового удоя, и при удое за 305 дней лактации - 4200кг составили:  $10 \times 4200 / 100 = 420$ кг.

$$У = Мб \times Кп \times Ц$$

Где: У - ущерб от снижения продуктивности, руб.:

Мб - количество больных животных;

Кп - удельная величина потерь на одну условную голову, руб.;

Ц - закупочная цена, руб.

$$У = 15 \times 420 \times 14 \text{ руб} = 88200 \text{ руб.}$$

**Экономический эффект от проведенных мероприятий**

$$Эв = Пу - Зв$$

Где: Эв - величина экономического эффекта от проведения ветеринарных мероприятий, руб.;

**Пу** - предотвращенный экономический ущерб, в результате проведения ветеринарных мероприятий, руб.;

$$\mathcal{E}_в (\text{гель}) = 88200 - 16140 = 72060 \text{ руб.}$$

$$\mathcal{E}_в (\text{левомеколь}) = 88200 - 25515 = 62685 \text{ руб.}$$

### Эффективность ветеринарных мероприятий на рубль затрат

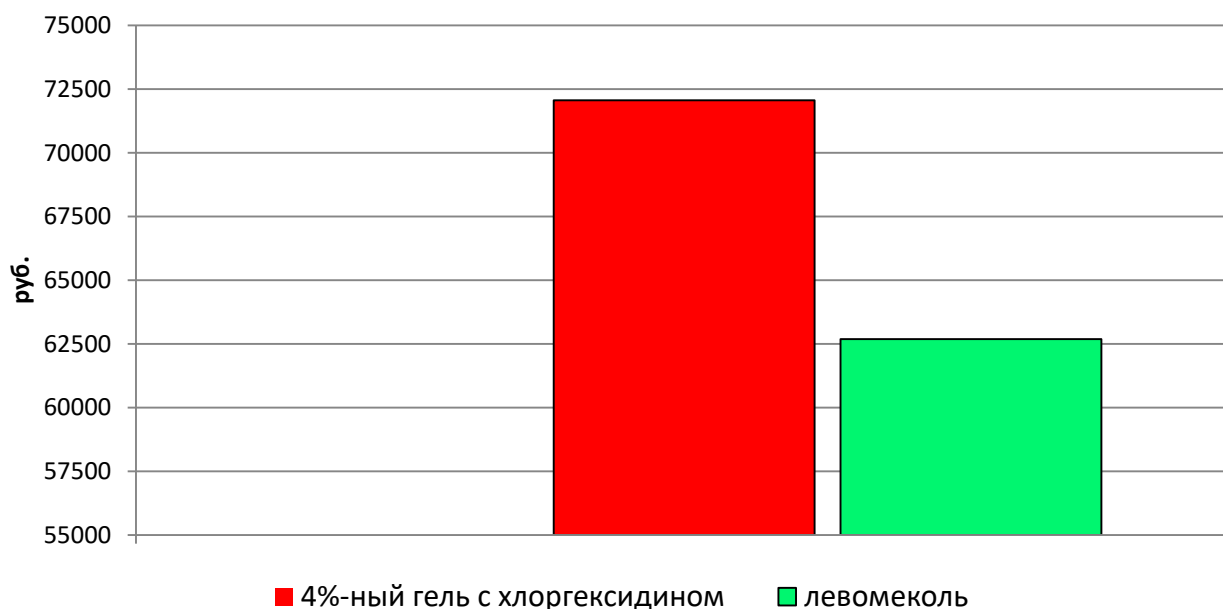
$$\mathcal{E} = \frac{\mathcal{E}_в}{\mathcal{Z}_в}$$

**Где:**  $\mathcal{E}_в$  - величина экономического эффекта от проведения ветеринарных мероприятий, руб.;

$\mathcal{Z}_в$  - затраты на ветеринарные мероприятия и приобретение медикаментов.

$$\mathcal{E} (\text{гель}) = 72060 / 16140 = 4,46$$

$$\mathcal{E} (\text{левомеколь}) = 62685 / 25515 = 2,45$$

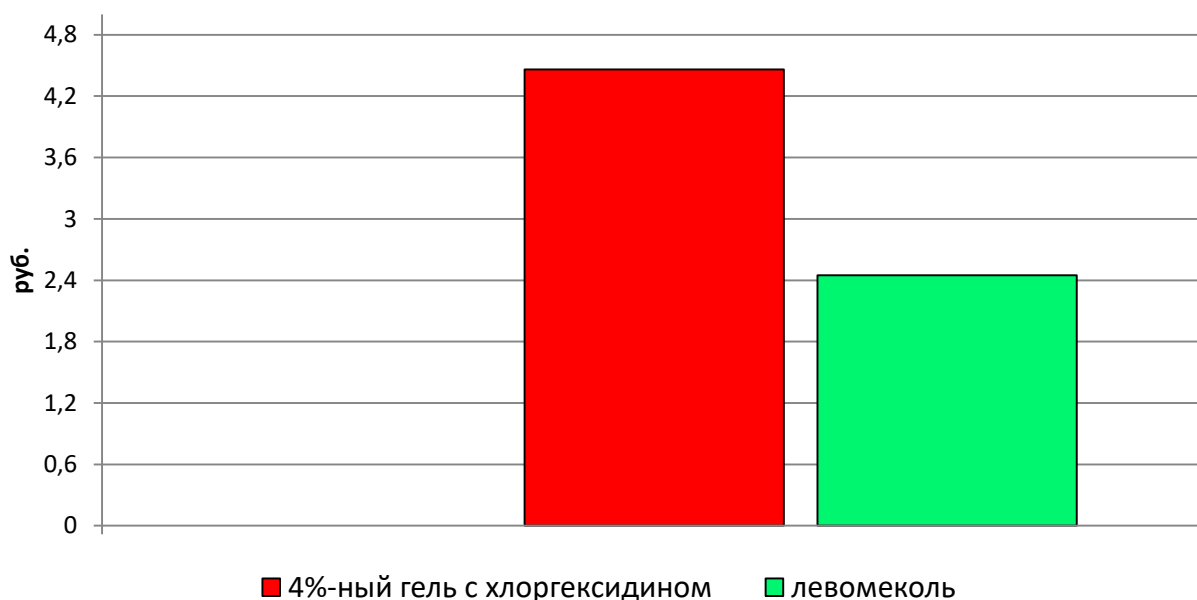


### Рисунок 33- Экономический эффект от проведенных мероприятий

Экономический эффект от проведения терапевтических мероприятий при гнойном пододерматите коров с применением 4%-ного геля с хлоргексидином

составил 72060руб. Экономический эффект от применения при пододерматите коров мази левомеколь составил 62685руб., что на 13% меньше, чем при применении 4%-ного геля с хлоргексидином (рисунок 33).

Эффективность ветеринарных мероприятий при лечении пододерматита коров 4%ным гелем с хлоргексидином на рубль затрат составила 4,46 рублей, эффективность применения мази левомеколь на рубль затрат, составила 2,25 рублей (рисунок 34).



**Рисунок 34 -Эффективность ветеринарных мероприятий на рубль затрат**

Проведенные расчеты экономической эффективности реализации лечебных мероприятий при лечении гнойных ран у собак показали, что затраты на ветеринарное обслуживание и медикаменты составили в группе, где применяли 4%-ный гель с хлоргексидином 19131,2 рублей (в среднем на одно животное - 956,56 рублей), что на 28,88% меньше, чем в группе, где для лечения ран применяли мазь левомеколь. Проведенное вычисление экономии трудовых и материальных затрат показало, что экономия при лечении ран у 20 собак 4%-ным гелем с хлоргексидином составляет 7789,6 руб., что в среднем на одну собаку составляет 389,48 руб.

Экономический эффект от проведения терапевтических мероприятий при гнойном пододерматите коров с применением 4%-ного геля с хлоргексидином составил 72060. Экономический эффект от применения при пододерматите коров мази левомеколь составил 62685, что на 13% меньше чем при применении 4%-ного геля с хлоргексидином.

Расчет эффективности ветеринарных мероприятий при лечении пододерматита коров 4%ным гелем с хлоргексидином на рубль затрат составила 4,46 рублей. Эффективность применения мази левомеколь на рубль затрат, при лечении гнойного пододерматита у коров составила 2,45 рублей.

### ГЛАВА 3. ЗАКЛЮЧЕНИЕ

Результаты анализа отечественной и зарубежной литературы показали, что в течение последних десятилетий в значительной степени повысилась роль лекарственных средств в зооветеринарном обслуживании животноводства, при этом значительно возрос спрос на эффективные современные лекарственные препараты для лечения ран, полученных животными в результате травматизма различной этиологии (сельскохозяйственного, эксплуатационного, транспортнои так далее), что связано с процессом перманентной интенсификации животноводства во всем мире.

Вышеизложенное послужило основанием для выбора темы исследований - теоретическое обоснование, и разработка состава нового ранозаживляющего геля, изучение его фармако-токсикологических свойств и лечебной эффективности при лечении собак с гнойными ранами и лечении коров с гнойным пододерматитом.

Объектом исследований явился ранозаживляющий гель, содержащий в качестве антимикробного средства 20%-ный раствор хлоргексидина биглюконата, в качестве ранозаживляющего и противовоспалительного средства масло алоэ, в качестве формообразующего и сорбционного средства полиметилсилоксана полигидрат и камедь гуаровую при следующем соотношении компонентов, мас. %: 20%-ный раствор хлоргексидина биглюконата - 20,0; полиметилсилоксана полигидрат - 68,0; масло алоэ - 4,0; глицерин - 4,0; камедь гуаровая - 4,0.

Важнейшими факторами при создании нового лекарственного препарата, являются показатели его стабильности, которые необходимы для стандартизации, контроля качества препарата, определения срока его годности и получение охранного документа, удостоверяющего исключительное право, авторство и приоритет изобретения [33, 135, 169].

В ходе исследований определяли осмотическую активность 4% геля с хлоргексидином в сравнительном аспекте с 10% раствором натрия хлорида и мазью левомеколь. Гидратационную активность исследуемых препаратов изучали методом диализа через полупроницаемую мембрану. Замеряли количество поглощаемого раствора очищенной воды. Полученный результат выражали в

процентах к изначальной массе основы. Диализ вели до установления постоянной, неизменяющейся массы исследуемой системы [112].

Оценка эффективности диализа исследуемых препаратов показала, что наибольшей осмотической активностью, а именно 325%, обладает мазь левомеколь, 4% хлоргексидиновый гель обладает сопоставимой, но несколько меньшей активностью 285% [112].

Антибактериальное исследование 4% геля с хлоргексидином и мази левомеколь, показало их высокую антимикробную активность. Эксперимент доказал, что стабилизированная форма хлоргексидина обладает высоким антимикробным действием. В отношении *Staphylococcus aureus* препарат активнее мази левомеколь на 14,92%; в отношении *Pseudomonas aeruginosa* на 34,64%; *Proteus mirabilis* на 21,72%, в отношении *Escherichia coli* показал меньшую активность на 17,08%.

Таким образом, полученные результаты при длительном хранении исследуемого препарата, в различных температурных режимах, показали, что никаких качественных и количественных изменений в нем за исследуемый период не произошло. На протяжении всего срока наблюдения препарат показывал высокую антимикробную активность, сохранял однородную гелеобразную консистенцию. Признаков порчи препарата также не было обнаружено. Таким образом, проведенные исследования показывают, что исследуемый препарат обладает стабильными свойствами на протяжении 12 месяцев [112].

Изучение подострой токсичности 4% геля на основе хлоргексидина, проводилось в течение 28 дней ежедневного нанесения на кожу крыс, согласно с принятыми методами исследований [6, 158]. Результаты исследования показали, что гель не оказывал негативного влияния на морфологические и биохимические показатели крови белых крыс, и они в среднем не отличались от животных контрольной группы и были в пределах физиологических значений.

При патологоанатомическом вскрытии белых крыс видимых нарушений во внутренних органах нами не обнаружено, слизистые оболочки пищеварительного тракта бледно-розового цвета без патологии. Паренхиматозные органы: печень,



почки и селезенка не воспалены, без видимых патологий. Массовые коэффициенты органов у животных, колебались в пределах контрольных значений и физиологических показателей, для данного вида [70].

По результатам определения раздражающего действия 4%-ного геля с хлоргексидином, отмечены незначительные колебания исследуемых показателей - толщины кожной складки в пределах 1,42%, по отношению к контрольной группе. Обрабатываемые участки показали идентичное обрастание новым шерстным покровом. Различия по качеству, цвету шерсти у животных контрольной и подопытной групп выявлено не было. Проведенный эксперимент доказал отсутствие раздражающего действия экспериментального 4%-ного геля с хлоргексидином.

При изучении ранозаживляющего действия исследуемого геля с 4% хлоргексидином на крысах, была отмечена различная динамика репарации кожного дефекта в подопытных и контрольной группах. Так, существенные различия видны уже на третьи сутки. Таким образом, размер раневой поверхности в контрольной группе на третий день составил 1,85 см. В группе, где лечение осуществляли мазью левомеколь, размер раневой поверхности составил 1,8 см, при терапии экспериментальным гелем размер раневой поверхности составил 1,7 см, что на 2,7 и 8,1% меньше чем в контрольной группе. Результаты наших исследований показали, что 4%-ный гель с хлоргексидином обладает высоким ранозаживляющим эффектом. Разница в полном заживлении раневого дефекта между гелем на основе хлоргексидина и мазью левомеколь составила 2 дня.

При изучении гистологического исследования влияния 4%-ного геля с хлоргексидином у подопытных крыс брали фрагменты кожи с захватом раны в начале исследования, на третий и шестой день эксперимента. В первый день эксперимента было отмечено, что под струпом эпителий находился в состоянии регенерации. В глубоких слоях дермы присутствовал экссудат, характерный для острой фазы воспаления. Грануляции не обнаружены. Регенерация выражена только в эпителии. Наблюдалось острое воспаление в глубоких слоях дермы и в подкожной мускулатуре. На шестой день исследования на гистопрепаратах был

виден активно пролиферирующий эпителий, обнаруживались участки со значительным утолщением за счет акантоза и участки дискератоза. В дерме присутствовали грануляции, которые активно заменялись соединительной тканью. Макрофаги и фибробласты свидетельствовали об активной регенерации на завершающей стадии.

Таким образом, проведенный эксперимент подтвердил ранозаживляющее действие нового антисептического ранозаживляющего геля с хлоргексидином.

Клиническая оценка действия лекарственного препарата является важным этапом исследовательского процесса в фармакологии [6, 158, 169]. В соответствии с планом исследований, клинические испытания ранозаживляющего геля проводились на базе ветеринарных клиник «Вега» и «НикаВет» на собаках с гнойными ранами. В процессе проводимых лечебных мероприятий отмечена стабилизация температуры тела животных, снижение пульса и дыхательных движений на 4 сутки, как результат снижения воспалительного процесса. Начало эпителизации в подопытной группе наступало на 5 сутки в контрольной группе на 8 сутки. На 10 день в группе, где лечение осуществляли с применением 4% геля с хлоргексидином, можно было отметить окончательное заполнение площади раны грануляционной тканью, заживление раневого дефекта составило 86%. В группе, где для лечения применяли левомеколь, площадь заживления раны составила 54%. Полное заживление раневого дефекта у собак в группе, где в качестве лечения применяли 4% гель с хлоргексидином, наступало на 12 день, а под действием мази левомеколь к 16 дню.

Таким образом, проведенные клинические испытания позволяют сделать вывод, что 4% с хлоргексидином гель обладает выраженным ранозаживляющим действием.

По данным Воронина Е.С. (2002) одним из методов, определяющих правильность выбранного лечения, является изучение иммунологических показателей, характеризующих как общее состояние резистентности организма, так и отдельные показатели клеточного иммунитета, а фагоцитарная активность

лейкоцитов является одним из основных факторов, характеризующих состояние клеточного иммунитета [49].

На начальном этапе лечения раневой патологии фагоцитарная активность крови в подопытной группе, где для лечения применяли 4%-ный гель с хлоргексидином, составила 23,57%, в группе, где для лечения применяли мазь левомеколь, фагоцитарная активность лейкоцитов составила 25,41%. На шестой день терапии фагоцитарная активность составила в подопытной группе 31,87%, в контрольной группе 29,37%. Фагоцитарное число увеличилось на 29,82% и на 24,38%, фагоцитарный индекс на 23,8% и 12,94%. В дальнейшем положительная динамика сохранялась. На двенадцатые сутки в подопытной группе наблюдалась полная эпителизация раневой поверхности, увеличение фагоцитарной активности составило 33,82%, фагоцитарное число увеличилось на 32,85%, фагоцитарный индекс на 46,88%. В контрольной группе процессы заживления происходили медленнее: фагоцитарная активность увеличилась на 21,1%, фагоцитарное число на 24,38%, фагоцитарный индекс на 38,57% [16, 110, 114].

В соответствии с научным планом проведения исследований для изучения действия инновационного ранозаживляющего геля с хлоргексидином биглюконатом при пододерматите коров в условиях производства, был проведен производственный опыт в СХП «Копорье» Ленинградской области Ломоносовского района на поголовье крупного рогатого скота черно-пестрой голштиinizированной породы.

После проведения хирургической расчистки копыт, антисептической обработки, на пораженные участки коровам подопытной группы, под повязку накладывали 4%-ный гель с хлоргексидином, контрольной группе, для лечения применяли мазь левомеколь. Через 14 суток терапии 4%-ным гелем с хлоргексидином клиническое состояние коров значительно улучшилось. Раневой дефект заполнился грануляциями, начался рост роговой ткани. У коров контрольной группы заполнение грануляциями раневого очага происходило на 19 сутки, отмечали хромату средней тяжести [113].

В результате проведенного лечения коров с пододерматитом, в подопытной группе, где для лечения использовали 4%-ный гель с хлоргексидином, за счет высокой осмотической активности, значительно сокращались сроки фазы гидратации и перехода к фазе дегидратации. В результате полное выздоровление животных в подопытной группе происходило на 23 сутки, раньше на 5 дней, по сравнению с контрольной группой, где для лечения использовали мазь левомеколь [113].

В ходе проведения исследования для всестороннего изучения ранозаживляющего действия 4%-ного геля с хлоргексидином при гнойном пододерматите коров проводили исследования морфологических и иммунологических показателей крови. Пробы крови брали после клинического осмотра, в начале исследования и по окончании терапевтических мероприятий.

Сравнивая морфологические показатели крови в начале лечения и по окончании терапевтических мероприятий можно отметить, что содержание эритроцитов и гемоглобина находилось на нижних пределах физиологических значений для данного вида животных. Повышенное содержание лейкоцитов, низкий уровень эритроцитов и гемоглобина можно объяснить наличием стрессовой ситуации, болевой реакции, а также проникновением продуктов распада и пораженного очага в кровь и поражением эритроцитов. После окончания лечения в крови животных подопытной и контрольной групп отмечали увеличение эритроцитов на 19,16% и 15,82%. Количество гемоглобина увеличилось на 6,97% и 5,58%. Увеличение данных показателей указывает на нормализацию физиологических показателей, увеличение энергетических процессов. Снижение уровня лейкоцитов на 21,03% и 15,64% и увеличение количества лимфоцитов на 15,69% и 8,47% свидетельствуют об ослаблении воспалительных процессов и увеличении иммунного ответа.

Таким образом, сравнительное изучение морфологических показателей крови подопытной и контрольной свидетельствуют о том, что восстановительный процесс у животных в подопытной группе протекает более интенсивно. Так,

уровень эритроцитов и гемоглобина был выше на 5,54% и 1,51%. Содержание лейкоцитов было ниже на 4,84%.

Анализируя результаты проведенных исследований по иммунологическому статусу животных можно отметить, что к окончанию лечения в подопытной и контрольной группе значительно увеличилась бактерицидная активность сыворотки крови на 12,43% и 9,49%. Лизоцимная активность сыворотки крови увеличилась на 19,82% и 18,16%. Фагоцитарная активность, в группе, где для лечения пододерматита применяли 4% гель с хлоргексидином, к моменту выздоровления повысилась на 13,98%, в контрольной группе повышение составило 12,56%. Также в процессе проводимых терапевтических мероприятий отметили повышение фагоцитарного числа на 40,76 и 32,69%. Параметры фагоцитарного индекса в процессе лечения увеличились на 14,58 и 17,36% [113].

Великанов В.И. (2020) отмечает, что существенным аспектом при создании нового лекарственного препарата является его стоимость и расчет экономической эффективности проводимого лечения [33].

Проведенные расчеты экономической эффективности реализации лечебных мероприятий при лечении гнойных ран у собак показали, что затраты на ветеринарное обслуживание и медикаменты составили в группе, где применяли 4%-ный гель с хлоргексидином 19131,2 рублей (в среднем на одно животное - 956,56 рублей), что на 28,88% меньше, чем в группе, где для лечения ран применяли мазь левомеколь. Проведенное вычисление экономии трудовых и материальных затрат показало, что экономия при лечении ран у 20 собак 4%-ным гелем с хлоргексидином составляет 7789,6 руб., что в среднем на одну собаку составляет 389,48 руб.

Экономический эффект от проведения терапевтических мероприятий при гнойном пододерматите коров с применением 4%-ного геля с хлоргексидином составил 72060. Экономический эффект от применения при пододерматите коров мази левомеколь составил 62685, что на 13% меньше, чем при применении 4%-ного геля с хлоргексидином.

Расчет эффективности ветеринарных мероприятий при лечении пододерматита коров 4%ным гелем с хлоргексидином на рубль затрат составила 4,46 рублей. Эффективность применения мази левомеколь на рубль затрат, при лечении гнойного пододерматита у коров составила 2,45 рублей.

Таким образом, результаты лабораторных, клинических и производственных исследований дают основание рекомендовать для использования в ветеринарной практике препарат, разработанный на кафедре фармакологии и токсикологии Санкт-Петербургской государственной академии ветеринарной медицины, а именно инновационный ранозаживляющий гель с хлоргексидином биглюконатом для лечения животных с повреждениями кожи, содержащий в качестве антимикробного средства 20%-ный раствор хлоргексидина биглюконата, в качестве ранозаживляющего и противовоспалительного средства масло алоэ, в качестве формообразующего и сорбционного средства полиметилсилоксана полигидрат и камедь гуаровую при следующем соотношении компонентов, мас. %: 20%-ный раствор хлоргексидина биглюконата - 20,0; полиметилсилоксана полигидрат - 68,0; масло алоэ - 4,0; глицерин - 4,0; камедь гуаровая - 4,0.

По результатам выполненных исследований установлена высокая эффективность разработанного ранозаживляющего геля при лечении собак с гнойными ранами собак и при лечении коров с пододерматитом.

Новизна полученных результатов подтверждена патентом РФ №2716158 на изобретение «Ранозаживляющий гель с хлоргексидином биглюконатом для лечения животных с повреждениями кожи».

## ВЫВОДЫ

1. В результате проведенных исследований разработан и изучен оптимальный состав нового ранозаживляющего геля с хлоргексидином биглюконатом для лечения животных с повреждениями кожи, содержащий в качестве антимикробного средства 20%-ный раствор хлоргексидина биглюконата, в качестве ранозаживляющего и противовоспалительного средства масло алоэ, в качестве формообразующего и сорбционного средства полиметилсилоксана полигидрат и камедь гуаровую при следующем соотношении компонентов, мас. %: 20%-ный раствор хлоргексидина биглюконата - 20,0; полиметилсилоксана полигидрат - 68,0; масло алоэ - 4,0; глицерин - 4,0; камедь гуаровая - 4,0.

2. Проведенными исследованиями доказано, что стабилизированная форма хлоргексидина биглюконата в форме геля обладает стабильными свойствами при температуре от +5 до +20°C на протяжении 12 месяцев и высоким антимикробным действием. В отношении *Staphylococcus aureus* препарат активнее мази левомеколь на 14,92%; в отношении *Pseudomonas aeruginosa* на 34,64%; *Proteus mirabilis* на 21,72%.

3. Проведено изучение по степени токсичности 4% геля с хлоргексидином биглюконатом и выявлено, что он относится, по ГОСТ 12.1.007, к малоопасным веществам (IV класс опасности). Длительное накожное применение 4% геля с хлоргексидином не вызывает изменений в поведенческих реакциях подопытных животных. Препарат не обладает раздражающим и аллергическим действиями. Гематологические и биохимические показатели крови животных при длительном применении находились в пределах физиологических значений.

4. Исследованиями выявлено, что 4%-ный гель с хлоргексидином биглюконатом обладает выраженным ранозаживляющим действием. Полное заживление раны у собак, в результате лечения 4% гелем с хлоргексидином наступало на 12 день, а под действием мази левомеколь к 16 дню. В результате проведенного лечения у коров гнойного пододерматита, полное выздоровление

животных в подопытной группе происходило раньше на 5 дней, по сравнению с контрольной группой, где для лечения использовали мазь левомеколь.

5. Установлено, что при лечении гнойного пододерматита у коров, 4%-ным гелем с хлоргексидином биглюконатом, полное выздоровление наступает на 23 день, в группе, где для лечения применяли мазь левомеколь, полное восстановление наступало на 28 день.

6. Экономия трудовых и материальных затрат от проведения терапевтических мероприятий при лечении ран у собак с применением 4%-ного геля с хлоргексидином биглюконатом составила 7789,6 руб. Экономический эффект от применения мази левомеколь, при пододерматите коров, составил 62685руб., что на 13% меньше, чем при применении 4%-ного геля с хлоргексидином биглюконатом. Эффективность ветеринарных мероприятий при лечении пододерматита коров 4%-ным гелем с хлоргексидином биглюконатом на рубль затрат составила 4,46 рублей, эффективность применения мази левомеколь на рубль затрат, составила 2,45 рублей.



## **ПРАКТИЧЕСКИЕ ПРЕДЛОЖЕНИЯ**

1. Ветеринарной практике и животноводству рекомендуется разработанный и апробированный ранозаживляющий гель с хлоргексидином биглюконатом для лечения животных с повреждениями кожи можно рекомендовать для лечения ран домашних и сельскохозяйственных животных. Антисептический ранозаживляющий гель наносится аппликацией на пораженную часть кожи с последующим покрытием стерильной марлевой салфеткой один или два раза в сутки до полного заживления раны.

2. Результаты диссертационной работы можно использовать в учебном процессе, при чтении лекций, в научных исследованиях, написании монографий и учебных пособий по ветеринарии.

**СПИСОК СОКРАЩЕНИЙ**

<b>АлАТ</b>	Аланинаминотрансфераза
<b>АсАТ</b>	аспартатаминотрансфераза
<b>БАВ</b>	биологически активные вещества
<b>БАСК</b>	бактерицидная активность сыворотки крови
<b>ЛАСК</b>	лизоцимная активность сыворотки крови
<b>ЛД</b>	летальная доза
<b>МДВ</b>	максимальная доза вещества
<b>ПЭГ</b>	полиэтиленгликоль
<b>СОЭ</b>	скорость оседания эритроцитов

**СПИСОК ИСПОЛЬЗОВАННОЙ ЛИТЕРАТУРЫ**

1. Абаев, Ю. К. – Справочник хирурга. Раны и раневая инфекция / Ю. К. Абаев // Ростов: изд-во «Феникс», 2006.
2. Авроров, В.Н. Хирургическая диспансеризация в промышленном животноводстве /В.Н. Авроров// Воронеж, 1990. - 25 с.
3. Агаларян, А.Х. Лечение гнойно-некротических ран с использованием вакуум-терапии / А.Х. Агаларян, Д.Д. Устьянцев, С.В. Боградов // 2-ой Международный конгресс, посвященный 70-летию Института хирургии им. А.В. Вишневского. – М., 2014. – С. 39–41.
4. Адарченко, А.А. Сравнительное исследование антибиотиков и антисептиков в отношении *S. aureus* / А.А. Адарченко, А.П. Красильников, О.П. Собошук // Антибиотики и химиотерапия. – 1991. - №2. – С. 21-24.
5. Алексеев, К.В. Перспективные противовоспалительные препараты для заживления ран / К.В. Алексеев [и др]. //Воен.-мед. журн.- 2000.- №1.- С.85-86.
6. Андреева, Н. Л. Ветеринарная фармация: учебник / Н. Л. Андреева, Г. А. Ноздрин, А. М. Лунегов [и др.]. - Санкт-Петербург: Лань, 2020. - 452 с.
7. Андреева, Н. Л. Новый антисептик в ветеринарии / Н. Л. Андреева, О. С. Глушкова, А. М. Лунегов // Ветеринарная медицина домашних животных. – 2007. - №4. - С. 29 – 30.
8. Андриюхина, Е.Г. Имобилизованная форма хлоргексидина биглюконата в лечении гнойных ран / Е.Г. Андриюхина, С.А. Князев // Актуальные вопр. хирургии: материалы научно-практич. конф. хирургов Центр. Федер. округа РФ (г. Белгород, 27-28 мая 2010 г.) / под ред. В.С. Савельев. - Белгород, 2010. - С. 10-12.
9. Афиногенов Г.Е. Принципы антисептики в системе борьбы с раневой инфекцией / Г.Е. Афиногенов // Стратегия и тактика применения антисептиков в медицине: Материалы междунар. конф. – Винница, 2000. – С. 267.
10. Афолина, И.А. Бактерицидная активность коллоидного серебра в отношении представителей грамположительных и грамотрицательных бактерий /

И.А. Афолина, Л.А. Краева, Г.Я. Ценева // Антибиотики и химиотерапия. 2010. № 9–10. С. 11–13.

11. Бабушкина, И.В. Наночастицы металлов в лечении экспериментальных гнойных ран / И.В. Бабушкина // Саратовский научно-медицинский журнал. – 2011. – Т. 7, № 2. – С. 530–533.

12. Бабушкина, И.В. Обоснование комплексного подхода к местному лечению гнойно-воспалительных осложнений / И.В. Бабушкина, И.А. Мамонова, Е.В. Гладкова, С.В. Белова, В.Ю. Ульянов // Международный журнал прикладных и фундаментальных исследований. – 2017. – № 4-3. – С. 501-505.

13. Базарный, В.В. Механизмы коррекции воспалительных и репаративных процессов в коже ультразвуком /В.В. Базарный [и др. ] // Вестн. Уральской мед.акад. науки. - 2008. - №3. - С. 29-30.

14. Барашкин, М.И. Ускорение заживления ран у крупного рогатого скота в техногенных провинциях /М.И. Барашкин // Ветеринария. - 2003.- №1.- С .13-15.

15. Барышев, В.А. Фармакологические свойства нового лекарственного геля с хлоргексидином / В.А. Барышев, В.М. Матвеев, О.С. Попова // Международный вестник ветеринарии. – 2018. - №2. – С. 18-22.

16. Барышев, В.А. Применение геля на основе хлоргексидина при лечении ран у собак / В.А. Барышев, Н.Л. Андреева, В.М. Матвеев // Международный вестник ветеринарии. – 2018. - №3. – С. 72-76.

17. Белов, С.Г. Принципиальные основы разработки препаратов для местного лечения ран во второй фазе воспалительного процесса / С.Г. Белов, И.М. Перцев, В.Г. Гунько // Местное лечение ран: материалы Всесоюзной конференции. – М. 1991. – С. 58-59.

18. Бициев, Т.Т. Лечение инфицированных ран у собак / Т.Т. Бициев, Ф.Н. Чеходарида // «Известия» Горского государственного аграрного университета. – 2009. – Т. 46. – Ч.1. – С. 54-56.

19. Блатун, Л.А. «Стелланин-ПЭГ» мазь 3% - новый йодсодержащий препарат на ПЭГ основе для местного лечения гнойных ран, трофических язв, пролежней / Л.А. Блатун [и др.] // Современные технологии и возможности

реконструктивно-восстановительной и эстетической хирургии. – Москва, 2012. – С. 197-198.

20. Блатун, Л.А. Клинико-лабораторное изучение разных лекарственных форм баноцина при лечении раневой инфекции./ Л.А. Блатун, А.О. Жуков, Ю.А. Амирасланов [и др.] //Хирургия 2009; №9: С. 63—69.

21. Блатун, Л.А. Местное медикаментозное лечение ран / Л.А. Блатун // Хирургия 2011, №4. С. 51-55.

22. Богомолов, Н.И. Применение минерала «шивыртуина» для лечения перитонита и ран / Н.И.Богомолов // Сборник тезисов докл. научн.-практич. конф., посвященной 75летию 354 окружного военно-клинического госпиталя.- Екатеринбург,1995.- С.137-138.

23. Большаков, К.И. Фармако-токсикологическая характеристика мази «Полилек» / К.И. Большаков, В.А. Барышев // Вопросы нормативно-правового регулирования в ветеринарии. – 2016. - №4. С. 154-156.

24. Бондарчук, О.И. Влияние полисорба на антибиотикоустойчивость раневой микрофлоры / О.И Бондарчук., С.В Сандер //Местное лечение ран /Мат. всесоюз. конф. -М., 1991. -С.59-60.

25. Букина, Ю.А. Антибактериальные свойства и механизм бактерицидного действия наночастиц и ионов серебра / Ю.А. Букина, Е.А. Сергеева // Вестник Казанского технологического университета. 2012. Т.15, №14. С. 170-172.

26. Бунер, С.Х. Целебные травы. Лечение без антибиотиков / С.Х. Бунер; пер. с нем. Н. Левиной. // - М: Мой мир, 2007. -160с.

27. Бурцева, Т.В. Лазеротерапия как экологически безопасный и безболезненный метод не медикаментозного заживления ран у животных / Т.В. Бурцева, Л.А. Щербакова // Аграрное образование и наука, 2013. - №2. С. 1-7.

28. Буханов, В. Д. Использование сорбционно-активных минералов и катионов серебра при гнойных инфекциях / В.Д Буханов., А.А Шапошников., М.В. Покровский, А.И. Везенцев, Ю.А Косовский., Г. Ф Маголин., О.Н. Панькова,

С.С. Подпорин, Д.П. Охримчук, У.А. Круть // Международный научно-исследовательский журнал. – 2013. – № 10–1 (17). – С. 86–89.

29. Буханов, В.Д. Сравнительный анализ биохимических и морфологических показателей крови крыс на третьей стадии процесса ранозаживления при лечении фитоминералсорбентами / В.Д. Буханов, А.А. Шапошников, А.И. Везенцев, М.В. Покровский, Г.Н. Ключкова, Д.П. Охримчук, У.А. Круть // Научные Ведомости БелГУ серия Медицина Фармация. – 2014. - №11 (182), выпуск 26. – С.177-180.

30. Варданян, А.В. Лечение овец с инфицированными ранами /А.В. Варданян, А.Р. Вардапетян, А.Д. Арутюнян // Ветеринария.-2003.- №11. - С.42-44.

31. Варданян, А.В. Роль петамцина А при лечении инфицированных ран //А.В. Варданян, Н.А. Казарян, А.Р. Вардапетян [и др.] // Ветеринария.-2004.-№2.- С.45-47.

32. Васильев, Р.О. Эффективность мази «Монклавит» и водного раствора «Монклавит-1» для лечения ран у коров / Р.О. Васильев // Аграрная наука – инновационному развитию АПК в современных условиях.: матер.международ. научно-практ. Конф. – Ижевск – 2013 С. 5-7.

33. Великанов, В.И. Лекарственные средства, применяемые в ветеринарной медицине: учебное пособие для вузов / В.И. Великанов, Е.А. Елизарова; под общей редакцией В.И. Великанова. - Санкт-Петербург: Лань, 2020. - 176 с.

34. Веремей, Э.И. Патогенетическая терапия в клинической ветеринарной медицине / Э.И. Веремей [и др.]. – Минск: Технопреспектива 2010. – 164 с.

35. Веремей, Э.И. Прогнозирование ортопедических болезней у высокопродуктивного крупного рогатого скота / Э.И. Веремей, В.А. Журба, В.А. Лапина // Материалы международной научно-практической конференции «Современные проблемы ветеринарной хирургии». - С.-Пб. – 2004.

36. Виденин, В.Н. Антисептики и антибиотики в оперативной хирургии /В.Н. Виденин // Ветеринария. - 2004. - №9. - С.46-53.

37. Виденин, В.Н. К вопросу использования комбинации этония с антибиотиками и антисептиками / В.Н. Виденин // Новые фармакологические средства в ветеринарии : матер. 13-й междунар. межвуз. научно-практ. конф. – Санкт-Петербург, 2001. – С. 12-13.
38. Виденин, В.Н. Катапол при послеоперационных гнойно-воспалительных осложнениях у животных / В.Н. Виденин // Ветеринария. – 1994. - №4. – С. 44-45.
39. Виденин, В.Н. О некоторых этиологических факторах и патогенезе септических осложнений операционных ран у собак / В.Н. Виденин, Б.С. Семенов // Матер.науч. конф. проф.-преп. состава, научн. сотр. и аспирантов СПбГАВМ. – СПб., 2002. – С. 25-28.
40. Виденин, В.Н. О раневом процессе, воспалении и оперативном стрессе у животных// Международный вестник ветеринарии. СПб., -2009. №4. – С.81-83
41. Виденин, В.Н. Применение комбинации этония с фурацилином при пиометре у собак /В.Н. Виденин, А.Т. Воцевоз // Новые ветеринарные препараты и кормовые добавки / Экспресс-информация.- СПб.,2001.- № 11.- С.27.
42. Виденин, В.Н. Профилактика хирургической инфекции у животных. Асептика и антисептика в ветеринарной хирургии / В.Н. Виденин // Методическое пособие. – СПб. : Изд-во СПбГАВМ, 2001. – 67 с.
43. Винник, Ю.С.. Клиническое применение гелеобразующих покрытий при лечении гнойных ран во вторую фазу раневого процесса / Ю.С. Винник [и др.] // Материалы общерос. конф. «Новейшие технологические решения и оборудование». - Кисловодск, 2004. - С. 50.
44. Вишневский, В.А. Ультразвуковые аппараты для хирургической мобилизации (Auto Sonix Scalpel, Sono Surg) / В.А. Вишневский, М.Г. Магомедов // Эндоскопическая хирургия. – 2003. — №1. – С.43-45.
45. Водолажский, В.А. Применение наноструктурированного препарата Велтосфер при раневых инфекциях сельскохозяйственных животных /В.А. Водолажский // Достижения науки и техники АПК, №8 – 2008 С. 31-32.

46. Войтенко, В.Д. Повышение эффективности мазей при лечении животных с гнойными ранами /В.Д. Войтенко, Н.Н. Фисенков // Международный вестник ветеринарии. СПб., -2013. №1. – С.36-39.

47. Воленко, А.В. Профилактика раневой инфекции иммобилизованными антибактериальными препаратами / А.В. Воленко, А.Л. Меньшиков, Г.П. Титова, С.В. Куприков // Хирургия. - 2004. - №10. - С. 54-58.

48. Волотко, И.И. Кормовой травматизм сельскохозяйственных животных / И.И. Волотко – Челябинск : Челяб. гос. мед.акад., 2004. – 186 с.

49. Воронин Е.С., Иммунология: учебники и учебные пособия для высших учебных заведений / Е С. Воронин, А.М. Петров // М.: Колос-Пресс, - 2002 - 408 с.

50. Гадзаонов, С.Г. Сравнительная эффективность лечения инфицированных ран у собак / С.Г. Гадзаонов // Актуальная аграрная наука производству: Региональная научно-практическая конференция г. Владикавказ. – 2009.- с.82-84.

51. Гаев, П.А., Энтеросорбция как метод эфферентной терапии: Учебное пособие / П.А. Гаев, О.Ф. Клёв, А.В. Коробкин // Челяб. Гос. Мед.акад. – Челябинск, 2001. – С.56.

52. Глухов, А.А. Применение программной гидропресивно-аспирационной санации в комплексном лечении больных с гнойными очагами мягких тканей / А.А. Глухов. В.А. Сергеев, В.М. Иванов // Вестник эксперим. и клинич. хирургии. – 2009. Т.2. -№1. – С. 14-18.

53. Голикова, А.Н. О роли нервной системы в заживлении ран / А.Н. Голикова // М.: Медицина, 1965. С.216.

54. ГОСТ 12.1.007-76. Вредные вещества. Классификация и общие требования безопасности. – М.: Государственный комитет СССР по стандартам, 1976. -8с.

55. ГОСТ 33216-2014. Руководство по содержанию и уходу за лабораторными животными. Правила содержания и ухода за лабораторными грызунами и кроликами [Текст]: межгосударственный стандарт: издание



официальное: введен впервые : введен 2016-07-01 / Разраб. НП "Объединение специалистов по работе с лабораторными животными". - Москва : Стандартиформ, 2016. - VI, 9 с.

56. Гостищев, В.К. Оперативная гнойная хирургия / В.К. Гостищев.- М.:Медицина, 1996. – 416с.

57. Григорян, А.Ю. Лечение гнойных ран с применением многокомпонентных мазей на основе энтеросгеля / А.Ю. Григорян, А.И. Бежин, Т.А. Панкушева, А.В. Иванов, Я.В. Жилеева, Е.В. Кобзарева // НАУЧНЫЕ ВЕДОМОСТИ. Серия Медицина. Фармация. - 2011 №16 (111) - Выпуск 15. – С.205-212.

58. Грязнов, В.Н. Использование гелевых сорбентов в экспериментальной и клинической хирургии / В.Н. Грязнов, Е.Ф. Чередняков, А.В. Черных. - Воронеж: Издательство ВГУ, 1990. - 88с.

59. Гунько, В.Г. Проблемы создания осмотически активных лекарственных систем для наружного применения / В.Г. Гунько, Б.М. Даценко, И.М. Перцев [и др.]. //Фармац.журн. – 1991. - №3. – С. 62-67.

60. Дёмина, Н.С. Новый отечественный ранозаживляющий препарат «Стрептолавен», содержащий колагеназу микробного происхождения / Н.С. Демина, Д.Л. Рототаев, А.И. Линев // Военно-медицинский журнал, 2009. - №9. – С.78.

61. Денищук, П.А. Ультразвук в хирургии. / П.А. Днищук // Хирургия. – 2001. — №5. – С.42-43.

62. Диде, Г.П. Оценка антиоксидантных свойств препаратов биметил и повиаргол / Г.П. Диде, И.Е. Красовская, М.Н. Маслова // Вестник Санкт-Петербургского университета. Серия 3: Биология. – 2009. – №2. – С.108–112.

63. Довгилева, О.М. Основные особенности репаративной регенерации кожи в условиях применения хитозана / О.М Довгилева., Г.В Хомулло., М.Б. Петрова // Верхневолжский медицинский журнал.-2011.-Т.9. Вып.3 №11 – С.30-37.

64. Доценко Б.М., Бирюкова С. В., Тамм Т. И. Методические рекомендации по экспериментальному (доклиническому) изучению лекарственных препаратов для местного лечения гнойных ран (МЗ СССР Фармакологический Комитет). - Москва, 1989. - 46 с.
65. Ермолаев, В.А. Биологически активные дренирующие сорбенты при гнойных пододерматитах у коров / В.А.Ермолаев, Е.М.Марьин, В.В. Идогов, А.В.Сапожников // Международный вестник ветеринарии. – СПб., 2009. – №4. – С. 13 – 16.
66. Ермолаев, В.А. Доклиническое исследование препарата «Ранион» / В.А. Ермолаев // Вестник УГСХА. – 2010. - №1 (11) С. 23-28.
67. Ерюхин, И.А. Раневая инфекция / И.А. Ерюхин, В.А. Хрупкин, В.М. Бадиков // Хирургические инфекции : руководство / под ред. И.А. Ерюхина, Б.Р. Гельфанда, С.А. Шляпникова - СПб. : Питер, 2003. - С. 213-257.
68. Ефименко, Н.А. Современные тенденции в создании биологически активных материалов для лечения гнойных ран / Н.А. Ефименко, Ф.Е. Шеин, М.Л. Толстых, А.С. Теплянин // ВМЖ.- 2002.- №1.- С. 48-52.
69. Жанзаков, А.Е. Лечение ран у животных с использованием хитозана /А.Е. Жанзнаков //(93) Фундаментальные исследования. – 2007. – № 6. – с. 11-14;
70. Жаров, А. В. Патологическая анатомия животных: учебник / А. В. Жаров. - 2-е изд., перераб. и доп. - Санкт-Петербург: Лань, 2013. - 608 с.
71. Журба, В.А. Применение перевязочного материала с нано частицами серебра при гнойно-некротических поражениях кожи у коров / В.А. Журба, В.М. Руколь, Э.И. Веремей // Вестник Алтайского ГАУ. - 2014. - №3 (113). – С. 79-82.
72. Иванова, Е.Б. Инновационные отечественные разработки в области дезинфекции на основе современных нанобиотехнологий / Е.Б. Иванова Е.Б., О.В. Емшанов //Актуальные вопросы теории и практики дезинфектологии: Сб. науч. тр.-М.: НИИ дезинфектологии.-2008.-Т. 1.-С.-118-120
73. Игуменцев, П.А. Применение наноструктурированных биоцидов серии «ВЕЛТ» на объектах ветнадзора / П.А. Игуменцев, М.С. Жирихина М.С. //Дезинфекция. Антисептика.-2011.-С. 50-51.

74. Идогов, В.В. Гематологические показатели гнойных пододерматитах у крупного рогатого скота / В.В. Идогов, В.А. Ермолаев, Е.М. Марьин, Ю.В. Савельева // Вопросы нормативно-правового регулирования в ветеринарии. – 2010. - №3 . С.
75. Ильницкий, Н.Г. Влияние пестицида на микрофлору при раневом процессе у свиней /Н.Г. Ильницкий // Ветеринария.-1998.-№3.-С.-56-57.
76. Ильницкий, Н.Г. Применение лазера при лечении ран у свиней / Н.Г. Ильницкий //Ветеринария. - 1990. - №3. - С.13-14.
77. Ирошников, А.В. Активность лизоцима и бактерицидная активность сыворотки крови (БАСК) при лечении коров больных специфическим очаговым пододерматитом, с применением препарата «Вестим» / А.В. Ирошников // Вопросы нормативно-правового регулирования в ветеринарии. – 2010. - №1. –С 33-35.
78. Кабисова, Г.С. Применение дренирующих сорбентов в местном лечении гнойных ран лица и шеи /Г.С. Кабисова, И.С. Копецкий, А.В. Гончарова // Медицинский вестник Башкортостана. – 2011. – Т6. №3. – С.46
79. Калишин Н.М., Орехов Д.А., Шнур А.И., Шершнева И.И., Заходнова Д.В. - Методические указания по определению экономической эффективности ветеринарных мероприятий. - СПб., Издательство ФГБОУ ВПО «СПбГАВМ», 2013 г. – 35с.
80. Капуцкий, В.Е. Изучение антимикробных свойств полимерного антисептика на основе целлюлозы и хлоргексидина / В.Е. Капуцкий, О.П. Собошук, И.Н. Слабко, А.А. Адарченко // Стратегия и тактика применения антисептиков в медицине: материалы международно конф. – Винница, 2000. – С. 304-305.
81. Кирсанов, Г.П. Лечение прополисом инфекционных ран /Г.П. Кирсанов // Первая Всесоюзн. конф. по ранам и раневой инфекции /Тез.докл. 24-25 февраля 1977. -М., 1977. -С.194-195.
82. Кирш, Ю.Э. Поливинилпирролидон и лекарственные композиции на его основе, способы их получения (обзор) / Ю.Э. Кирш, Л.В. Соколова // Хим. фарм. ж. – 1983. - №6. – С. 711-720.

83. Климов, Г.И. Лазерная и антиоксидантная терапия заживления ран / Г.И. Климов, М.П. Толстых, Ю.В. Климов, и др. // Биомедицинская радиоэлектроника.- 2001.- №2.- С. 15-28.
84. Князев, С.А. Способ лечения гнойных ран иммобилизованными формами хлоргексидина биглюканата в геле полимеров / С.А. Князев // Материалы межрегион, науч.-практ. конф. "Актуальные вопросы ургентной хирургии" (Воронеж, 16-17 марта 2010 г.). - М., 2010. - С. 56-57.
85. Колесниченко, И.С. Применение лазерного излучения в послеоперационный период у собак / И.С. Колесниченко, С.В. Тимофеев, Т.В. Супрунова // Ветеринария. - 2002. - №7. - С.53-54.
86. Корнишин, А.Н. Влияние новокаинизации соответствующей зоны симпатической иннервации на течение раневого процесса /А.Н. Корнишин // Тезисы докладов Республиканской научно-производственной конференции. Казань, 1991 (29-31 мая). - С. 66.
87. Красильников, А.П. Некоторые аспекты применения современных антисептиков / А.П. Красильников, Е.И. Гудкова, Н.Л. Рябцева // Стратегия и тактика применения антисептиков в медицине: материалы междунарою конф. – Винница, 2000. – С. 315-316.
88. Красильников, А.П. Современные проблемы антисептики / А.П. Красильников, А.А. Адарченко, Ю.К. Абаев // Здоровоохранение Белоруссии. – 1990. - №11. –С. 52-58.
89. Кропачева, М.И. Фармакокоррекция повреждений кожи и глубь лежащих тканей / М.И. Кропачева, Н.Н. Фисенков, С.А. Ляджин // Новые фармакологические средства в ветеринарии: матер. 13-й междунар. межвуз. научно-практ. конф. – Санкт-Петербург, 2001. – С.23.
90. Круть, У.А. Фармакологическая коррекция гнойного раневого процесса фитоминералсорбентами / У.А. Круть, М.В. Маркин // Кубанский научный медицинский вестник. – 2017.- №2. – С. 91-95

91. Крыжановская, Е.В. Получение низкомолекулярного хитозана и изучение его антимикробных свойств / Е.В. Крыжановская [и др.] // Достиж. Науки и техн. АПК. – 2008. - №11. – С.45-46.
92. Кузнецов, А.Ф. Монклавит - новый антисептик в ветеринарии / А.Ф. Кузнецов, С.В. Литвяков // Современные проблемы ветеринарной диетологии и нутрициологии. - СПб., 2005. - С. 235-236.
93. Кузнецов, Н.А. Профилактика и лечение инфекции в хирургии / Н.А. Кузнецов, Г.В. Родоман // Методические рекомендации. - М., РГМУ. - 2002. – 75с.
94. Кузьмина, К.А. Лечение пчелиным медом и ядом / К.А. Кузьмина // Изд. 8-е, стереотипное. Изд-во Саратовского университета, 1981. -96 с.
95. Кулешов, С.М. Препараты биоорганического происхождения при лечении ран / С.М. Кулешов // Ветеринария. - 2006. - №1. - С.52-54
96. Кушев, Ч.Б. Влияние природного цеолита на процессы экссудации и пролиферации / Ч.Б. кушев // Проблемы мелких домашних животных. – Иркутск, 2001. – С. 4-5.
97. Лабкович, А.В. Лечение инфицированных ран у крупного рогатого скота гелем пробиотиком «Ветоспорин» для наружного применения / А.В. Лабкович, В.А. Журба, И.А. Ятусевич // Ученые Записки УО ВГАВМ. Т48. Вып.2. ч II. – 2012. – С. 86-88.
98. Лебедев, А.В. Общая ветеринарная хирургия / А.В. Лебедев. // - М.: Колос, 2000.-426 с.
99. Лиманов, М.О. Синтез и бактерицидная активность катионных поверхностно-активных веществ, содержащих асимметричный атом азота / М.О. Лиманов, С.Б. Иванов, Т.Б. Крученок. //Хим.-фарм. журн.-1984.-N 6.-С. 703-706.
100. Липатов, К.В., Комбинированная озono-ультразвуковая терапия в лечении гнойных ран. / К.В. Липатов, М.А. Сопрамадзе, А.Б. Шехтер, Т.Г. Руденко, А.Ю. Емельянов // Хирургия. – 2002. — №1. – С.36-39.
101. Липницкий, Е. М. Лечение трофических язв нижних конечностей /Е.М. Липницкий - // М., 2001. – С. 160.

102. Лунегов, А.М. Лечение гнойных ран /А.М. Лунегов, В.Д. Соколов, В.Д. Войтенко // Иппология и ветеринария. – 2016.. - №2 (20). – С. 96-98.
103. Лунегов, А.М. Определение антимикробной активности фурагента при длительном хранении / А.М. Лунегов // Международный вестник ветеринарии. -2014. - №3. – С. 36-39.
104. Лунегов, А.М. Перспективы применения присыпок при лечении повреждений кожи / А.М. Лунегов, В.Д. Соколов // Материалы IV-го Международного конгресса ветеринарных фармакологов и токсикологов «Эффективные и безопасные лекарственные ср-ва в ветеринарии». – СПб., 2016. – С. 114-115.
105. Лунегов, А.М. Применение комбинированных мазей при лечении гнойных ран у животных / А.М. Лунегов, В.Д. Соколов, Н.Л. Андреева // Материалы IV-го Международного конгресса ветеринарных фармакологов и токсикологов «Эффективные и безопасные лекарственные ср-ва в ветеринарии». – СПб., 2016. – С. 115-117.
106. Лунегов, А.М. Средство для лечения ран у животных / А.М. Лунегов // Международный вестник ветеринарии. 2017. - №3. – С. 45-48.
107. Любарский, М.С. Местное лечение ран / М.С.Любарский, А.Е. Коваленко, В.В. Нимаев // Тез.докл. Всесоюз.конф. - М.,1991.-С.90-91.
108. Любенко, Д.Л. Применение ультразвука в медицине /Д.Л. Любенко // Лечебное дело. – 2004. — №3-4. – С.25-27.
109. Ляпунов, Н.А. Новые пенные препараты для местного лечения ран и ожогов / Н.А. Ляпунов [и др.] // Местное лечение ран: материалы Всес. конф. ин-т хирургии им. Вишневского АМН. - М., 1991. – С. 92-93.
110. Матвеев, В.М. Хлоргексидин – характеристика и перспективы применения в ветеринарной практике // В сборнике «Эффективные и безопасные лекарственные средства в ветеринарии» по материалам IV-го Международного конгресса ветеринарных фармакологов и токсикологов. -СПб. -2016. - С. 124-126.
111. Матвеев, В.М. Изучение острой и подострой токсичности нового гелевого препарата с хлоргексидином / В.М. Матвеев, В.А. Барышев, О.С. Попова

// В сборнике «Актуальные проблемы ветеринарной медицины», Издательство ФГБОУ ВО СПбГАВМ. – 2017. - С. 42-44.

112. Матвеев, В.М. Изучение антимикробной активности нового гелевого препарата на основе хлоргексидина / В.М. Матвеев, В.А. Барышев, О.С. Попова // Актуальные проблемы ветеринарной медицины сборник научн. тр. Санкт-Петербург, 2018. С. 27-29.

113. Матвеев, В.М. Производственные испытания 4% геля с хлоргексидином для лечения ран коров / В.М. Матвеев // Иппология и ветеринарии 2018. №3 (29). - С. 46-48.

114. Матвеев, В.М. Сравнительный анализ применения ранозаживляющего 4% геля с хлоргексидином и мази левомеколь / В.М. Матвеев, А.М. Лунегов, В.А. Барышев // В сборнике «Эффективные и безопасные лекарственные средства в ветеринарии» по материалам V-го Международного конгресса ветеринарных фармакологов и токсикологов. – СПб. – 2019. – С. 122-125.

115. Медведева, Л.В. Состояние раневой микрофлоры после применения биоклея «Сульфакрилат» для обработки ран дистального отдела конечностей у крупного рогатого скота / Л.В. Медведева, А.В. Макаров, В.Н. Кречетова // Вестник Алтайского государственного аграрного университета. 2013. - №2.(100) - С. 93-95.

116. Меньшиков, В.В. Методики клинических лабораторных исследований: справочное пособие. Т.3. Клиническая микробиология. Бактериологические исследования. Микологические исследования. Молекулярная диагностика инфекционных заболеваний / под ред. В.В. Меньшикова. – М.: Лабора, 2009. – С. 12-129.

117. Методика определения экономической эффективности ветеринарных мероприятий: (утверждена Министерством сельского хозяйства и продовольствия Российской Федерации, Департаментом ветеринарии 21 февраля 1997 г.) / Ю.Е. Шатохин, И.Н. Никитин, П.А. Чулков, В.Ф. Воскобойник. – М.: МГАВМиБ им.К.И. Скрябина, 1997. – 36 с

118. Методические рекомендации по содержанию лабораторных животных в вивариях научно-исследовательских институтов и учебных заведений: РД - АПК 3.10.07.02-09: [утверждены и введены в действие 1 декабря 2009 г.: разработаны впервые] / М-во сельского хоз-ва Российской Федерации; [разраб. П.Н. Виноградовым и др.]. - Москва: Министерство сельского хозяйства Российской Федерации, 2009. - 27 с.

119. Минченко, А.Н. Раны. Лечение и профилактика осложнений / А.Н. Минченко / под ред. Н.В. Рухляды. – СПб. : СпецЛит, 2003. – 207 с.

120. Мищенко, В.А. Проблема заболеваний дистальных участков конечностей у высокопродуктивных коров /В.А. Мищенко, А.В. Мищенко // Ветеринария Кубани. – 2008. -№4. – С. 4-7.

121. Молоканов, В.А. Особенности раневого процесса у крупного рогатого скота в техногенных зонах / В.А. Молоканов, М.И. Барашкин, А.Н. Безин – Челябинск: Челябинская государственная медицинская академия, 2006. – 259 с.

122. Молокова, А.В. Применение мази « Тизоль» при травмах у мелких домашних животных / А.В. Молокова, И.М. Мильштейн, О.Г. Петрова // Аграрный вестник Урала.- 2011. - №4 (83) – С. 21-22.

123. Мурадян, Р.Г. Исследование биологически активных покрытий на основе коллагена /Р.Г. Мурадян, И.А. Чекмарев, А.А. Адамян // Бюлл. экспериментальной биологии и медицины.— 1995.— №11.— С. 529-531.

124. Навашин, С.М. Рациональная антибиотикотерапия / С.М. Навашин, И.П. Фомина // - М.: Медицина, 1982. - 494 с.

125. Наганова, Н.Ю. Ируксол в лечении гнойных ран у собак. / Н.Ю. Наганова // Новые фармакологические средства в ветеринарии : матер. 13-й междунар. межвуз. научно-практ. конф. – Санкт-Петербург, 2001. – С. 126.

126. Назаренко, Г.И. Рана. Повязка. Большой / Г.И. Назаренко, И.Ю. Сугурова, С.П. Глянцев - М., 2002. – 24 с.

127. Никитин, В.Г. Инновационные средства местного лечения ран / В.Г. Никитин // Сахарный диабет. 2007. - №3. – С. 69-73.



128. Никитин, В.Я. Йод и его препараты как антисептики с широким спектром действия / В.Я. Никитин, Н.Х. Кучерук, П.И. Кузьменко, В.В. Винников // Вестник ветеринарии. – 1999. - №12. - С. 3-52.

129. Окалелова, А.И. К вопросу о лечении животных с открытыми механическими повреждениями / А.И. Окалелова, И.А. Родин, Е.В. Кузьминова, А.В. Таросов // Ветеринария Кубани.- 2017. - №3. – С. 12-14.

130. Общая ветеринарная хирургия: Учебник / [А.В. Лебедев, В.А. Лукьяновский, Б.С. Семенов и др.]; Под ред. А.В. Лебедева и др. - М.: Колос, 2000. - 486 с.

131. Окалелова, А.И. Применение препарата «Гентадиовет» при открытом механическом повреждении у коров / А.И. Окалелова, И.А. Родин, Е.В. Кузьминова [и др.] // Ветеринария Кубани. – 2015. - №5. – С.13-15 хирург б 40%

132. Осадчий, И.И. Антимикробные свойства ионного серебра в сочетании с химиопрепаратами / И.И. Осадчий // Новые фармакологические средства в ветеринарии: Материалы XVII Международной межвузовской научно-практической конференции. - СПб., 2005. - С. 31-32.

133. Очиров, В.М. Лекарственные средства минерального происхождения в тибетской медицине и экспериментальная оценка влияния природного цеолита и цеолита, модифицированного ионами неодима, на заживление ран кожи у белых крыс / В.М. Очиров, Т.Е. Александрова, Л.В. Полинцева // Материалы Межд. научной конференции «Возрастная физиология и патология сельскохозяйственных животных», посвященной 90-летию профессора В.Р. Филлипова - Улан-Удэ, 2003. - Ч.1 .-С.72-77.

134. Пальцев, А.И. Энтеросгель, энтеросорбционные технологии в медицине / А.И. Пальцев // Сб.ст.научн.-практич.конф. Новосибирск. – М., 1999. – С. 53-57

135. Панкрушева, Т.А. Разработка многокомпонентных мазей для лечения местных гнойно-воспалительных процессов / Т.А. Панкрушева, Е.В. Кобзарева // Актуальные проблемы медицины и фармации. - Курск, 2001. - С. 264-266.

136. Патент на изобретение «Ранозаживляющий гель с хлоргексидином биглюконатом для лечения животных с повреждениями кожи» / А.М. Лунегов, В.А. Барышев, В.М. Матвеев // Патент № 2 697 255, зарег. в Гос. реестре изобретений РФ 13.08.2019.

137. Перцев, И.М. Многокомпонентные мази на гидрофильной основе / И.М. Перцев, Б.М. Дацеко, В.Г. Гунько // Фармация. – 1990. – С. 223-297.

138. Петров С.В. Общая хирургия: Учебник /Петров С.В. - Москва : ГЭОТАР-Медиа, 2010. - 768 с.

139. Петров С.В. Сравнительная характеристика диоксидина и хлоргексидина при лечении больных с флегмонами / С. В. Петров, В. О. Срабионов, А. Н. Липин и соавторы // 2-ой Международный конгресс, посвященный 70-летию Института хирургии им. А. В. Вишневского. – М., 2014. – С. 293–295.

140. Плахотин, М.В. Открытые механические повреждения (раны)// Общая ветеринарная хирургия / М.В. Плахотин, А.Д. Белов, Б.А. Башкиров, В.А. Лукьяновский. М. : Агропромиздат, 1990. – 592 с.

141. Плохинский Н.А. Биометрия: Учебное пособие для студентов биологических специальностей университетов. - 2-е изд. - Москва: Изд-во Моск. ун-та, 1970. - 367 с.

142. Поздняков, А.В. Первый опыт местного и сочетанного применения препарата энтеросгель при раневой инфекции / А.В. Поздняков [и др.] // Сб. тр. по применению препарата энтеросгель в медицине. - 2-е изд. - М., 2004. - Ч. 3. - С. 57.

143. Попов, Д.А. Диоксидин антимикробная активность и перспективы клинического применения на современном этапе / Д.А. Попов, Н.М. Анучина, А.А. Терентьев [и др.] // Антибиотики и химиотерапия. – 2013. - №3. – С37-42

144. Привольнев, В.В. Местное лечение раневой инфекции: антисептики или антибиотики? /В.В. Привольнев, Н.А. Зубарева, Е.В. Карокулина // Клиническая микробиология и антимикробная химиотерапия. – 2017. –Том 19 №2 . С131-138.

145. Пхакадзе, Т.Я. Применение новых антисептиков и дезинфектантов в хирургии / Т.Я. Пхакадзе, Н.С. Богомоллов // Клиническая микробиология и антимикробная химиотерапия. – 1999. - №1. – С. 28-31.
146. Рабинович, М.И. Общая фармакология : учеб.пособие 2-е изд. / М.И. Рабинович, Г.А. Ноздрин, И.М. Самородова, А.Г. Ноздрин // под общ. ред. М.И. Рабиновича. – СПб. : Лань, 2006. – 272 с.
147. Рабинович, М.И. Особенности комбинированного применения химиотерапевтических средств / М.И. Рабинович // Ветеринария. – 1991. - №7. – С. 15-17.
148. Рабинович, М.И. Фармакоклиническая характеристика энтеросорбента полисорб ВП / М.И. Рабинович, Р.Р. Даминов // Ветеринария. - 2000. - №3. - С.53-56
149. Райц, М.И. Остро гнойные и гнилостные раневые инфекции и длительно незаживающие обширные раны у собак: местное лечение инъекционной формой амоксициллина препаратом Clamoxyl LA / М.И. Райц // XI Московский междунар. конгр.: Материалы.-М.,2003.-С.168-169.
150. Ребенок, Ж.А. Современные тенденции антибиотико терапии / Ж.А. Ребенок // Иммунопатология, аллергология, инфектология. – 2000 - №3 - С125 - 126 .
151. Ревякин, И.В. Бактериальное обсеменение кожных ран у кошек при различных методах лечения / И.В. Ревякин, Л.В. Медведева, А.Б. Каробасова, Н.В. Куклина, В.А. Юррова // Вестник Алтайского государственного аграрного университета. – 2016. -№4(138). – С.167-173.
152. Решетников, Е.А. Иммунобиологические факторы заживления пан / Е.А. Решетников // Диагностика и лечение ранений. (Под ред. Ю.Г. Шапошникова). - М., 1984. -С.109-139.
153. Руденко, А.В. Сорбционное действие энтеросгеля в отношении различных видов микроорганизмов / А.В. Руденко, И.В. Багдасарова, А.П. Брудько // Провизор. - 2005. - № 10. - С. 42-43.

154. Руденко, П.А. Современные подходы к борьбе с гнойно-воспалительными процессами у мелких домашних животных /П.А. Руденко // Российский ветеринарный журнал (Мелкие домашние животные). - №3. – 2016. – С.26-29.
155. Руководство по проведению доклинических исследований лекарственных средств / под ред. А.Н.Миронова.- М.: Гриф и К, 2012. - Ч.1. – 944 с.
156. Руколь, В. М. Технологические основы ветеринарного обслуживания молочных комплексов при массовой хирургической патологии: методические рекомендации утверждены Координационным Советом по животноводству и ветеринарии Северо-Западного регионального центра Россельхозакадемии (протокол №3 от 21.12. 2011). / В. М. Руколь, А. А. Стекольников, Э. И. Веремей. – Санкт-Петербург: ФГОУ ВПО СПбГАВМ, 2012. – 28 с.
157. Савельев, В.С. Эффективность применение перевязочного материала AQUACELAG в лечении инфицированных ран различной этиологии / В.С. Савельев [и др.] // Инфекции в хирургии. - 2007. - Т.5, №3. - С. 59-60
158. Самородова И. М. Ветеринарная фармакология и рецептура. Практикум: учебное пособие для вузов / И. М. Самородова, М. И. Рабинович. - 7-е изд., испр. и доп. - Москва: Издательство Юрайт, 2020. - 266 с.
159. Сапожников А. В. Характеристика изменений гистологической картины тканей при лечении кожно-мышечных ран у собак светодиодным излучением красного диапазона / А. В. Сапожников, В. А. Ермолаев // Современные тенденции развития агропромышленного комплекса. Материалы Международной научно-практической конференции. – Пос. Персиановский, ДонГАУ. – 2006. – Том 3. – С. 46-48.
160. Светухин, А.М. Гнойная хирургия: современное состояние проблемы. - 50 лекций по хирургии / А.М. Светухин, Ю.А. Амирасланов /под ред. В.С. Савельева - М. : Медиа Медика, 2003. - С. 335 – 344.

161. Семенов, Б. С., Стекольников А. А., Высоцкий Д. И. Ветеринарная хирургия, ортопедия и офтальмология / Б. С. Семенов, А. А. Стекольников, Д. И. Высоцкий. – М., 2003
162. Семенов, Б.С. Лечение кожных экспериментальных ран у лошадей с применением тромбоцитарной аутоплазмы / Б.С. Семенов, Т.Ш. Кузнецова, В.А. Гусева // Международный вестник ветеринарии. – 2014. -№3. – С.19-23.
163. Семенов, Б.С. Морфологическое сравнение биоптатов раневой поверхности кожи при лечении ран у лошадей тромбоцитарной аутоплазмой / Б.С. Семенов, В.А. Гусева, Т.Ш. Кузнецова // Вопросы нормативно-правового регулирования в ветеринарии. – 2016. -№1. – С. 110-113.
164. Семенов, Б.С. Применение ферментных препаратов в хирургии / Б.С. Семенов, В.С. Пономарев, В.М. Прошкин // Проблемы хирургической патологии сельскохозяйственных животных: Тез.докл. Всесоюз. науч. конф. - Белая Церковь, 1991.-С. 22-23.
165. Семенов, В.Г. Система профилактики хромоты и терапии болезней копыт у коров / В.Г. Семенов, А.В. Чучулин // Ученые записки Казанской государственной академии ветеринарной медицины им. Н.Э. Баумана. -2016.- Т. 226. № 2. -С. 147-150.
166. Симбирцев, С.А. Социальные аспекты гнойных хирургических заболеваний / С.А. Симбирцев, О.Б. Бегишев, А.В. Коньчев // Хирургия. – 1993. - №2. –С. 53-56.
167. Склянова, Ю.А. Сравнительная характеристика чувствительности тест культур и микрофлоры инфицированной раны *in vitro* к антисептикам производным гуанидина / Ю.А. Склянова, Р.В. Ушаков, В.Т. Изатулин // Бюл. ВСНЦО РАМН – 2006. - №6 (52). – С. 160-162
168. Соколов, В.Д. Фармакокоррекция боли при повреждении /В.Д. Соколов, Н.Н. Фисенков // Международный вестник ветеринарии. – 2014.- № 2. – С. 21-25.

169. Соколов, В.Д. Ветеринарная фармация: учебник / В. Д. Соколов, Н. Л. Андреева, Г. А. Ноздрин, С. Н. Преображенский. 2-е изд., испр. и доп. - Санкт-Петербург: Лань, 2011. - 512 с.

170. Стекольников, А.А. Заболевания конечностей у крупного рогатого скота при интенсивном ведении животноводства, пути профилактики и лечения / А.А. Стекольников // Материалы Международной конференции «Актуальные проблемы ветеринарной хирургии», Ульяновск, 2011. – С. 3-7.

171. Стекольников, А.А. О технологических условиях ветеринарного обслуживания молочных комплексов / А.А. Стекольников, Б.С. Семёнов, Э.И. Веремей // Международный вестник ветеринарии. – 2009. – №4. – С. 8 – 12.

172. Стекольников, А.А. Применение ветасепта при лечении гнойных ран у лошадей // Новые фармакологические средства в ветеринарии/ Материалы VII межгосударственной межвузовской научно-практической конф.- СПб.,1995.- С.18-19.

173. Степанов, В.А. Эффективность композиционного препарата в ветеринарной хирургии /В.А Степанов // Актуальные проблемы ветеринарии в современных условиях: Мат.междунар.науч.-практ.конф.,посвящ.60-летию Краснодар ННВН - Краснодар, 2006 - С .316-317.

174. Столяров, Е.А. Заживление гнойных ран мягких тканей при местном лечении / Е.А. Столяров, В.Д. Иванова, А.В. Колсанов // Хирургия. – 2003. № 9. – С. 28-32.

175. Страдомский, Б.В. 2008. Композиция с высокой осмотической активностью антимикробного, противовоспалительного и регенерационного действия // Патент РФ № 2317082.

176. Тец, В.В. Микроорганизмы и антибиотики. Инфекции кожи, мягких тканей, костей и суставов / В.В. Тец. - СПб.: КJIET-Т, 2006. - 128 с.

177. Тимофеев С.В. Хирургические инфекции / С.В. Тимофеев, Д.А. Девришов, Ю.И. Филипов // М.: Изд-во «Агровет». 2006. – 240 с.

178. Тимофеев, С.В. Лечение собак при ожогах биологически активными соединениями и лазерным излучением / С.В. Тимофеев, Е.В. Жилиякова, В.В. Белогуров // Ветеринария. - 2004. - №2. - С.52-53.

179. Тимофеев, С.В. Открытые повреждения у животных: Лекция / С.В. Тимофеев. – М. : МГАВМиБ им. К.И. Скрябина, 2001 – 25 с.

180. Тихонов, С.Л. Эффективность экстракта крапивы при заживлении послеоперационных ран / С.Л. Тихонов, Н.В. Тихонова, Ф.А. Сунагатуллин // Ветеринария. - 2006. - №1. - С.52-54.

181. Толстых, М. П. Лечение ран антиоксидантами / М. М. Толстых, Б. А. Ахмедов, А. Р. Атаев, Ф. Е. Шин, А. Н. Парфенов. – М. ; Махачкала :Эпоха, 2004. – 170 с

182. Толстых, П.И. Настоящее и будущее энзимотерапии гнойных и ожоговых ран / П.И. Толстых, В.К. Гостищев, А.И. Дадашев [и др.] // Местное лечение ран. Мат. Всесоюз. конф. - 1991. - С.114-115.

183. Томских, Н. Н. Природные сорбенты в лечении гнойных ран / Н. Н. Томских, Н. И. Богомоллов // Бюл. ВСНЦ СО РАМН. – 2007. - № 4 (56), прил. - С. 180.

184. Усов, В.В. Лечение гнойных ран угольными сорбентами /В.В. Усов // Автореф. дис. к. мед. наук. -Владивосток, 1988.- 21 с.

185. Фадеева, Л.Л. Катионовые поверхностно- активные вещества как биоцидная основа современных антисептиков / Л, Л. Фадеева, Э.В. Халецкая, А.Г. Миляновский, Г.А. Жоров // Ветеринария. - 2004. - №5. - С.41-44.

186. Филатов, Н.В. Новые раневые покрытия с антиоксидантной и протеолитической активностью в лечении гнойных ран (экспериментальное исследование): автореф.дис. .канд.мед.наук:14.00.27/ Н.В .Филатов; Гос.науч. центр лазерной медицины МЗРФ.-М.,2004.-22с

187. Филиппова, Н.Г. Применение инфракрасного импульса излучателя при лечении ран у крупного рогатого скота /Н.Г. Филиппова //Мат.международ, науч. конф. / Актуальные вопросы морфологии и хирургии XXI века. - Оренбург, 2001. - С. 127-129.

188. Фирсова, И.В. Эффективность применения серебросодержащего антисептика в отношении некоторых возбудителей одонтогенных гнойно-воспалительных процессов *invitro* / И.В. Фирсова, Д.Е. Суетенков // *Эндодонтия Today*. – 2011. – № 3. – С. 77–80.

189. Фисенков, Н.Н. К вопросу о механизме действия заживляющей антисептической присыпке (ЗАП) // *Международный вестник ветеринарии*. СПб., -2011. №1. – С.37-40.

190. Хмельницкий, О.И. Сосновая смола и мазь «Биопин». Влияние на клеточный состав и гистохимические изменения в ранах / О.И. Хмельницкий, А.С. Симбирцев, В.Г. Конусова и др. // *Бюл. exper. биол.* - 2002.- Т. 133, №6.- С.672- 674.

191. Чекмарева, И.А. Морфофункциональные аспекты регенерации ран при лечении йодсодержащими мазями / И.А Чекмарева., Л.А Блатун., Л.П Терехова. // *Хирургия*. – 2014. – № 1. – С. 54–58.

192. Червинец, В.М Антибактериальная активность наноструктурированного серебряного геля (Оценка терапевтической эффективности при заживлении ран; опыты на белых крысах) / В.М. Червинец, В.М. Бондаренко, Ю.В. Червинец, М.М. Овчинников, А.М. Самоукина, Е.С. Михайлова и др. // *Журн. Микробиологии, эпидемиологии и иммунологии*. – 2011, - №4. – С.88-92.

193. Чеходариди, Ф.Н. Комплексная терапия ран у собак / Ф.Н. Чеходариди, Н.С. Персаева, А.Г. Карлов // «Известия» Горского государственного аграрного университета. – 2015. -. Т.52. – Ч.3. – С. 109-112.

194. Чеходариди, Ф.Н. Лечение гнойно-некротических поражений у коров раствором хлорофиллипта /Ф.Н. Чеходариди, А.А. Константиновский, В.В. Брюшно, С.Э. Калицев // *Вестник ветеринарии*. 2003. -№ 2. –Т.26.-С. 39-44.

195. Шабунин, С.В. Стандартизация и контроль антимикробных композиций на основе нитазола / С.В. Шабунин // *Ветеринария*.- 1999.- № 8.- С.49.



196. Шакалов, К.И. Хирургические болезни сельскохозяйственных животных / К.И. Шакалов, Б.А. Башкиров, Б.С. Семенов, А.В. Лебедев, А.И. Фёдоров, В.А. Лукьяновский. – Л.: Агропромиздат, 1987. -255 с.

197. Шакуров, М.Ш. Адсорбент при лечении гнойно-некротических поражений копыт у крупного рогатого скота. / М.Ш. Шакуров, И.Т. Галимзянов, И.И. Кутлукаев // Международная научно-практическая конференция по проблемам агропромышленного комплекса. КГАВМ. -Казань. - 2003.

198. Шакуров, М.Ш., Галимзянов Н.Г. Новокаиновые блокады у животных /М.Ш. Шакуров, Н.Г. Галимзянов //Казань.-2000.- метод.пособие.-41с.

199. Шаров, И.В. Перспективные антисептические средства / И.В. Шаров // Новые фармакологические средства в ветеринарии: матер. 13-й междунар. межвуз. научно-практ. конф. – Санкт-Петербург. – 2001. – С.130.

200. Шейхет, Я.Н. Ультразвуковая кавитация и лазерная терапия при острых гнойных заболеваниях мягких тканей железистых органов / Я.Н. Шейхет, В.И. Овчинников, В.Д. Платанов и др. // Хирургия. - 1998. - №4. - С.39-41.

201. Шестаков, А.В. Применение серебросодержащих повязок при лечении не осложненных послеоперационных ран собак и кошек / А.В. Шестаков, Л.С. Литвинова, Е.А. Богданов [и др.] // Актуальные вопросы ветеринарной биологии 2013. - №3(19). – С. 78-80.

202. Шикова, Ю.В. Биофармацевтическое обоснование составов и разработка технологии производства мягких лекарственных форм: дис. Шикова Ю.В. д-ра фармацевт.наук - Уфа, 2005. 368с.

203. Шишацкий, СВ. Сравнительная характеристика лечения инфицированных ран у собак с применением импульсного электромагнитного поля низкой частоты и без него / С. В. Шишацкий, Т.А. Дмитриева // Актуальные проблемы ветеринарной медицины и биологии: Мат. междунар. науч. конф., посвящ. 150-летию вет. службы Оренбург.обл. - Оренбург: Оренбургская губерния. - 2003.-С.167-169.

204. Шкарин, В. В. Современные представления о механизмах устойчивости микроорганизмов к дезинфицирующим средствам / В. В. Шкарин,

А. С. Благодирова, О. В. Ковалишова // Эпидемиол. и инфекц. бол. Актуальные вопросы. – 2011. – № 3. – С.48-53.

205. Шоркина, О.И. Лечение инфицированных ран у собак / О.И. Шоркина, А.Н. Валеева // Ученые записки КГАВМ им. Н.Э. Баумана. – 2010. –Т.203.- С. 304-307.

206. Щербаков, Н.П. Йодиол-дегтярный линимент при болезнях копыт / Н.П. Щербаков // Ветеринария. 1991.- № 11.- С.48-49.

207. Щукина, О. Г. К возможности лечения термического ожога кожи препаратом на основе дигидрохлорфениламина в условиях эксперимента / О. Г. Щукина, Г. Г. Юшков, В. В. Бенеманский // Вестник Российской военно-медицинской академии. – 2009. – Ч. 2, № 1 (25). – С. 601.

208. Яковлев, С.В. Принципы лечения бактериальных инфекций у больных пожилого возраста / С.В. Яковлев // Клиническая геронтология. - 1995. - №. 3. - С. 7-12.

209. Banovic F., Bozic F., Lemo N. In vitro comparison of the effectiveness of polihexanide and chlorhexidine against canine isolates of *Staphylococcus pseudintermedius*, *Pseudomonas aeruginosa* and *Malassezia pachydermatis*. *Veterinary Dermatology* 2013; 24 (4): 409-489.

210. Barua, S. Infection-resistant hyperbranched epoxy nanocomposite as a scaffold for skin tissue regeneration (Article) / S. Barua, P. Chattopadhyay, L. Aidew, A.K. Buragohain, N. Karak // *Polymer International*. – 2015. – V. 64, I. 2. – P. 303–311.

211. Bashong W. et al. Activity natural polymers and bio-organic preparation // *SOFW - journal*. - 1999. - Vol. 125. -P. 87-96.

212. Boeris, P.S. Modification of phospholipid composition in *Pseudomonas putida* ATCC 12633 induced by contact with tetradecyltrimethylammonium / P. S. Boeris, C. E. Domenech, G. I. Lucchesi // *J. Appl. Microbiol.* – 2007. – V. 103. – P. 1048–1054.

213. Bond, R. Comparison of two shampoos for treatment of *Malassezia pachydermatis*-associated seborrhoeic dermatitis in Basset Hounds / R. Bond, J.F.Rose, J.W. Ellis, D.H. Lloyd // *J. Small Anim.Pract.* 36. – 1995. – P. 99– 104.
214. Booth, N.H. *Veterinary Pharmacology and Therapeutics* / N.H. Booth, L.E. McDonald L.E. // 6<sup>th</sup> ed. Ames: Iowa State University Press, 1988. – 1227 p.
215. Carr, A. Prospective evaluation of the incidence of wound infection in rattlesnake envenomation in dogs / A. Carr, J Schultz // *J. Vet. Emerg. Crit.Care.* – 2015. - №25(4) – P. 546-551
216. Codd J.E., Deasy P.B. Synergistic antifungal interaction between miconazole nitrate and chlorhexidine acetate. *International Journal of Pharmaceutics* 1998; 173:3-11.
217. Cooper R. A. The sensitivity to honey of gram-positive cocci of clinical significance isolated from wounds / R. A. Cooper, P. C. Molan, K. G. Harding // *J. Appl. Microbiol.* – 2002. – Vol. 93. – P. 857-863.
218. De Boer D.J., Moriello K.A. Inability of two topical treatments to influence the course of experimentally induced dermatophytosis in cats. *J. Am.Vet.Med. Assoc.* 1995; 207:52-57.
219. Denyer, S. P. Mechanisms of action of antibacterial biocides / S. P. Denyer, // *Int. Biodeterior. Biodegrad.* – 1995. V. 36. – P. 227–245.
220. Dixon, A.J. Paraffin ointment or mupirocin ointment did not differ from ointment under moist occlusive dressings on non-contaminated surgical wounds for wound infections / A.J. Dixon, M.P. Dixon, J.B. Dixon // *Br. J.Surg.* - 2006. - Vol.93. - P. 937-943.
221. Dyson M., Lyder C. *Wound management: physical modalities* // *The prevention and treatment of pressure ulcers.* Edinburgh: Mosby. 2001. P 177-193.
222. Egli-Gany D, Brill F, Hintzpeter M. et al. Evaluation of the antiseptic efficacy and local tolerability of a polihexanide-based antiseptic on resident skin flora. *Adv. Skin Wound Care* 2012; 25:404-408.
223. Fugu, S. Hegiey metal adsovpitioly pulveizsed zeolites / S. Fugu // *Zapan Kokai.* -1974. - № 74-76. - P.849

224. Fukuyama, Y. The palliative efficacy of modified Mohs paste for controlling canine and feline molignaut skin wounds / Y. Fukuyama, S. Kawarai, T. Tezuka // *J. Vet. Q.* – 2016. №1. – P. 1-7.
225. Fursteberg H., Schneider B. Erworbener Faktor XII - Mangel und postoperative aseptische Wundheilungsstorungen // *Zbl. Chir.* 1975. Bd. 100. № 13. S. 806-811.
226. Gaskell, E.E. Antimicrobial clay-based materials for wound care / E.E. Gaskell, A.R. Hamilton // *Future Medicinal Chemistry.* – 2014. – V.6, I. – P. 641–655.
227. Gerber, J.S. Antibiotic exposure during first 6 months of life and weight gain during childhood / J.S. Gerber, M. Bryan, R.K. Ross [et al.] // *JAMA.* – 2016. - №315 (12). – P. 258-265.
228. Graziella Biagini, Aldo Bertani, et al Wound management with N-carboxybutyl chitosan // *Biomaterials.* -1991. – №12. – P. 281-285.
229. Gupta R, Sinnett D, Carpenter R: Antibiotic prophylaxis for post-operative wound infection in clean elective breast surgery. *Eur J Surg Oncol* 2000 Jun; 26(4): 363-6.
230. Helfmann, T. Occlusive dressings and wound healing / Helfmann T., Ovington L., Falanga V. // *Clin. Dermatol.*—1994.—Vol. 12, № 4.—P. 121
231. Hillier A., Lloyd D.H., Weese J.S., Blondeau J.M., Boothe D., Breitschwerdt E., Guardabassi L., Papich M.G., Rankin Sh., Turnidge J.D., Sykes J.E. Guidelines for the diagnosis and antimicrobial therapy of canine superficial bacterial folliculitis (Antimicrobial Guidelines Working Group of the International Society for Companion Animal Infectious Diseases) // *Veterinary Dermatology*, 2014, Vol. 25, P. 163-243
232. Holmkvist, K.A. et al. Treatment of Perioral Rhytides // *Arch Dermatol.* - 2000. - № 136. - P. 725-731.
233. Howes, E. The healing of wound as determined by their tensile strength / E. Howes, J. Sooy, S. Harvey // *J.A.M.A.* -1929. - Vol. 92. - P 42-45.
234. Hubner N.O., Matthes R., Koban I. et al. Efficacy of chlorhexidine, polihexanide and tissue-tolerable plasma against *Pseudomonas aeruginosa* biofilms

grown on polystyrene and silicone materials. *Skin Pharmacol. Physiol.* 2010; 23:28-34. 95

235. Hunt T.K., Hopf H., Hussain Z. Physiology of wound healing // *Adv. Skin Wound Care.* – 2000. - №13 (2). – P. 6-11.

236. Iwasaki, T., Yamakita-Yoshida K. Time course of autoantibodies and clinical signs in canine pemphigus foliaceus (Abstract) // *Proceedings of the American Academy of Veterinary Dermatology and American College of Veterinary Dermatology Annual Meeting.* Monterey, CA: American Academy of Veterinary Dermatology, 2003: P. -240.

237. Jackobsson S. A new principle for the cleansing of infected wounds / S. Jackobsson, U. Rothman, G. Arturson et al. // *Scand. J. plast. reconstr Surg* - 1976.-Vol. 10.-P. 64-72.

238. Jana, S. Production to Quality Chiehs / S. Jana // *Poultry Cuida.* -1978.-№15.-P. 1-67

239. Jeffers J.G. Topical therapy for drug-resistant pyoderma in small animals. *Vet. Clin. North Am. Small Anim. Pract.* 2013; 43(1): 41-50.13

240. Kang-Meznarich, J.H. Effekt of incremental area supplementation on ruminal ammoni concentration and bacterial protein formation. J / J.H. Kang- Meznarich, G.A. Broderick // *Anim. Sei.* - 1980. - № 2. - P. 422-431.).

241. Kida D., Pluta J. The effect of the composition of stomatological dressings on Carbopol and methylocelullose base on pharmaceutical availability of metronidazole // *Polim Med.* 2011. V. 41. № 3. P 33-38.

242. Kim J. H. [et al.]. Antimicrobial effects of silver nanoparticles // *Nanomedicine.* 2007. Vol. 3, № 1. P. 95–101.

243. Kong, M. Antimicrobial properties of chitosan and mode of action: astate of the art review / M. Kong, X. G. Chen, K. Xing, H. J. Park // *Int. J. Food. Microbiol.* – 2010. - Vol. 144, N 1. – P. 51-63.

244. Lamert P.M., Morris H.F., Ochi Sh. The influence of 0,12% chlorhexidine digluconate rinses on the incidence of infectious complications and implants success // *J. Oral Maxillofac. Surg.* – 1997. – Vol. 55 №3. – P. 217-223.

245. Lee W.R., Tobias K.M., Bemis D.A. et al. In vitro efficacy of a polyhexamethylene biguanide-impregnated gauze dressing against bacteria found in veterinary patients. *Veterinary Surgery* 2004; 33: 404-411. 17
246. Loeffler A., Cobb M.A., Bond R. Comparison of a chlorhexidine and a benzoyl peroxide shampoo as sole treatment in canine superficial pyoderma. *Vet. Rec.* 2011; 169:249. 20
247. Magre R.S. Altered quantitative expression of immunoglobulin aglotypes in rabbits// *Curr. Trop. Microbiol. Immunol.*-1974/-Vol.63, N 8.-P.131-152.
248. Manau-Navarro C., Guasch-Serra S. Métodos de control de placa bacteriana. In: Cuenca E., Manau C., Serra L.L. *Odontología Preventiva y Comunitaria. Principios Métodos y Aplicaciones*. Barcelona: Masson; 2003:69-88.
249. Mangram A.J. Guideline for Prevention of Surgical Site Infection Infect / A.J. Mangram, T.C. Horan, M.L. Pearson // *Control. Hosp. Epidemiol.* - 1999. -Vol. 20, N 4.- P. 250–278.
250. Milner, S.M: The use of a modified Dakin's solution; (sodium hypochlorite) in the treatment of *Vibrio vulnificus* infection / S.M. Milner, J:P. Hegggers; // *Wilderness Environ Medr*-1999:.-Vol. 10, №1 –P. 10-12:
251. Molan, P.S. Potential of honey in the treatment of wound and burns. // *Am J. Clin. Dermatol.* – 2001. - № 2 (1). – P. 13-19.
252. Moriello K.A., De Boer D.J. Feline dermatophytosis. Recent advances and recommendations for therapy. *Veterinary Clin. North. Am. Small animal practice* 1995; 25: 901 - 921. 22
253. Morita, Y. Induction of mex CD-oprJ operon for a multidrug efflux pump by disinfectants in wild-type *Pseudomonas aeruginosa* PAO1 / Y. Morita, T. Murata, T. Mima, S. Shiota, T. Kuroda, T. Mizushima // *Antimicrob. Chemother.* – 2003. – V. 51. – P. 991–994
254. Mowbray, S. The Antibacterial Activity of Chlorophyll / S. Mowbray // *Br. Med.* – 1957; - V. 1. – N. 5013. – P. 268–270.

255. Mueller R.S., Bergvall K., Bensignor E. et al. A review of topical therapy for skin infections with bacteria and yeast. *Veterinary Dermatology* 2012; 23:330-341.  
24
256. Nogalski, A. Animal related injuries treated at the Department of Trauma and Emergency Medicine, Medical University of Lublin / A. Nogalski, L. Jankiewicz, G. Ćwik et al // *Ann. Agric. Environ. Med.* – 2007. – Vol. 14. – pp. 57 – 61.
257. Orgill, D. P. Negative pressure wound therapy: past, present and future / D. P. Orgill, L. R. Bayer // *Int. Wound J.* – 2013. – Vol. 10, Suppl 1. – P. 15–9
258. Osland A.M., Vestby L.K., Fanuelsen H. et al. Clonal diversity and biofilm-forming ability of methicillin-resistant *Staphylococcus pseudintermedius*. *J. Antimicrob Chemother.* 2012; 67: 841-848.
259. Pant C.P. and Joshi G.P. Alfield study of an airborne toxic effect of Baygon residual spray.-*J. Mosquito News*, 1999, v. 29, N 4, p. 674-677.
260. Peh K., Khan T., Ch'ng H. mechanical, bioadhesive, strength and biological evaluations of chitosan film for wound dressing. // *J. Pharm. Sci.* – 2001. - № 3 (3). P. 303-311.
261. Perrins N., Bond R. Synergistic inhibition of the growth in vitro of *Microsporum canis* by miconazole and chlorhexidine. *Veterinary Dermatology* 2003; 14: 99-102.
262. Raekallio J. Histochemical studies on vital and post-mortem skin wounds. Experimental investigation on medicobegally signification vital reactions an early phase of wound healing / J. Raekallio // *Dissertation. Helsinki*, 1961. -167p..
263. Rath burn Carlisle B. Insecticides for the control of mos-. quitoes and other Diptera.-*J. Mosquito News*, 1999, v. 39, N 1, p. 58-63
264. Rees, R.S., Adamson B.F., Lindblad W.J. Use of a cell-based interactive wound dressing to enhance healing of excisional wound in nude mice. // *Wound Repair Regen.* – 2001. - № 9 (4). – P. 297-304.
265. Riccardo A. A. Chitin and chitosans for the repair of wounded skin, nerve, cartilage and bone // *Carbohydrate Polymers.* 2009. Vol. 76. P. 167–182.

266. Schintler, M. V. Negative pressure therapy : theory and practice / M. V. Schintler // *Diabetes Metab. Res. Rev.* – 2012. – Vol. 28, Suppl. 1. – P. 72–77.
267. Schuenck R.P., Dadalti P., Silva M.G., et al. Oxacillin- and mupirocin-resistant *Staphylococcus aureus*: in vitro activity of silver sulphadiazine and cerium nitrate in hospital strains. *J. Chemotherapy* 2004; 16: 453-458. 31
268. Scott D. W., Miller Jr., W. H & Griffin, C E. *Muller & Kirk's Small Animal Dermatology*, 6th Edit. Saunders, W.B., Philadelphia, 2001.
269. Song C.-Y., Nam E.-H., Park S.-H., Hwang C-Y In vitro efficacy of the essential oil from *Leptospermum scoparium* (manuka) on antimicrobial susceptibility and biofilm formation in *Staphylococcus pseudintermedius* isolates from dogs. *Veterinary Dermatology* 2013; 24 (4): 404-487.
270. Stalheim, O.V *Veterinary conversations with mid-twentieth century leaders / Ole Viking Stalheim, DVM, PhD.* – Ames: Iowa state univ. press, 1996. – XXVI, 302 c.
271. Talan D. A. Bacteriologic analysis of infected dog and cat bites / D. A. Talan, D. M. Citron, F. M. Abrahamian et all // *N. Engl. J. Med.* – 1999. – Vol. 340. – pp. 85 – 92.
272. Tappin S., Murphy K. Masticatory muscle myositis and *Neospora* infection in a 4 month old female Cavalier King Charles Spaniel. University of California, San Diego. 2006.
273. Tornton F.J. et al. Enhanced collagen accumulation following direct transfection of the inducible nitric oxide synthase gene in cutaneous wounds. // *Biochem. Biophys. Res. Commun.* – 2001. – № 246 (3). – P. 654-659.
274. Triller, C. Modern wound dressings / D. Huljev, T. Planinsek Rucigaj // *Acta Med Croatica.* – 2013. - Vol. 67, N 1. - P. 81-87.
275. Wadstrom, T. Pathogenesis of wound infections / T. Wadstrom–Heidelberg: Springer-Verlag, 1995.
276. Werner A., Russel A.D. Mupirocin, fusidic acid and bacitracin: activity, action, and clinical uses of three topical antibiotics. *Veterinary Dermatology* 1999; 10:225-240. 36



277. Westra J., Rondaan C., van Assen S., et al. Vaccination of patients with autoimmune inflammatory rheumatic diseases // *National Review Rheumatology*. 2015; 11(3): 135–145.

278. Zellner P.R., Bugyi S. Povidone-iodine in the treatment of burn patients // *Journal of Hospital Infection*. 1985. Vol. 6. P.139–140.

279. Zhou, L.J. Stimulatory effects of dibutyryl cyclic adenosine monophosphate on cytokine production by keratinocytes and fibroblasts / L.J. Zhou, I. Ono // *Br. J. Dermatol.* - 2000. -Vol.143, №3. - P. 506-512.

## ПРИЛОЖЕНИЯ

Приложение 1

**РОССИЙСКАЯ ФЕДЕРАЦИЯ**



**ПАТЕНТ**  
НА ИЗОБРЕТЕНИЕ  
№ 2697255

**Ранозаживляющий гель с хлоргексидином биглюконатом  
для лечения животных с повреждениями кожи**

Патентообладатель: *Общество с ограниченной ответственностью  
"НИКАВЕТ" (RU)*

Авторы: *Лунегов Александр Михайлович (RU), Барышев Виктор  
Анатольевич (RU), Матвеев Владимир Михайлович (RU)*

Заявка № 2019106843  
Приоритет изобретения 11 марта 2019 г.  
Дата государственной регистрации в  
Государственном реестре изобретений  
Российской Федерации 13 августа 2019 г.  
Срок действия исключительного права  
на изобретение истекает 11 марта 2039 г.

Руководитель Федеральной службы  
по интеллектуальной собственности

 Г.П. Илев



РОССИЙСКАЯ ФЕДЕРАЦИЯ

(19) **RU** (11) **2 697 255** (13) **C1**

(51) МПК  
*A61K 31/155* (2006.01)  
*A61K 36/835* (2006.01)  
*A61P 17/02* (2006.01)

ФЕДЕРАЛЬНАЯ СЛУЖБА  
 ПО ИНТЕЛЛЕКТУАЛЬНОЙ СОБСТВЕННОСТИ

## (12) ОПИСАНИЕ ИЗОБРЕТЕНИЯ К ПАТЕНТУ

(52) СПК  
*A61K 31/155 (2019.05); A61K 36/835 (2019.05); A61P 17/02 (2019.05)*

(21)(22) Заявка: 2019106843, 11.03.2019

(24) Дата начала отчета срока действия патента:  
11.03.2019Дата регистрации:  
13.08.2019Приоритет(ы):  
(22) Дата подачи заявки: 11.03.2019

(45) Опубликовано: 13.08.2019 Бюл. № 23

Адрес для переписки:  
 196066, Санкт-Петербург, Московский пр-кт,  
 224, корп. Б, 2Н, Общество с ограниченной  
 ответственностью "НИКАВЕТ", Лунеговой  
 И.В.

(72) Автор(ы):  
 Лунегов Александр Михайлович (RU),  
 Барышев Виктор Анатольевич (RU),  
 Матвеев Владимир Михайлович (RU)

(73) Патентообладатель(и):  
 Общество с ограниченной ответственностью  
 "НИКАВЕТ" (RU)

(56) Список документов, цитированных в отчете  
 о поиске: Б.С. Суковатых и др. "Оценка  
 экспериментальной и клинической  
 эффективности иммобилизированной формы  
 хлоргексидина в лечении гнойных ран".  
 Вестник хирургии, т.175, N1, 2016, 42-47. В.А.  
 Барышев и др. "Фармакологические свойства  
 нового лекарственного геля с  
 хлоргексидином". Международный вестник  
 ветеринарии, N2, 2018, 18-22. В.А. Барышев и  
 др. (см. прод.)

(54) Ранозаживляющий гель с хлоргексидином биглюконатом для лечения животных с повреждениями  
 кожи

(57) Реферат:

Изобретение относится к ранозаживляющему  
 гелю с хлоргексидином биглюконатом для  
 лечения животных с повреждениями кожи,  
 содержащему в качестве антимикробного  
 средства 20%-ный раствор хлоргексидина  
 биглюконата, в качестве ранозаживляющего и  
 противовоспалительного средства масло алоэ, в  
 качестве формообразующего и сорбционного  
 средства полиметилсилоксана полигидрат и  
 камедь гуаровую при следующем соотношении

компонентов, мас. %: 20%-ный раствор  
 хлоргексидина биглюконата - 20,0,  
 полиметилсилоксана полигидрат - 68,0, масло  
 алоэ - 4,0, глицерин - 4,0, камедь гуаровая - 4,0.  
 Технический результат: ранозаживляющий гель  
 с хлоргексидином биглюконатом обеспечивает  
 противомикробное, ранозаживляющее,  
 противовоспалительное действие при лечении  
 животных с повреждением кожи и мягких тканей.  
 2 табл.

(56) (продолжение):

"Применение геля на основе хлоргексидина при лечении ран у собак". Международный вестник ветеринарии, N3, 2018, 72-76. В.М. Матвеев и др. "Изучение острой и подострой токсичности нового гелевого препарата с хлоргексидином". Актуальные проблемы ветеринарной медицины, Сборник научных трудов, N148, 2017, 42-44. В.М. Матвеев и др. "Изучение антимикробной активности нового гелевого препарата на основе хлоргексидина". Актуальные проблемы ветеринарной медицины, Сборник научных трудов, N149, 2018, 27-29. RU 2644255 C1, 08.02.2018.

RU 2 697 255 C 1

RU 2 697 255 C 1

Ветеринарная клиника ООО «Никавет»  
196066, г. Санкт-Петербург  
Пр. Московский, д. 224, лит. Б, пом. 2Н

«03» июля 2018 г.

### Акт

#### производственных испытаний

Мы, нижеподписавшиеся: генеральный директор ветеринарной клиники ООО «Никавет» Лунегова И.В., ветеринарный врач ветеринарной клиники ООО «Никавет» Кодина Е.Е., аспирант ФГБОУ ВО СПбГАВМ Матвеев В.М. составили настоящий акт о том, что в период с мая по июнь 2018 года был произведен эксперимент по изучению ранозаживляющего действия антисептического геля с 4% хлоргексидином биглюконатом для лечения ран у мелких домашних животных. Было отобрано 2 группы собак разных пород по 10 голов в каждой. В первой группе в качестве лечения применяли гель с 4% хлоргексидином биглюконатом. Препарат наносили на раневую поверхность 1 раз в день. Второй группе собак в качестве ранозаживляющего препарата сравнения для лечения ран использовали левомеколь. Используемое лекарственное средство наносили на раневую поверхность 1 раз в день до клинического выздоровления. При использовании геля с 4% хлоргексидином биглюконатом формирование раневого рубца отмечалось быстрее в среднем на 2-3 суток, чем при использовании мази левомеколь.

Акт составлен в 3 экземплярах.

Генеральный директор  
ветеринарной клиники ООО «Никавет» \_\_\_\_\_

Ветеринарный врач ООО «Никавет» \_\_\_\_\_

Аспирант ФГБОУ ВО СПбГАВМ \_\_\_\_\_



Лунегова И.В.

Кодина Е.Е.

Матвеев В.М.



Ветеринарная клиника «Вега»

«ИП Козлова Наталья Олеговна»

193231, г. Санкт-Петербург

Пр. Большевиков, д. 6, корп. 2, лит. А, пом. 5Н

«29» апреля 2018 г.

### АКТ

#### производственных исследований

Мы, нижеподписавшиеся: главный ветеринарный врач сети ветеринарных клиник «Вега» «ИП Козлова Наталья Олеговна» Иванов М.В., ветеринарный врач ветеринарной клиники «Вега» «ИП Козлова Наталья Олеговна» Моисеева В.И., аспирант ФГБОУ ВО СПбГАВМ Матвеев В.М. составили настоящий акт в том, что в период с марта 2018 года по апрель 2018 года был произведен эксперимент по изучению антисептического геля с 4% Хлоргексидином биглюконатом для лечения ран у мелких домашних животных.

Было отобрано 2 группы собак по 10 голов в каждой. В 1 группе в качестве лечения применяли гель с 4% Хлоргексидином биглюконатом. Препарат наносили на раневую поверхность 1 раз в день. 2 группе собак для лечения использовали «Левомеколь». Используемое лекарственное средство наносили на раневую поверхность 1 раз в день до клинического выздоровления. При использовании геля с 4% Хлоргексидином биглюконатом формирование раневого рубца отмечалось быстрее в среднем на 2 суток, чем при использовании мази «Левомеколь».

Акт составлен в 3 экземплярах.

Главный ветеринарный врач сети ветеринарных клиник

«Вега» «ИП Козлова Наталья Олеговна»

Ветеринарный врач ветеринарной клиники «Вега»

Аспирант ФГБОУ ВО СПбГАВМ



Иванов М.В.

Моисеева В.И.

Матвеев В.М.

СХП «Копорье»  
 Ломоносовского района  
 Ленинградской области  
 «20» июля 2018 г.

### АКТ

#### производственных исследований

Мы, нижеподписавшиеся: исполнительный директор СХП «Копорье» Голубцов А.М., зам. директора по персоналу и идеологии Калинин С.Г., аспирант кафедры фармакологии и токсикологии ФГБОУ ВО СПбГАВМ Матвеев В.М., составили настоящий акт в том, что в период с мая 2018 года по июнь 2018 года, был произведен эксперимент, по изучению ранозаживляющего действия антисептического геля с 4% Хлоргексидином, разработанного на кафедре фармакологии и токсикологии ФГБОУ ВО СПбГАВМ, при пододерматите коров.

Было отобрано 30 голов крупного рогатого скота черно-пестрой голштинизированной породы в СХП «Копорье» Ленинградской области Ломоносовского района. Животных разделили на две группы по 15 голов в каждой. Были созданы идентичные условия кормления и содержания. На пораженные конечности после расчистки и антисептической обработки 1%-ным КМnO<sub>4</sub>, коровам подопытной группы, под повязку наносили 4%-ный гель с хлоргексидином, животным контрольной группы применяли мазь левомеколь. Животных, находящихся в эксперименте, ежедневно подвергали клиническому осмотру. Отмечали характер воспаления, наличие припухлости, болезненности конечностей.

В подопытной группе, где для лечения использовали гель с 4%-ным хлоргексидином, за счет высокой осмотической активности препарата, значительно сокращались сроки фазы гидратации и перехода к фазе дегидратации. В результате полное выздоровление животных в подопытной группе происходило раньше на 5 дней, по сравнению с контрольной группой.

Акт составлен в трех экземплярах.

Исполнительный директор СХП «Копорье»  
 Зам. директора по персоналу и идеологии  
 Аспирант кафедры фармакологии и  
 токсикологии ФГБОУ ВО СПбГАВМ

Голубцов А.М.  
 Калинин С.Г.  
 Матвеев В.М.



Сельско-хозяйственное предприятие «Копорье»  
 ОГРН 1124725002236  
 Ленинградская область, Ломоносовский район

УТВЕРЖДАЮ  
Первый проректор  
(проректор по учебно-  
воспитательной работе)  
ФГБОУ ВО «Санкт-Петербургская  
государственная академия  
ветеринарной медицины»,  
доктор ветеринарных наук,  
доцент Д.А. Померанцев

  
24 февраля 2020 г.



#### СПРАВКА

о внедрении в учебный процесс результатов  
диссертационной работы Матвеева В.М.

Результаты диссертационной работы Матвеева В.М. на тему «Разработка нового антисептического средства на гелевой основе» актуальны и используются в учебном процессе по дисциплине «Ветеринарная фармакология» при изучении раздела программы «Антимикробные и дезинфицирующие средства» на лекциях и практических занятиях со студентами факультета ветеринарной медицины очной, заочной и вечерней форм обучения ФГБОУ ВО «Санкт-Петербургская государственная академия ветеринарной медицины».

Заведующий кафедрой фармакологии  
и токсикологии ФГБОУ ВО  
«Санкт-Петербургская государственная  
академия ветеринарной медицины»,  
доцент, кандидат ветеринарных наук



А.М. Лунегов

УТВЕРЖДАЮ  
Проректор по учебной работе  
ФГБОУ ВО «Новосибирский  
государственный аграрный  
университет»,  
Кандидат технических наук,  
доцент В.Н. Бабин



14 мая 2019 г.

#### СПРАВКА

о внедрении в учебный процесс результатов  
диссертационной работы Матвеева В.М.

Результаты диссертационной работы Матвеева В.М. на тему «Разработка нового антисептического средства на гелевой основе» актуальны и используются в учебном процессе курса ветеринарной фармакологии с токсикологией при изучении раздела программы – антимикробные и дезинфицирующие средства на лекциях и лабораторно-практических занятиях со студентами факультета ветеринарной медицины очной, заочной и очно-заочной формах обучения очного ФГБОУ ВО «Новосибирский государственный аграрный университет».

Заведующий кафедрой фармакологии  
и общей патологии ФГБОУ ВО  
«Новосибирский государственный  
аграрный университет»,  
доктор ветеринарных наук, профессор

Г.А. Ноздрин



УТВЕРЖДАЮ  
Первый проректор, проректор по  
учебно-методической работе  
ФГБОУ ВО «Нижегородская  
государственная  
ветеринарно-зооветеринарная академия»



С.В. Ясников

14 мая 2019 г.

#### СПРАВКА

о внедрении в учебный процесс результатов  
диссертационной работы Матвеева В.М.

Результаты диссертационной работы Матвеева В.М. на тему «Разработка нового антисептического средства на гелевой основе» актуальны и используются в учебном процессе курса ветеринарной фармакологии с токсикологией при изучении раздела программы – антимикробные и дезинфицирующие средства на лекциях и лабораторно-практических занятиях со студентами ветеринарного факультета очной, заочной формах обучения ФГБОУ ВО Нижегородская ГСХА.

Профессор кафедры «Анатомия,  
хирургия и внутренние незаразные  
болезни», доктор биологических наук,  
профессор

В.И. Великанов