

Министерство сельского хозяйства Российской Федерации
ФГБОУ ВО «Санкт-Петербургский государственный университет
ветеринарной медицины»

На правах рукописи

Маслова Екатерина Сергеевна

**СРАВНИТЕЛЬНАЯ МОРФОЛОГИЯ ОРГАНОВ ДЫХАНИЯ СВИНЕЙ
МЯСНЫХ ПОРОД НА РАННИХ ЭТАПАХ ПОСТНАТАЛЬНОГО
ОНТОГЕНЕЗА**

06.02.01- диагностика болезней и терапия животных, патология,
онкология и морфология животных

Диссертация
на соискание ученой степени
кандидата ветеринарных наук

научный руководитель -
доктор ветеринарных наук
доцент М.В. Щипакин

Санкт-Петербург – 2021

Оглавление

ВВЕДЕНИЕ	3
1. ОСНОВНАЯ ЧАСТЬ.....	9
1.1. Обзор литературы.....	9
1.1.1 Происхождение, биологические и породные особенности свиней мясных пород.....	9
1.1.2 Анатомо-топографические особенности органов дыхания млекопитающих на этапах постнатального онтогенеза	19
1.1.3 Васкуляризация органов дыхания млекопитающих.....	35
1.1.4 Гистогенез органов дыхания млекопитающих	46
2. СОБСТВЕННЫЕ ИССЛЕДОВАНИЯ	55
2.1 Материал и методы исследования.....	55
2.2 Результаты собственных исследований	62
2.2.1 Морфология носа, носовой полости, трахеи, легких свиней мясных пород на ранних этапах постнатального онтогенеза	62
2.2.2 Закономерности артериального русла органов дыхания свиней мясных пород на ранних этапах постнатального онтогенеза	103
2.2.3 Закономерности синтопии звеньев гемомикроциркуляторного русла легких свиней мясных пород на ранних этапах постнатального онтогенеза	114
3. ОБСУЖДЕНИЕ ПОЛУЧЕННЫХ РЕЗУЛЬТАТОВ	117
4. ЗАКЛЮЧЕНИЕ	138
ПРАКТИЧЕСКИЕ ПРЕДЛОЖЕНИЯ.....	140
РЕКОМЕНДАЦИИ И ПЕРСПЕКТИВЫ ДАЛЬНЕЙШЕЙ РАЗРАБОТКИ ТЕМЫ	140
5. СПИСОК ЛИТЕРАТУРЫ	141

ВВЕДЕНИЕ

Актуальность темы. Одной из актуальных задач ветеринарной медицины является изучение морфофизиологических особенностей систем организма животных, в частности дыхательной. Так, без корма, животное способно прожить до месяца, без воды пять-семь дней, а без кислорода – всего несколько минут. Газообмен осуществляется за счет дыхательной системы, включающей в себя систему верхних и нижних дыхательных путей. Морфология систем органов сельскохозяйственных животных, в том числе дыхательной системы описана довольно полно многими отечественными и зарубежными авторами (Вовченко, Е. И., 1980; Бикчентаев, Э. М., 1983; Anderson, D. W., 1994; Weir, E. K., 1995; Мишина, О. С., 1999; Минченко, В. Н., 2000, 2018; Симонов, Ю. И., 2002; Бриман, Л. Б., 2003; Klaus - Dieter Budras, Robert Habel, 2003; Панфилов, А. Б., 2007; Зеленецкий, Н. В., 2010; Гирфанов, А. И., 2010; Васильев, О. А., 2013; Лемещенко, В. В., Кузина, Н. С., 2014; 2017; Фоменко Л. В., 2017; Крячко, О. В., 2017). Однако большинство литературных источников не указывают на породные особенности строения тех или иных систем, особенно у животных, адаптированных к климатическим условиям России. Морфологические особенности и функциональное состояние органов дыхания оказывают большое влияние на жизнедеятельность всех важнейших систем организма, что необходимо учитывать как при проведении диагностических и профилактических мероприятий по предупреждению заболеваний животных, так и при оказании им лечебной помощи. Кроме того, знания породных особенностей дыхательной системы сельскохозяйственных животных помогут разобраться в вопросах ветеринарно-санитарной и судебной экспертизы продуктов их убоя. Несмотря на профилактические мероприятия на свиноводческих комплексах в последние годы отмечают увеличение числа заболеваний органов дыхания. Безусловно, эффективное лечение и профилактика данных патологий невозможны без знания породных особенностей анатомии и гистологии.

Степень разработанности темы. Недостаточно изучены вопросы, связанные с морфофункциональными особенностями строения органов дыхания на этапах постнатального онтогенеза. Остаются открытыми вопросы, связанные с закономерностями структуры звеньев гемомикроциркуляторного русла органов дыхания свиней мясных пород. Имеется немногочисленный материал по породным и возрастным особенностям строения и васкуляризации органов дыхания свиней, отрывочны сведения о кровоснабжении легких данных животных. До настоящего времени не раскрыты видовые особенности строения бронхиального и альвеолярного дерева у различных пород свиней. Все вышесказанное требует детального изучения, так как именно эти данные важны для врачебной практики при лечении и диагностики заболеваний дыхательной системы, и понимания потенциальных возможностей организма свиней с целью увеличения их продуктивности.

Цель и задачи исследований. Основная цель – раскрыть закономерности роста, развития и формирования структурных компонентов носа, носовой полости, трахеи и легких на разных этапах постнатального онтогенеза, а также уточнить закономерности распределения топографии сосудов и звеньев гемомикроциркуляторного русла дыхательной системы у свиней мясных пород.

Для достижения поставленной цели, перед нами стояли следующие задачи:

- изучить макро- микроморфологические показатели структурных компонентов носа, носовой полости, трахеи, легких у свиней мясных пород в сравнительном аспекте;
- определить закономерности интра- и экстрамуральной васкуляризации органов дыхания у изучаемых пород свиней;
- провести анализ хода и ветвления магистральных сосудов легких у исследованных пород свиней на этапах постнатального онтогенеза и дать им морфометрическую характеристику.

Научная новизна и ценность полученных результатов заключается в том, что впервые с использованием классических и современных морфологических методов исследования получен ряд уникальных закономерностей: установлены

закономерности возрастной морфодинамики развития органов дыхания, установлены основные и дополнительные источники васкуляризации и закономерности оттока венозной крови от бронхов и легких, изучена структура звеньев гемомикроциркуляторного русла у изучаемых пород свиней.

Теоретическая и практическая значимость работы. Полученные данные о пространственной организации и синтопии кровеносных сосудов и звеньев гемомикроциркуляторного русла органов дыхания у свиней мясных пород в различные периоды новорожденности значительно обогащают и дополняют сведения по породной, возрастной и сравнительной морфологии у представителей всеядных. Они важны для терапевтической и хирургической практики, выявлении причин нарушения функционирования дыхательной системы и организации мероприятий по профилактике ее болезней, так же они являются базовыми при: изучении сравнительной, породной и возрастной морфофизиологии и патоморфологии органов дыхания животных, чтении лекций, проведении лабораторных практикумов, написании учебников, учебных пособий и справочных руководств по морфологии.

Методология и методы исследований. Для изучения особенностей строения органов дыхания осуществлен комплекс мероприятий, включающий в себя различные методы исследования: макро-микроморфология, вазорентгенография, магнитно-резонансные исследования, компьютерная томография, тонкое анатомическое препарирование под контролем стереоскопического микроскопа МБС-10; изготовление коррозионных препаратов с использованием безусадочных пластических масс акрилового ряда; просветленных препаратов по методике В. Н. Горчакова (1997) в модификации Н. В. Зеленецкого, М. В. Щипакина (2012) с инъектированием сосудов черной сажей на скипидаре живичном с добавлением эфира.

Основные положения, выносимые на защиту:

1. Закономерности строения, верхних и нижних дыхательных путей свиней мясных пород в возрастном аспекте;

2. Гистологические закономерности возрастных изменений легких у свиней мясных пород;

3. Особенности синтопии экстра- и интрамуральной васкуляризации кровеносных сосудов и звеньев гемомикроциркуляторного русла органов дыхания у свиней мясных пород.

Внедрение результатов исследований.

Полученные уникальные данные по онтогенезу органов дыхания у свиней мясных пород в сравнительном аспекте используются в научно-исследовательской работе и учебном процессе ряда вузов России: на кафедре нормальной и патологической морфологии и физиологии животных ФГБОУ ВО «Брянский государственный аграрный университет», кафедре анатомии и физиологии ФГБОУ ВО «Государственный аграрный университет Северного Зауралья», на кафедре паразитологии и ветсанэкспертизы, анатомии и патанатомии им. профессора С. Н. Никольского ФГБОУ ВО «Ставропольский государственный аграрный университет», кафедре морфологии, патологии животных и биологии ФГБОУ ВО «Саратовский государственный аграрный университет им. Н. И. Вавилова», кафедре анатомии и физиологии животных Академии биоресурсов и природопользования ФГАОУ ВО «Крымский федеральный университет имени В. И. Вернадского», кафедре анатомии, гистологии и физиологии ФГБОУ ВО «Дагестанский государственный аграрный университет им. М. М. Джамбулатова», кафедре морфологии, микробиологии, фармакологии и ветеринарно-санитарной экспертизы ФГБОУ ВО «Вятская государственная сельскохозяйственная академия».

Степень достоверности и апробация результатов: научные изыскания проведены на сертифицированном оборудовании и достаточном по численности кадаверном материале согласно утвержденному плану исследований. Морфометрические данные обработаны методом вариационной статистики с расчетом коэффициента достоверности Стьюдента.

Материалы диссертации доложены на конференциях, где получили признание и одобрение ведущих морфологов Российской Федерации: материалы

Научной международной конференции профессорско-преподавательского состава, научных сотрудников, аспирантов ФГБОУ ВО «Санкт-Петербургская государственная академия ветеринарной медицины» (г. Санкт-Петербург, 2016); материалы Всероссийской научно-практической конференции, посвященной 50-летию СХПК имени Мичурина Вавожского района Удмурдской Республики: «Эффективность адаптивных технологий в сельском хозяйстве» (Ижевск, 2016); материалы 102 Международной научно-практической конференции студентов и аспирантов «Молодежь – науке и практике АПК» (Витебск, 2017); материалы Международной научно-практической конференции молодых ученых «Молодые ученые – науке и практике АПК» (Витебск, 2018); материалы Международной научно-практической конференции «Инновационные достижения науки и техники АПК» (Самара, 2018); материалы Национальной научно-практической конференции с международным участием «Актуальные проблемы ветеринарной морфологии и высшего зооветеринарного образования», посвященной 100-летию со дня рождения выдающегося ученого-морфолога, профессора Ирины Владимировны Хрусталёвой (Москва, 2019).

Публикация результатов исследований. По теме диссертации опубликовано девять работ: в сборниках материалов всероссийских и международных конференций, центральных журналах и отдельных изданиях. Из них в рецензируемых научных изданиях, рекомендованных ВАК Министерства науки и высшего образования РФ для опубликования основных результатов диссертации на соискание ученой степени доктора и кандидата наук – три работы (Вопросы нормативно-правового регулирования в ветеринарии, Международный вестник ветеринарии); в региональной печати – шесть.

Личный вклад. Диссертация является результатом исследования автора в период с 2015-2020 гг. Соискателем самостоятельно поставлена цель и определены задачи исследований, составлен план проведенных исследований по морфологии и васкуляризации органов дыхания свиней мясных пород на этапах постнатального онтогенеза, проведен анализ и обобщение полученных результатов, написаны статьи, составлены презентации и написан текст к

выступлениям на конференциях. В статьях, опубликованных совместно с Щипакиным М.В., основная часть работы выполнена диссертантом.

Соавтор не возражает в использовании данных результатов. Личный вклад составляет 90%.

Объем и структура диссертации. Диссертация изложена на 161 странице компьютерного текста. Состоит из обзора литературы, материалов и методов исследования, результатов собственных исследований и обсуждения, заключения, рекомендаций по практическому использованию научных выводов и дальнейшей разработки темы исследования, списка литературы, включающего 199 источников, в том числе 173 отечественных и 26 иностранных авторов.

Диссертация содержит пять таблиц, 47 микро- и макрофотографий.

1. ОСНОВНАЯ ЧАСТЬ

1.1. Обзор литературы

1.1.1 Происхождение, биологические и породные особенности свиней мясных пород

Свинина – важнейший продукт питания, из неё производят бесконечное количество различных блюд таких как: копчености (окорока, корейки, рульки, грудинки, рулеты), колбасы и сосиски. В повседневной жизни из свинины можно приготовить около двухсот первых и вторых блюд, холодных закусок и многое другое. Кроме продуктов питания, продукция свиноводства является источниками сырья (шкура, кровь, щетина, эндокринное сырье) для различных отраслей промышленности.

Свиноводство – высокодоходная отрасль. Ее прибыльность определяется рядом важных биологических особенностей разводимых животных. В первую очередь, свиньи характеризуются многоплодием. При правильном кормлении и содержании от одной матки получают 10-12 поросят за один опорос. Короткий период супоросности, длительность которого 114-116 суток, позволяет получать пять опоросов за два года. Свиньи обладают высокой биологической и хозяйственной скороспелостью. Свиноматка может опороситься в возрасте 12-13 месяцев, если ее осеменить в восемь-девять месяцев. Молодняк на откорме достигает живой массы в 100 кг в возрасте пять-шесть месяцев. При этом прирост в среднем за период откорма составляет 600-800 г в сутки. При хороших условиях кормления и содержания свиньи могут достигнуть указанной выше массы в возрасте 4,5-5,0 месяцев. По интенсивности роста со свиньями не могут сравниться никакие другие сельскохозяйственные животные. Так, живая масса свиней от момента рождения до окончания роста увеличивается в 200 раз и более, а у крупного рогатого скота лишь в 10-14 раз (Добшинский, А. В., 2007)

По расходу корма на 1 кг прироста свиньи уступают только цыплятам-бройлерам. Молодняк на откорме затрачивает на 1 кг прироста четыре-пять кормовых единиц, в то время как овцы затрачивают шесть-десять, а крупный рогатый скот – восемь-десять кормовых единиц. Убойный выход у откормленных

свиней составляет 75-85%, у крупного рогатого скота – 50-60%, овец – 44-52%. Свирина содержит меньше воды (60-62%), чем говядина и баранина (72-75%), она отличается высокой калорийностью. В 1 кг свиного мяса среднего качества содержится около 2500 калорий, тогда как в одном кг говядины – 1500-1000, а баранины – 1400-1500. Одним из важнейших качеств свиней является их всеядность и хорошая приспособляемость к различным природно-хозяйственным условиям. Свиньи хорошо поедают разнообразные концентрированные и сочные корма, отходы кухонь и столовых, пищевые остатки. Таким образом, свиноводство является одной из самых важных и распространенных в России отраслей животноводства. Одними из наиболее распространённых и адаптированных пород свиней, разводимых в России, является йоркширская порода, и порода ландрас (Белоусов, Н., 2016).

По данным О. В. Ивановой, Л. В. Ефимовой, Ю. Н. Беловой (2014), породу свиней ландрас вывели в начале 20-го века, в Дании, путем гибридизации датской свиньи с английской крупной белой в условиях полноценного кормления и насыщения рациона белком животного происхождения. Ландрас – первая специализированная порода свиней беконного типа. При её выведении проводился длительный отбор и подбор помесей по скороспелости, мясным качествам и оплате корма продукцией. Выбор в качестве генотипа для ландраса крупной белой свиньи не случаен, так как последняя обладает превосходными экстерьерными и продуктивными качествами. К сожалению, животные чистокровной породы ландрас имеют серьезные недостатки. Это слабые баки, вихляние задом, связанное со слабостью тазовых конечностей. Чтобы усовершенствовать и получить более крепкие экземпляры, селекционеры разных стран скрещивают мясную породу свиней ландрас с другими, местными породами свиней. По крепости и жизнестойкости, стрессоустойчивости, а также мясным показателям, двух и трех породные ландрасы превосходят своих чистопородных сородичей по многим показателям. Свиньи породы ландрас типично беконного типа, с высоким содержанием в туше постного мяса и тонким слоем подкожного жира. При почти одинаковых репродуктивных качествах со свиньями крупной

белой породы и некоторых других пород от ландраса при откорме до 100 кг получают туши с большим (на 2-5%) содержанием постного мяса и несколько меньшей толщиной подкожного жира. У животных этой породы крепкое телосложение и хорошие мясные формы. Корпус имеет удлиненную торпедообразную форму, окорок свињи плотный и широкий. Небольшая голова переходит в мясистую толстую шею. Спина прямая, грудная клетка узкая. Шкура у свиней тонкая с розоватым оттенком. Туловище покрыто мягкой редкой щетиной белого цвета. Конечности средней длины. Характерной особенностью для данной породы являются большие длинные уши, нависающие над глазами. Поросята также отличаются очертаниями, типичными для представителей беконной категории. Данные свињи крупно-породные. Кабаны вырастают до 2-х метров в длину, обхват груди у них составляет более 1,5 метра. У свиноматок длина туловища меньше – до 1,6 метра, а обхват груди – до 1,5 метров.

Содержание ландрасов выгодно, отмечают в своих работах В. И. Комлацкий, Л. Ф. Величко, В. А. Величко, Я. В. Безуглая (2010); Г. В. Комлацкий, Р. В. Элизбаров (2014), так как свињи данной породы накапливают мало жира. Еще одно их достоинство – ускоренный синтез белка, что содействует быстрому росту молодняка. Так, масса поросят к двум месяцам достигает 17-21 кг. В период роста молодняк способен набирать за сутки 700-750 грамм. К 189 дням, по результатам контрольного взвешивания, живая масса может составить 100 кг. Среднестатистический вес зрелых кабанов – 280-300 кг, живая масса свиноматок – 200-220 кг. Самки этой породы необычайно плодовиты. За один опорос свиноматка может родить более 10-12 поросят. Опоросившаяся свињья обладает хорошо развитым материнским инстинктом и отличается высокой молочностью. Характеристика свиней породы ландрас позволяет считать ее одной из лучших в категории беконных свиней. По содержанию мяса и меньшей толщине сала они на 2-5% превосходят другие породы. Высокие продуктивные показатели возможны только при хорошем содержании. Чтобы поросята породы ландрас быстро росли и набирали вес, а свиноматки давали большой приплод, нужно обеспечить им сухое теплое помещение и правильный рацион. Только так можно

получить от свиноматок полную отдачу. В особом режиме питания и тщательном уходе нуждаются ремонтный молодняк и свиноматки после опороса. Небрежное отношение к кормлению свиней и поросят недопустимо, так как свиньи этой породы капризны и более «придирчивы» к качеству кормов, чем их прародительницы – белые крупные свиньи.

Как утверждает Н. В. Чалов (2011), обязательным для ландраса является наличие зерновых и зеленых кормов. Разнообразие в рацион вносят овощи, которые нужно скармливать животным в большом количестве. В питание должны входить комбикорма, силос, рыбная и костная мука. Хорошие результаты приносит добавление в еду продуктов молочного происхождения (сыворотки, обезжиренного молока).

По сообщениям А. А. Заболотной (2013), Н. В. Соколова, А. А. Свистунова, Е. А. Аганина (2014), порода ландрас используется селекционерами для промышленного скрещивания с другими помесными матками и улучшения продуктивных качеств последних. При обеспечении надлежащих условий, провести случку и принять роды возможно также и в домашнем хозяйстве. Как только свинья ландрас начинает проявлять готовность к спариванию, следует провести случку. Половая охота у свиноматок длится около 2-х суток. За это время хряк-осеменитель должен покрыть ее два раза. Первый – через 12 часов после начала половой охоты, второй – через 12 часов после первого контакта.

По утверждениям Соколова Н. В., Карманова Д. А. (2012), Джунельбаева Е. Т., Дуниной В. А., Куренкова Н. С. (2014) итоги контрольного откорма доказали, что свиньи породы ландрас по показателям мясистой и энергии роста полностью удовлетворяют всем требованиям класса «элита». Средний возраст фиксирования живой массы в 100 кг примерно 171-180 дней, среднесуточный прирост живой массы – 770-845 г, расходы пищи на 1 кг прироста 3,45-3,67 кормовых единиц, длина туловища – 96,5-98,8 см, толщина шпика над 6 грудными позвонком – 25,2-27,5 мм, масса окорока – 10,8-11,5 кг. При этом подвинки украинского заводского типа достигают веса в 100 кг быстрее более

чем на 15 дней (8,0%) по сравнению с требованиями класса элита и на 13,9 дней (7,4%) по сравнению со средним мировым показателем по породе ландрас.

Показателем успешной случки является спокойное поведение свиноматки, без каких-либо признаков половой охоты в последующие 18-20 дней. В случае неудачи случку можно повторить с другим осеменителем так как возможно, у первого хряка было недостаточно хорошее качество спермы. На 114 день после случки рождаются поросята. Важно не пропустить этот день, так как у крупнопородных свиней опорос может проходить с осложнениями и нужно вовремя помочь свиноматке (Гришина, Л. П., 2004).

Молочные поросята породы ландрас растут, находясь в одном загоне со свиноматкой, однако их месторасположение стоит отгородить и выпускать к свиные каждые 2-3 часа, чтобы покормиться. Если малышей не отделить, свиноматка, в силу своих крупных размеров, может задавить молодняк. Кроме того, свиньи этой породы плохо переносят стресс, становятся агрессивны и могут поедать свое потомство (Самойлов, В. С., 2004).

В России выращиванием и продажей мяса этой породы свиней занимаются многие регионы, пишет в своих трудах Солозобова, Т. Б. (2014). Свиноводческие комплексы находятся в Ленинградской, Калужской, Новгородской, Саратовской, Московской и других областях. Объявления о продаже поросят часто выкладывают частные фермеры. Достаточно выбрать ближайший адрес свинофермы, проверить, по отзывам в интернете надежность той или иной фирмы и заказать доставку поросят или мяса на дом. Основной упор при использовании свиней породы ландрас в ближайшем будущем будет сделан на межпородное скрещивание боровов этой породы со свиноматками отечественных породных групп, и, конечно же, использование этой породы при гибридизации и выведении новых пород свиней утверждает автор.

По данным И. М. Дунина, Е. Н. Суслиной, С. А. Козырёва, Л. А. Семендеевой, С. В. Павловой, Н. В. Башмаковой (2013, 2014, 2015) свиньи породы дюрок мясного направления, довольно большие животные красной масти, массивного, сильного телосложения, с отлично выраженным экстерьером. Самые

первые представители, которые стали основой для создания породы были завезены в Америку путешественниками и эмигрантами. К их стопроцентным первым предкам относят гвинейские особи из Африки. Это массивные большие свиньи с густой красной щетиной. Они были скрещены со свиньями из Португалии и Испании. Несколько позднее в США попали беркширы. Их характеризовала красная либо же оранжевая масть. Они также принимали участие в выведении породы дюрок. После многочисленного опыта, ошибок, разнообразных скрещиваний на свет появились свиньи с нужными на то время физическими качествами. Именно с ними и продолжалась дальнейшая работа, а именно, селекционеры улучшали и закрепляли их генетические свойства. Селекция велась одновременно в нескольких штатах страны: Нью-Йорке и Джерси. В первом, полученных представителей называли породой дюрок, а во втором – джерси. По началу они разводились отдельно друг от друга и значительно отличались. Джерси были большими, не скороспелыми, с грубым костяком. Им был присущ несильно виднеющийся гребень вдоль хребта, а также голова среднего размера и большие уши, нависающие на глаза. Дюрок были намного меньше, зато отличались скороспелостью, нетолстым костяком, отличными мясными качествами, но на откорм уходило много материальных средств. Через некоторое время данных особей скрестили друг с другом и на свет появилась порода, которую мы знаем сейчас как – усовершенствованная порода дюрок. По размерам свиньи стали немного меньше джерси, но сохранилась скороспелость и легкий костяк. 1883 год – год официальной регистрации породы. На сегодняшний день дюрок представляет собой скороспелую породу свиней, благодаря которой за относительно небольшой период времени, получается, вырастить взрослую особь до 140 килограммов живого веса.

По сообщениям Е. Н. Суслиной А. Ю. Бельтюковой (2012), А. Г. Максимова (2014), А. А. Новикова, С. А. Козырева (2014), И. М. Дунина, С. В. Павлова (2015), свиньи породы дюрок отличаются от других пород относительно низкой плодовитостью. Численность поросят за опорос не превышает 10, крайне редко 11. Обычно эта цифра значительно ниже и воспроизводимость поколений

довольно низкая. За сутки на хорошем корме и особенно белковом питании одна особь способна набирать до одного килограмма. Но если корм будет некачественный и недостаточно питательный, показатель набора веса будет значительно меньше. В среднем вес у самцов достигает 350 кг, самки весят чуть поменьше – 250–280 кг. Дюроки довольно крепкой конституцией с довольно большими размерами туловища. Хотя тело у них не длинное, но все же очень глубокое и широкое, что свидетельствует о хорошо развитой мышечной ткани и мясных качествах представителей породы. По длине туловища довольно трудно отличить хряка от свиноматки, поскольку они практически идентичны. У хряка оно составляет 180-185 см, а у свиноматок – 175-185 см. Особенно ярко отличают породу дюрок их уши. Они имеют довольно крупные размеры, свисают немного в стороны и вперед. Голова средних размеров, хорошо обрастает мышцами, «рыло» как будто выходит вперед под углом ко лбу. Касательно окраса этих свиней относят к красным породам.

По данным Л. Ф. Величко, С. В. Костенко (2012), вследствие многократных скрещиваний, смешиваний и племенных отборов сегодня можно встретить дюроков и в золотистом окрасе с темными пятнами, а также в темно-красном варианте масти. Производительность породы дюрок довольно высокая, с чем и связана ее популярность. Во-первых, порода дюрок очень скороспелая. Во-вторых, она имеет рекордные показатели среднесуточного привеса – от 750 до 950 г. Таким образом, уже к возрасту в полгода поросята без проблем достигают веса в 100 кг, что обычно характерно сальным и мясосальным породам. При этом, на 1 кг прироста затрачивается всего 3,7 кормовых единицы. Во взрослом возрасте масса хряка достигает примерно 330 – 370 кг. Свиноматка весит намного меньше – всего 240 – 320 кг. Когда свиней породы дюрок пускают на убой, убойный выход в среднем составляет около 80%, а количество чистого мяса – от 58% до 70%. При этом, толщина шпика составляет всего 17-18 мм. Однако само мясо имеет достаточно много межмышечного жира, количество которого в соотношении к его количеству составляет 3,93%. Благодаря этому мясо достаточно калорийно, однако обладает хорошей сочностью и необычными

вкусовыми качествами. Подобная структура мяса встречается редко и высоко ценится. К примеру, говядина с наличием подобных жировых прослоек, и которую из-за этого называют мраморной, считается элитным мясом. Важно наполнять рацион свиней породы дюрок костной и рыбной мукой, а также различными отходами, получаемыми в результате мясного и рыбного производства. Немаловажную роль играют богатые на протеин молочные продукты. Из корнеплодов большую ценность для откорма дюроков имеет сахарная и кормовая свекла. Показатель молочности свиноматок дюрок составляет примерно 41 кг, а масса гнезда в двухмесячном возрасте достигает 141 кг. Средний процент выживаемости поросят составляет 92–93%. Для того, чтобы его повысить, в период вынашивания поросят свиноматку важно кормить довольно обильно и качественно. Также, она должна часто и много гулять.

По сообщениям А. С. Филатова, В. В. Шкаленко, И. Ю. Кукушкина, Ф. В. Ружейникова (2011), породы дюрок являются самыми выносливыми домашними животными. Они могут содержаться как в специально оборудованных свинарниках, так и на круглосуточном выгуле.

Им практически не страшны никакие перепады температур, они могут без проблем приспособиться и к жаркому климату, и к холодам. По этой причине данная порода считается особенно перспективной для разведения по всей территории России. В летний период времени можно вообще не тратить на корма для данных свиней. Они необычно хорошо приспосабливаются к выпасу. Зеленые корма довольно питательны для свиней мясного направления, поэтому животные чувствуют себя на пастбищах просто превосходно. Еще один плюс – при хорошей погоде дюроков можно даже на ночь не загонять в свинарник, при условии, если в загоне есть специально построенные навесы для защиты от дождей и ветра.

Г. В. Максимов, А. Г. Максимов, Н. В. Ленкова (2014), утверждают, что самым главным преимуществом породы дюрок перед всеми другими свиньями являются их мясные качества. Причем, речь идет не, только о большом весе получаемой в результате убоя, но и о качестве мяса. Благодаря низкой

способности свиней породы дюрок накапливать жировую ткань, их мясо отличается диетическими свойствами и особенными вкусовыми качествами. Также качество мяса свиней данной породы остается неизменным и при различных способах их кормления, а также при скрещивании их с представителями других пород (Горлов, И. Ф., Водяников, В. И., Сивко, А. И., 2005; Татулов, Ю. В., Коломиец, Н. Н., Гришкас, С. А., 2008).

По мнению Н. О. Черного (1993) большинство авторов сходится во мнении, что, несмотря на то, что дюроки довольно просты в уходе, они требуют особенного внимания к кормам. Дело в том, что их организм очень сильно нуждается в белках, поэтому и предлагаемая им еда должна быть соответствующей.

Таким образом, вырастить полноценное и здоровое животное с характерными мясными характеристиками вряд ли получится исключительно на пищевых отходах. Хотя в целом можно попросту покупать специальные протеиновые добавки, что не всегда получается дешево.

Из самых распространенных заболеваний, которым обычно страдают свиньи породы дюрок, стоит назвать атрофический ринит.

По сути это насморк, который в основном проявляется как аллергическая реакция на различные рода изменения погоды. Бороться с этим трудно, однако можно постараться исключить дополнительные аллергены, которые будут раздражать слизистую оболочку носа, такие как: зерновые мелкого помола, мука, сено, пыль (Ухтверов, М. П., Заспа, Л. Ф., Жеремикина, С. Л., 2014).

Однако, по мнению Е. Н. Суслиной, А. А. Новиковой (2015), несмотря на очевидные преимущества обеих пород, наибольшее предпочтение все же отводится породе ландрас. Это находит отражение в таблицах 1 и 2.

Таблица 1 – поголовье свиней породы ландрас в округах РФ во всех категориях хозяйств (2013 г.)

Округ	Пробонитировано всего, гол.	В том числе				% всего по РФ
		хряков ОС и ПР	свиноматок ОС и ПР	ремонтных хрячков	ремонтных свинок	
Центральных ФО	17092	320	10763	250	5759	40,08
Северо – Западный ФО	2039	17	1638	20	364	4,78
Южный ФО	1409	58	1120	37	194	3,30
Приволжский ФО	4887	278	3074	168	1367	11,45
Уральский ФО	13533	79	7004	150	6300	31,75
Сибирский ФО	3646	249	1877	132	1388	8,55
Дальневосточный ФО	41	41	-	-	-	0,09
Всего по РФ	42647	1042	25476	757	15372	100,0

Таблица 2 – поголовье свиней породы дюрок в округах РФ во всех категориях хозяйств (2013 г.)

Округ	Пробонитировано всего, гол.	В том числе				% всего по РФ
		хряков ОС и ПР	свиноматок ОС и ПР	ремонтных хрячков	ремонтных свинок	
Центральных ФО	4057	176	2622	202	1057	42,75
Северо – Западный ФО	17	17	-	-	-	0,18
Южный ФО	381	31	252	18	80	4,01
Приволжский ФО	2403	223	1426	171	583	25,3
Уральский ФО	1204	32	484	87	601	12,68
Сибирский ФО	1323	101	733	62	427	13,94
Дальневосточный ФО	103	44	39	-	20	1,08
Всего по РФ	9488	624	5556	540	2768	100,0

Заключение

В ходе анализа данных отечественных свиноводов установлено, что в литературе в настоящее время встречаются подробные сведения о повышенном спросе на нежирную мясную продукцию, поросята породы ландрас и дюрок станут отличным выбором. Те, кто уже занимается разведением этих свиней, отмечают, что животные этих пород обладают уникальными качествами и характеристиками.

1.1.2 Анатомо-топографические особенности органов дыхания

млекопитающих на этапах постнатального онтогенеза

Одной из важнейших систем живого организма является дыхательная. Так, без корма животное способно прожить до месяца, без воды пять–семь дней, а без кислорода – всего несколько минут. Дыхательная система включает в себя верхние и нижние дыхательные пути, в которых осуществляется функция газообмена между кровью и окружающей средой.

Морфологические особенности и функциональное состояние органов дыхания оказывают большое влияние на жизнедеятельность всех важнейших систем организма, что необходимо учитывать, как при проведении диагностических и профилактических мероприятий по предупреждению заболеваний животных, так и при оказании лечебной помощи. Кроме того, знания породных особенностей дыхательной системы сельскохозяйственных животных, помогут разобраться в вопросах ветеринарно-санитарной и судебной экспертизы продуктов их убоя. Морфология сельскохозяйственных животных, в том числе дыхательной системы, описана довольно полно многими отечественными и зарубежными авторами. Однако большинство литературных источников не указывают на породные особенности строения тех или иных систем, особенно у животных, адаптированных к климатическим условиям России.

Вопросами морфологии, в том числе дыхательной системы, занимались многие отечественные и зарубежные авторы, такие как Sisson, S. (1959), Policard, A., Galí, P. (1970), Kampfe, L. (1980), Хрусталёва, И. В. (1984, 1994), Антипчук, Ю. П., Соболева, А. Д. (1976), Афанасов, В. И. (1973, 1978, 1993), Афанасьев, В. И., Андреев, С. Д. (1993), у крупного рогатого скота; Дегтярёв, В. В., Юдичев, Ю. Ф. у домашних животных; Бикчентаев, Э. М. (1983) у коз оренбургской породы; Бриман, Л. Б., (2003); Ермакова, С. П., (2004) у пятнистого оленя; Симонов, Ю. И. (2000, 2002) у некоторых представителей семейства псовых; Зеленевский, Н. В. (2001) у лошади; Куга, С. А. (2012) у собак; Гирфанов, А. И., Грифанова, Ф. Г. (2007, 2010, 2012, 2013) у пушных зверей.

Легочное дыхание, в отличие от диффузного, жаберного и трахейного, является более совершенным способом газообмена, благодаря которому организм получил возможность использовать кислород воздуха и тем самым более интенсивно осуществлять обменные процессы. Легочное дыхание свойственно всем наземным позвоночным: взрослым амфибиям, рептилиям, птицам и млекопитающим. У всех наземных, в том числе и домашних животных, в состав органов дыхания входят воздухоносные пути (носовая полость, гортань, трахея, бронхи) и органы газообмена – лёгкие (Акаевский, А. И., Юдичев, Ю. Ф., Михайлов, Н. В., 1984).

Однако многие авторы в составе дыхательной системы выделяют респираторную часть глотки – носоглотку (Хрусталёва, И. В., Михайлова, Н. В., Шнейберг, Н. А., Слесаренко, Н. А., Криштофорова, Б. В., 2004-2008; Гирфанов А. И. 2012; Куга, С. А. 2013; Зеленецкий, Н. В., Племяшов, К. В, Щипакин, М. В., Зеленецкий, К. Н., 2015).

По сообщениям Л. Б. Бримана (2003) нос является началом дыхательных путей. Он обеспечивает проведение воздуха, его согревание, увлажнение и очищение от взвешенных частиц, а также, является местом локализации обонятельных рецепторов, дающих начало обонятельному анализатору. Нос включает в себя носовую полость, входом в которую служат ноздри, а выходом из неё – хоаны, ведущие в глотку. С носовой полостью сообщаются околоносовые пазухи и конъюнктивальный мешок. Носовая полость делится на преддверие и собственно носовую полость. Преддверие носа покрыто слизистой оболочкой кожного типа, выстланной многослойным плоским эпителием. Собственный слой слизистой оболочки содержит вестибулярные железы, количество которых зависит от вида животного. Наиболее развиты вестибулярные железы у свиньи, у лошади их больше всего на дне носовой полости и в перегородке носа, меньше – в носовых раковинах и дорсальной стенке носовой полости. У быка домашнего железы топографически совпадают с железами носогубного зеркала. Большинство желёз перегородки принадлежит к серозному типу, а в других областях

преддверия преобладают железы смешанного типа. Секрет этих желёз, увлажняет поверхность носа.

По данным О. Т. Муллакаева, М. В. Харитонов, Р. И. Ситдикова, И. Ю. Тягловой (2014), на носу различают спинку, боковые стенки, корень и верхушку. Спинка носа служит сводом носовой полости. В её образовании участвуют роstralные отделы лобных костей, носовые кости и хрящи носа. Спинка носа постепенно переходит в его боковые стенки, сформированные верхнечелюстными костями и хрящами носа. Верхушка носа располагается над верхней губой. В ней имеются два отверстия, ведущие в носовую полость, – ноздри, ограниченные с боков крыльями, поддерживаемые хрящами носа.

В. Г. Богданов (2001), установил, что верхушечная часть носа у свиньи сформирована в своеобразный хоботок. Она тесно связана с верхней губой. В качестве остова в хоботке находится хоботковая кость. Последняя представляет собой окостеневший конец относительно толстой хрящевой носовой перегородки.

Носовая полость разделена носовой перегородкой на правую и левую половины, из которых каждая имеет входное (ноздри) и выходное (хоаны) отверстия, дно, латеральную и медиальную стенки. В каждой из половин располагается по три носовых раковины – дорсальная, средняя и вентральная разделяющие носовую полость на четыре носовых хода: дорсальный, средний, вентральный и общий (Зеленевский, Н. В., Щипакин, М. В., 2014).

По данным В. В. Дегтярёва (2014), Алипова А. А. (2014, 2015) у домашних и диких парнокопытных хрящевая перегородка носа не разграничивает полностью каудальные отделы носовой полости, вследствие чего оба вентральных носовых хода сообщаются между собой. Вентральная носовая раковина хорошо развита. Её основная пластинка отходит от верхнечелюстного гребня и делится на две спиральные, при этом дорсальная из них делает один–полтора оборота в дорсолатеральном направлении, а вентральная – столько же в вентролатеральном направлении, формируя незамкнутую щелевидную полость. В связи с этим слизистую оболочку вентральной носовой раковины принято делить на три листка: 1) наружный, обращённый к носовым ходам; 2) внутренний,

выстилающий указанные полости; 3) переходный, расположенный на вершине спиральной пластинки.

По данным S. Ganganaik, R.K. Jain, P. Kumar (2004), Ю. С. Луцкай, Л. В. Ткаченко (2018) у быка домашнего носовое зеркало распространяется на верхнюю губу, тем самым образуя носогубное зеркало. Крылья носа весьма толстые и малоподвижные. На боковой стенке носовой полости отмечаются практически горизонтальные, идущие сравнительно параллельно костные выступы – носовые раковины. Носовых раковин три – верхняя, средняя и нижняя. При этом средняя и верхняя носовые раковины сформированы решетчатой костью и поэтому их можно назвать «решетчатыми». Дорсальная носовая раковина у быка домашнего и его диких сородичей (зубр, европейский благородный олень, европейская косуля) имеет треугольную форму. Слизистая оболочка её расширенного основания принимает участие в формировании одноименного хода, краниальный край ограничивает средний ход, а каудальный – его дорсальное колено. Костная пластинка раковины формирует замкнутую полость, сообщающуюся с дорсальным носовым ходом щелевидным отверстием, а конхальная слизистая оболочка на уровне второго – третьего премоляра переходит в прямую складку носа. Средний носовой ход расположен между дорсальной и вентральной носовыми раковинами, задний его конец средней носовой раковины делится на два колена. Дорсальное из них ведёт в решётчатые ходы, а вентральное – к задней ноздре (хоане). Кроме того, из среднего носового хода воздух проникает в гайморову, нёбную и лобную пазухи.

По данным О. А. Васильева (2013), A.W. Barrios, P. Sanchez Quinteiro, I. Salazar (2014) у овцы романовской породы и горного козла уриала строение вентральной носовой раковины аналогично крупным жвачным, а дорсальная раковина имеет у них три пластинки: основную, прикрепляющуюся к носовым и лобным костям, и отходящие от неё дорсальную и вентральную. Последняя хорошо развита, делает полный оборот и, соединяясь с дорсальной, формирует конусовидную полость, широко сообщающуюся в области корня носа с дорсальным носовым ходом. Вершина дорсальной носовой раковины

располагается у овцы романовской породы на уровне второго-третьего, первого премоляра и продолжается в роstralном направлении в виде невысокого гребня.

Как сообщает Л. Б. Бриман (2003), без уточнения породы, у свиньи домашней носовая полость имеет трапециевидную форму. Хрящевая перегородка не доходит в каудальном направлении до горизонтальной пластинки нёбной кости, образуя с ней узкую щель. Вентральная носовая раковина у свиньи длинная и узкая. Она простирается от преддверия носа до лабиринта решётчатой кости. Её основная пластинка отходит от раковинного гребня верхней челюсти, и, пройдя незначительное расстояние, делится на дорсальную и вентральную спиральные пластинки. Обе делают 1,0-1,5 оборота соответственно дорсолатерально и вентролатерально, образуя две незамкнуты полости. В связи с этим конхальная слизистая оболочка имеет у них те же участки, что и у крупного рогатого скота.

По сообщениям Н. В. Зеленецкого (1997) специфика строения слизистой оболочки носовой полости, определила деление последней на два отдела: обонятельный и респираторный. Обонятельная область сформирована слизистой оболочкой, выстилающей кости дорсальной носовой раковины, которая заканчивается слепо в лабиринте решётчатой кости. Площадь обонятельной области у эрдельтерьера занимает 83,5 см², у немецкой овчарки – 150-170 см², у шпица – 86 см², у спаниеля – 67 см².

Дальнейшее изучение доступной нам литературы показало, что сведения о строении костей дорсальной и вентральной носовых раковин только повторяются, или дополняются материалом о других видах животных без описания породных особенностей их строения.

Непарная решётчатая кость у домашних животных располагается в каудальном отделе носовой полости между лобной и клиновидной костями. Она образует переднюю стенку черепной полости. В ней различают три пластинки и парный лабиринт (Вракин, В. Ф., Сидорова, М. В., Семак, А. Э., 1991, 2008).

По утверждению Н. В. Зеленецкого, К. Н. Зеленецкого (2014) продырявленная пластинка, у домашних животных участвует в образовании передней стенки черепной полости и образует дно обонятельных ямках. В ней

имеется большое число мелких отверстий, через которые в полость черепа проходят нервные волокна обонятельного нерва. С латеральной стороны в продырявленной пластинке находится решётчатое отверстие, через которое из глазницы проходит носоресничный нерв. Перпендикулярная пластинка расположена в медианной плоскости, рострально переходит в носовую перегородку, а каудально – в петуший гребень.

Как утверждает М. S. Cover (1953), Н. Г. Лебедева (1954), Я. Л. Здановская (1974), А. Я. Бобровский, Н. А. Лебедева, В. Н. Письменская (1992) начальным отделом дыхательного тракта является гортань, которая проводит воздух от глотки в трахею, а также является органом звукообразования. Гортань состоит из пяти хрящей: кольцевидного, щитовидного, парного черпаловидного и надгортанного. Хрящи гортани построены из гиалинового хряща. Исключение составляет надгортанник, построенный из хрящевой эластической ткани. Функция хрящей гортани, аналогична хрящам трахей, и выражается в поддержании просвета ее органа в постоянном зиянии, не зависимо от актов вдоха и выдоха.

Изучая доступную литературу, мы пришли к выводу, что хрящи гортани у разных животных имеют общие черты строения с выраженными видовыми особенностями. Так, по данным Ю. Ф. Юдичева, В. В. Дегтярева, (1991), Klaus-Dieter Budras, Robert Habel (2003) у быка домашнего пластинка кольцевидного хряща формирует вентрально острый угол. Задние рожки щитовидного хряща крючкообразные и с кольцевидным хрящом соединяются связками. Голосовые отростки черпаловидных хрящей хорошо развиты. Надгортанный хрящ имеет овальную форму. Срединный гортанный кармашек быка домашнего очень слабо выражен, а желудочки вовсе отсутствуют.

По данным Dyce, K. M., Sack, W. O., Wensing, C. J. G. (1987) у мелких жвачных остов и мышцы гортани имеют такие же, как и у быка домашнего, видовые особенности. Голосовые складки также расположены перпендикулярно дну гортани. Однако срединный карман гортани хорошо выражен.

О.Т. Муллакаев, Р.И. Харитонова, Р.И. Сидтиков, И.Ю. Тяглова (2014), установили, что у свиньи гортань относительно длинная. Щитовидный хрящ тоже

длинный, его боковые пластинки снизу на всём протяжении слились в тело. Краниальные рожки отсутствуют, а каудальные – короткие и широкие. Черпаловидные хрящи имеют сильно развитый мышечный гребень и выступающий голосовой отросток. Особенно хорошо развиты рожковые хрящи. Надгортанный хрящ округлый, широкий и слабо соединён тонкой эластической щитовидно-надгортанной связкой. Голосовая связка гортани раздвоена на большую переднюю и меньшую заднюю части; голосовая складка слизистой оболочки также разделяется на переднюю и более слабую заднюю складочки, между которыми находится длинная выемка, имеющая маленькое округлое отверстие, которое ведёт в обширный боковой гортанный карман. По утверждениям И. В. Хрусталёвой (1994) у свиней имеется и средний карман гортани.

Как указывают Н. В. Зеленецкий, В. И. Соколов (2001), Klaus-Dieter Budras, Sack W. O., Sabine Rock (2009), Harkema, J.R., Carey, S.A., Wagner, J.G., Dintzis, S.M., Liggitt, D., Nose (2012) мышцы гортани у лошади такие же, как у быка домашнего, но желудочковая и голосовая мышцы не слиты друг с другом. Черпаловидно-надгортанная складка слизистой оболочки формирует вход в гортань. Голосовые складки ориентированы косо вперёд и вниз. Голосовые губы формируют узкую, треугольной формы голосовую щель с дыхательной и голосовой частями. Латеральные и средние гортанные кармашки (желудочки гортани) хорошо выражены.

По утверждениям А. Д. Ноздрачёва (1998) у кошки домашней, в отличие от других видов млекопитающих имеется язычно-надгортанная и щитовидно-черпаловидная мышцы. Язычно-черпаловидная мышца поворачивает черпаловидный хрящ так, что он закрывает голосовую щель. Кармашковые, ложноголосовые, или желудочковые складки тянутся от каудальной поверхности надгортанника к верхушке черпаловидного хряща. Именно при их вибрации возникает характерное для кошек мурлыканье. Боковой гортанный кармашек хорошо выражен.

По данным N. Braun, (1984), A. Ромер, Т. Парсонс (1992), Н. Е. Evans, (1993), D. W. Anderson, (1994), у собак кольцевидный хрящ имеет относительно обширную дорсальную пластинку, а также широкую у своего начала дужку. На нижней стороне дужки спереди находится глубокая и широкая вырезка. Щитовидный хрящ короткий, но высокий. На его теле чётко выделяется гортанное утолщение; на латеральной пластинке видны глубокая вырезка и косая линия для прикрепления мышцы. Черпаловидные хрящи незначительных размеров, а их рожковые отростки хорошо развиты. На месте соединения черпаловидных хрящей между собой и пластинкой кольцевидного хряща локализуется небольшой плоский промежуточный хрящ. Надгортанник имеет форму четырёхугольного листочка, его основание утолщено, слегка отогнуто и не сочленяется с сильно развитыми клиновидными хрящами. Слизистая оболочка, выстилающая гортань изнутри, образует в преддверии латеральные кармашки (желудочки); они довольно глубокие и внизу касаются друг друга. Средний кармашек отсутствует. Голосовые складки направлены косо вперёд и вниз. Они включают в свою основу сильно развитую голосовую связку.

По данным M.R. Malik, P.V.A. Pillai, J.S. Taluja, M.L. Parmar (2001), А. И. Акаевского, Ю. Ф. Юдичева, С. Б. Селезнёва (2005), М. Н. Васюкова (2009), М. Pekarkova, P.R. Kircher, M. Konar, J. Lang, C. Tessier (2009), Н. В. Зеленецкого, К. Н. Зеленецкого (2014), трахея или дыхательное горло, представляет собой воздухоносную трубку, проводящую воздух от гортани к лёгким (при вдохе) и обратно (при выдохе). Стенка её состоит из трёх оболочек – слизистой, хондрофиброзной и адвентициальной. Хондрофиброзная оболочка включает в себя гиалиновые трахеальные хрящи. Наличие последних позволяет просвету трахеи постоянно зиять. С дорсальной поверхности хрящи не замкнуты, а связаны между собой трахеальными связками. Количество трахеальных колец, входящих в состав органа разнообразно: так, у лошадей насчитывается от 48 до 60 трахеальных колец, у свиньи 32-36, быка домашнего 48-50, собаки 40-46, овцы 45-56, козы 51-55.

В связи с особенностями топографии, трахея делится на две части – шейную и грудную. По данным А. П. Жукова (1986), Б. В. Криштофоровой, В. В. Лемещенко (2016), трахея берёт своё начало от кольцевидного хряща гортани, который соединяется с первым хрящом трахеи посредством кольцевидно-трахеальной мышцы. В области шеи, трахея лежит под телами шейных позвонков, снизу от пищевода. Вентрально трахея прикрыта парными грудинощитовидными, грудино-подъязычными и грудино-головными мышцами. Напротив первых рёбер трахея проникает в грудную полость и в области четвёртого межреберья делится на два главных бронха. Этот участок трахеи принято называть бифуркацией. Слизистая оболочка трахеи выстлана однослойным многорядным мерцательным реснитчатым эпителием. У маралов, крупного и мелкого рогатого скота, а также свиней до бифуркации, на уровне четвёртого-пятого межреберья трахея отдает трахейный бронх, следующий в правую верхушечную долю.

Я. А. Левинский, Х. С. Нугманова, Л. Л. Шафранский (1990), выделяет в трахее перепончатую часть. Как отмечают авторы, кроме кольцевидных связок, в ее состав входит трахейная мышца, залегающая под слизистой оболочкой. Её сокращение способствует изменению диаметра просвета дыхательного горла.

Изучив доступную литературу, мы убедились в сходстве данных большинства авторов относительно формы отдельных колец трахеи. Так, у быка домашнего, хрящевые трахейные кольца истончены и ориентированы кверху, вследствие чего на дорсальном крае трахеи они формируют гребень. У свињи домашней, хрящевые кольца цилиндрической формы. Их концы заходят один за другой, а иногда только едва касаются друг друга. У лошадей кольца имеют поперечно-овальную форму, вентральная сторона которых выпуклая, а дорсальная – плоская. Концы колец накладываются друг на друга, а в некоторых участках дополняются хрящевыми кроющими пластинками и поперечной мембраной. У собак, форма хрящевых колец в совокупности придаёт трахеи цилиндрическую форму, немного сдавленную в дорсовентральном направлении. Концы хрящевых колец не сходятся, а скрепляются соединительной тканью.

По данным Т. М. Масенова (1970,1985,1988), Ц. Гигова, В. Васильева (1984), В. И. Афанасова (1993), Н. И. Гребенской (2000), Н. В. Зеленецкого (2001), Т. Р. Алексеева (2010) строение лёгких млекопитающих, в отличие от других классов позвоночных животных, более совершенно. Основной отличительной особенностью, является дифференциация ткани лёгких на воздухоподводящие пути (bronхи разных калибров) и ткань, в которой происходит функция газообмена между кровью и окружающей средой – альвеолярные ходы, альвеолярные мешочки и альвеолы. В свою очередь, в зависимости от видовой принадлежности и экологии животных, у различных представителей отрядов млекопитающих, каждый из этих отделов приобретает различную степень дифференцировки. В процессе эволюционных изменений лёгких весьма отчётливо выделяются более стабильные (долевое и сегментарное строение лёгких, типы ветвления бронхиального дерева и др.) и довольно изменчивые – лабильные (микроструктура и относительное развитие отдельных слоёв стенки бронхов а так же характер дифференцировки альвеолярного отдела лёгких) признаки.

По данным Г. А. Добровольского (1971), Е. В. Иванова (1973, 1979), И. К. Есиповой (1975), М. К. Каримова (1981), М. А. Иркитановой (1986), И. С. Бреслава (1994), В. Ф. Субботина, (1995), С. А. Козлова (2000), Charan, N.V., Thompson, W.H., Carvalho, P. (2007) лёгкие представляют собой сложно организованный комплекс обеспечивающий функцию газообмена между внешней средой и кровью. В этой связи, в лёгких имеется теснейший контакт между легочной тканью и кровеносными сосудами. Главные бронхи, вступающие в лёгкие, многократно делятся до мельчайших респираторных бронхиол, которые заканчиваются пузырьковидными образованиями, получившими название альвеолярных мешочков. Комплекс всех альвеол, составляющих основу паренхимы лёгкого и содержащую богатую сеть капилляров, образует альвеолярное дерево, а бронхи различных калибров – бронхиальное. Бронхиальное и альвеолярное дерево, находящееся в теснейшей анатомической связи, объединяются соединительной тканью в правое и левое лёгкое.

При описании лёгких Г. А. Кравченко (1992, 1993), выделяет четыре основных составляющих в их морфологии: аэродинамические пути; гемодинамические пути; легочную паренхиму, которая состоит из нежной ткани, легочных альвеол, сидящих на легочных мешочках; эластическую промежуточную ткань, из-за чего лёгкие спадаются.

По сообщениям Г. А. Кутько (1986), М. Т. Луценко (1992), О. С. Мишиной (1999), Н. А. Неумывакиной (2004, 2006), лёгкие млекопитающих заключены в грудную полость. Вследствие этого правое и левое лёгкое, в целом, имеют форму усеченного конуса, несколько сдавленного с боков. В связи с наличием междолевых щелей, каждое лёгкое делится на три доли: краниальную, среднюю и каудальную. При этом у всех изучаемых животных правое лёгкое имеет добавочную долю.

Некоторые зарубежные морфологи (Krause, W. J., Luson, C. R. (1973); Aubier, M. (1981); Weibel, E. R. (2001); Duncker, H. R. (2004)) считают, что у млекопитающих доленое разделение лёгких закономерно и не имеет видовых особенностей.

Однако степень долевого разделения лёгких находится в прямой зависимости от структуры грудной клетки, особенностей ареала обитания и индивидуальных физиологических признаков животных. Кроме того, исследования лёгких разных животных показало наличие индивидуальных морфологических особенностей, как на макро-, так и на микроуровне (Зеленевский Н. В., 1997).

По утверждениям М. Т. Луценко (1986), В. В. Ерохина (1987), А. И. Лаптева, О. К. Мореновой, Е. К. Литвак (1987), Л. Б. Бримана (2003), А. А. Касимцева (2005), А. Н. Мищенко (2006), О. В. Крячко (2017) асимметрия в строении лёгких является важным признаком и выражается различной величиной и положением каждого лёгкого, в различном числе и неодинаковой форме их долей. Одни исследователи объясняют появление асимметрии лёгких как генетический признак, другие – несимметричным положением сердца и других органов грудной полости, а также эволюцией интенсивности их газообменной функции.

Наивысшая степень асимметрии из всех млекопитающих присуща мелким грызунам, (крыса, морская свинка, хомяк) у которых левое лёгкое не разделяется на доли, а правое имеет четыре доли (Ноздрачёв, А. Д., Поляков, Е. Л. (2001), Моталин, С. Б., Шишкина, Т. А. (2007), Петренко, В. М.(2013)).

Морфогенез деления на доли у млекопитающих может быть намечен следующим образом: одновременное действие грудино-рёберного и рёберно-диафрагмально-респираторно-моторных центров расчленяет сегментированное лёгкое на три основных отдела: верхушечный, под влиянием грудино-рёберной тяги (в области переднего отдела грудной клетки); диафрагмальный, находящийся под действием рёберно-диафрагмальной тяги (в заднем отделе грудной клетки), и промежуточный отдел, представленный сердечной долей (Бриман, Л. Б., 2003; Гирфанов, А. И., 2012).

Лёгкие животных, располагаются в грудной полости, вследствие чего снаружи покрыты висцеральным листком её серозной оболочки – легочной плеврой. На них различают вогнутое косо поставленное (соответственно куполу диафрагмы) основание – и противоположную ему, несколько заостренную верхушку. Средостение делит орган на правое и левое лёгкое (Симбирцев, С. А., Лойт, А. А., 1996, Письменская, В. Н., Ленченко, Е. М., Голицына, Л. А., 2006, Зеленецкий, Н. В., 2014, Прусаков, А. В. 2017).

При описании лёгких у жвачных В. Ф. Вракин, М. В. Сидорова, А. Э. Семак (2001), О. П. Большакова (2012) указывают, что правая краниальная доля вырезкой разделена на две части – переднюю и заднюю.

По данным Э. М. Бикчентаева (1983), С. В. Стеценко (1988), Ф. Я. Дзержинского (2005) лёгкие коз, как и у большинства других жвачных, характеризуются типичным долевым разделением и подчиняются общим закономерностям, наблюдаемым у высших плацентарных млекопитающих, а именно: правое лёгкое у них расщеплено на четыре, а левое – на три типичные, характерные доли. Такая типичная долевая структура лёгких у высших плацентарных заключается в расщеплении парных лёгких на три симметричные, доли: верхушечные, сердечные и диафрагмальные. Правое лёгкое, помимо этого,

со своей медиальной стороны имеет небольшую добавочную долю, вносящую асимметрию в долевою структуру лёгких. У козы левая верхушечная доля своим истончённым концом, сильно простирается вперёд (заходя за первое ребро). В отличие от других видов животных, основание левой верхушечной доли у козы простирается более каудально – примерно на ширину ребра. Правая доля в передней своей части также полностью заполняет плевральный шейный вырост, а каудально простирается на ширину межрёберного пространства дальше, чем у быка домашнего. Сердечные доли менее других подвержены изменению в своём естественно расправленном состоянии, однако, здесь следует отметить значительное расширение их в нижней трети. Особенно это касается правой доли, которая у коз достигает седьмого ребра. Диафрагмальные доли в естественно расправленном состоянии показывают удлинение каудальных концов, которые простираются за последнее ребро в поясничные синусы (однако, полностью их никогда не заполняют), а также увеличиваются в высоту за счёт удлинения истончённых каудовентральных краёв.

Лёгкие овцы романовской породы имеют типичное для жвачных строение, однако правая краниальная доля не делится на две части как у быка домашнего глубокой междолевой щелью. Щель у овцы доходит лишь до тупого края, разделяя долю, как бы на две лопасти (Вовченко, Е. И., 1980, Bernard, S., Luchtel, D.L., Polissar, N., Hlastala, M.P., 2005, Васильев, О. А., 2013).

По сообщениям S. Sisson (1959), Н. В. Зеленецкого (2005), каждое лёгкое лошади разделяется лишь сердечной вырезкой на краниальную и сердечно-диафрагмальную доли. Междольковая ткань развита слабо, поэтому поверхность лёгких гладкая. Отсутствие каудальной междолевой вырезки у лошадей и объединение сердечной доли с диафрагмальной автор объясняет как эволюционно сложившуюся особенность этих животных связанную с необходимостью наличия большей дыхательной поверхности и объёма лёгких, чем у других животных.

По результатам исследования О. Т. Мулакаевой, М. В. Харитоновой, Р. И. Ситдикова, И. Ю. Тягловой (2014), лёгкие свиньи характеризуются наличием большого количества соединительнотканной стромы, разделяющей их паренхиму

на сегменты и многочисленные дольки различных порядков, а краниальные отделы на доли. В лёгких свиньи имеется чёткая внешняя сегментация. В области тупого края доли слиты на значительном промежутке, при этом имеют место как паренхиматозные, так и плевральные сращения. Соотношение краниальных и каудальных отделов иное, чем у собаки: преимущественное развитие получают диафрагматические доли, а верхушечные – уменьшены. Хрящевой скелет бронхов грубый, сформирован широкими чешуеподобными пластинками, образующими нечто вроде панциря. Ветвление бронхиального дерева происходит по явно магистральному типу.

Лёгкие хищных млекопитающих отличаются более сложным строением и большим разнообразием, как бронхиального дерева, так и альвеолярного отдела. Однако в отряде хищных лёгкие испытывают разнообразные морфологические изменения, что отражает их эволюцию, видовую особенность и экологию представителей данного отряда (Гирфанов А. И., 2010, 2013; Зеленецкий Н. В. 1997; Куга С. А., 2013; Зеленецкий Н. В., Племяшов К. В., Щипакин М. В., Зеленецкий К. Н. 2015).

Наиболее яркие особенности в сложности дифференцировки внутреннего строения лёгких у волка в отличие от других представителей хищных были описаны И. В. Хрусталёвой (1980). По её данным, у волка бронхиальное дерево более удлинённое, стенки бронхов толстые и сложного строения. Альвеолярный отдел лёгкого состоит из сложной сети разнородных ацинусов – одни из них более удлиненные и разветвленные, имеют вид альвеолярного дерева, другие – короткие и широкие, также разветвлённые. Альвеолярные ацинусы снабжены довольно хорошо развитыми мышечными сфинктерами альвеол и альвеолярных мешков; они при своём сокращении суживают просвет альвеолярных бронхиол и альвеолярных ходов, а также и входы в альвеолярные мешки и альвеолы. Это обстоятельство указывает на то, что лёгкие волка являются более активным органом, как бы имеющими свой собственный регулирующий альвеолярный механизм газообмена, в виде хорошо развитых мышечных сфинктеров и эластического каркаса альвеолярных ацинусов.

Лёгкие кролика по своим морфологическим особенностям строения сходны с лёгкими кошки домашней. Они включают в себя четыре доли правого, и три левого лёгкого. Отличительной особенностью является форма верхушечной доли. Она более вытянутая в краниальном направлении верхушечная доля у кошки, и более округлая у кролика (Ткаченко Л. В., 2011, Чиркова Е. Н., Завалеева С. М., 2013, 2014; Щипакин М. В., Прусаков А. В., Бартенева Ю. Ю., Вирунен С. В., 2018).

По данным И. С. Серебрякова, Л. К. Романовой (1984), А. С. Ступиной, Я. М. Черного (1985), В. Б. Шадлинского (2007, 2013), С. В. Вирунен (2016) лёгкие грызунов, имеют ярко выраженную асимметрию; правое лёгкое четырёхдолевое, а левое однодолевое. Кроме того, лёгкие этих животных имеют более примитивную дифференцировку внутренней структуры. Так, альвеолярный отдел лёгких у многих грызунов состоит из коротких респираторных бронхиол и узких альвеолярных мешочков, стенки которых состоят из очень маленьких однотипных альвеол. При этом дифференцировка альвеолярного отдела на ацинусы, как это имеет место у высших млекопитающих, у многих грызунов не наблюдается.

По данным Ю. И. Симонова (2002) левое лёгкое серебристо-чёрных и диких рыжих лисиц имеет три доли, а правое – четыре. При этом междолевые щели рассекают орган от острого до тупого края. Исключение составляют краниальная и средняя левые доли объединённые сращением, которое имеет паренхиматозный характер.

По результатам исследования М. Е. Miller, G. C. Christensen, E. E. Howard (1964), Я. А. Рахимова, М. К. Каримова (1977), Б. Фольмерхауса (2003), М. В. Щипакина (2016) у хищных (собака) дыхание частое и энергичное, остаточный воздух используется быстро. Это связано, в первую очередь, с особенностями строения альвеолярного дерева, для которого характерным является расчленение на альвеолярно-трубчатые структуры, узкие, длинные, хорошо дифференцированные альвеолярные бронхиолы и аналогичные альвеолярные мешки с кольцевыми мышечными тяжами – сфинктерами альвеол.

По сообщениям Н. В. Зеленецкого, В. И. Соколова (2001), Н. В. Зеленецкого, М. В. Щипакина (2014) у лошади альвеолярное дерево, в сравнении с собакой, значительно укороченное и широкое, имеет пузырчатую форму. Альвеолярные бронхиолы плохо дифференцированы, в связи с расширением, альвеолярные мешки широкие со сглаженными альвеолами, сфинктеры альвеол – мышечные элементы альвеолярного дерева, развиты очень слабо. Это находит своё отражение в увеличении остаточного резервного воздуха, который используется более медленно, с относительно редким дыхательным ритмом (до 16 дыханий в минуту). У быка домашнего обнаруживаются ещё более укороченный и расширенный альвеолярный отдел лёгких. Как существенную особенность в строении альвеолярного отдела, в сравнении с лошадью, можно отметить лучшее развитие мышечных элементов.

Как сообщают Н. В. Зеленецкий, В. Г. Шелепов, А. С. Донченко, К. А. Лайшев (2003) все звенья бронхов и бронхиол у северного оленя объединяются с помощью соединительной ткани в компактный орган – правое и левое лёгкое. Соединительная ткань лёгких, помимо коллагеновых волокон, содержит значительное количество эластических элементов, что придаёт лёгким эластичность. Вследствие этого они сильно, почти в два раза, уменьшаются в объёме (спадаются) после вскрытия грудной полости. Отсюда становится очевидным, что лёгкие могут функционировать только под влиянием скелетной мускулатуры – мышц инспираторов – вдохателей и экспираторов – выдыхателей. Мускулатура стенки бронхов, как сообщают авторы, способна лишь регулировать величину их просвета, изменяя объём проходящего воздуха за единицу времени.

По результатам исследования Б. П. Шевченко (2003), J. Tomiyasu, D. Kondoh, H. Sakamoto, S. Haneda, M. Matsui (2017) правое лёгкое бурого медведя состоит из четырёх долей, а левое все лишь из двух. Внутрилёгочные бронхиальные пути этих животных отличаются весьма широким внутренним диаметром и сложным строением стенок, где все три слоя (слизистая оболочка, мышечный слой и наружный слой) довольно отчётливо дифференцированы. Бронхиальные пути довольно резко разделены на крупные, средние и малые бронхи. Однако при

сравнительно сложной дифференцировке бронхиальных путей альвеолярный отдел лёгких у медведя имеет более простой тип строения с очень крупными альвеолярными мешками и широкими альвеолами. Такая морфологическая особенность лёгких медведя свидетельствует о сравнительно медленном, но глубоком типе дыхания.

По исследованиям М. Р. Сапина, Т. А. Акматова (1989), С. Н. Щербаковой (2011), В. В. Никель, А. А. Касимцева, В. П. Ефремовой, Л. Ю. Вахтиной (2009, 2011, 2012, 2014), В. В. Семченко (2013) дольчатость лёгких человека явно выражена. Соотношение краниального и каудального отделов, по сравнению с животными, изменено в сторону значительного увеличения краниального – верхней доли, и уменьшения каудального отдела – нижней доли. В ветвлении бронхов преобладает рассыпной тип. Хрящевой скелет в крупных бронхах представлен неполными кольцами (как в трахее), а в средних и мелких – пластинками различной формы, образующими сетчатый каркас. Внешняя сегментация не выражена.

Заключение

В ходе анализа данных отечественных и иностранных исследователей установлено, что в литературе в настоящее время встречаются подробные сведения о дыхательном аппарате млекопитающих. Однако, как в отечественных, так и зарубежных литературных источниках отсутствуют сведения о породных особенностях строения органов дыхания, их морфометрических особенностей, а также абсолютных и относительных размеров органов на ранних этапах постнатального онтогенеза. Это и послужило нам основанием для дальнейшего исследования морфологии и возрастных изменений аппарата дыхания в постнатальном онтогенезе.

1.1.3 Васкуляризация органов дыхания млекопитающих

Эволюция сердечнососудистой системы и её индивидуальное развитие связаны с потребностью получения из окружающей среды питательных веществ, необходимых для осуществления всех обменных процессов, происходящих в

организме в связи с его развитием и жизнедеятельностью. Развитие периферических кровеносных и лимфатических сосудов, обеспечивающих транспортировку пластических и энергетических материалов ко всем органам и тканям, в процессе фило- и онтогенеза сопровождается значительными изменениями, как в их строении, так и во взаимоотношении с питаемыми органами. В связи с этим в настоящее время остро ощущается необходимость в фундаментальных исследованиях в области их эволюционной, видовой и породной морфологии в связи с адаптационными перестройками в процессе доместикации под воздействием антропогенных факторов. В ходе изучения отечественной и зарубежной литературы по вопросу морфологии кровоснабжения дыхательной системы млекопитающих, мы пришли к выводу, что васкуляризация указанной системы имеет общие черты строения с выраженными видовыми и породными особенностями.

Изучению особенностей васкуляризации системы органов дыхания посвящены исследования многих отечественных и зарубежных авторов (Heath, T., Brandon, R.; Fogarty S., 1985; Weir, E. K., 1995; Бриман Л. Б., 2003; Неумывакина Н. А., 2004; Лемещенко В. В., 2006, 2012, 2015, 2017; Мишина О. С., 2009; Кузина Н. С., 2012, 2015; Васильев О. А., 2013; Алипов А. А., 2014; Зеленевский, Н. В., 2014). Кровоснабжение слизистой оболочки носовой полости наиболее полно изучено у человека (Абазова З. Х., 2002; Тельцов Л. П., Шашанов И. Р., Здоровинин В. А., 2006; Соколов В. В., Телегина Л. В., 2009). Особенностью кровоснабжения носа заключается в образовании густой сосудистой сети в его слизистой оболочке. Наиболее крупным артериальным сосудом носовой полости у человека является клиновиднонёбная ветвь верхнечелюстной артерии. Указанный сосуд, пройдя через клиновидно-нёбное отверстие, вблизи аборального конца нижней носовой раковины, обеспечивает кровоснабжение задних отделов полости носа и околоносовых пазух. Передневерхние отделы полости носа и область решетчатого лабиринта питает глазная артерия. Особенностью васкуляризации перегородки носа является образование густой сосудистой сети в слизистой оболочке её передней трети – киссельбахова область.

Здесь слизистая оболочка нередко истончена. В этом месте чаще, чем в других отделах перегородки носа, бывают носовые кровотечения, поэтому оно получило название «кровооточивой зоны носа».

Сведения, отражающие характер пространственной организации магистральных артериальных сосудов в области головы быка домашнего представлены в работах Л. Б. Бримана (2003), Н. В. Зеленецкого, К. Н. Зеленецкий (2014).

Согласно данным Н. В. Зеленецкого, М. В. Щипакина (2014) кровоснабжение слизистой оболочки носовой полости у домашних животных осуществляется решётчатой артерией, которая является ветвью наружной глазничной артерии, а также клинонёбной артерией, являющейся ветвью внутренней челюстной артерии. Однако, как утверждает А. И. Акаевский, Ю. Ю. Юдичев (2003), кровоснабжение носовой полости осуществляется лишь ветвями клинонёбной артерии. Последняя проникает в носовую полость через одноименное отверстие. В носовой полости она разветвляется на каудальные и латеральные носовые артерии и артерии носовой перегородки.

Наиболее подробно кровоснабжение органов носовой полости у крупного рогатого скота описано в работе Ю. С. Луцкай, Л. В. Ткаченко (2018) по результатам их исследований, в её кровоснабжении участвуют клинонёбная, большая нёбная, подглазничная, решётчатая и верхняя губная артерии. Клинонёбная артерия в слизистой оболочке ветвится по магистральному типу на 8–10 крупных ветвей, часть из них направляется рострально, а остальные – каудально. Большая нёбная артерия отдаёт в носовую полость две-три короткие ветви, имеющие в начале рассыпной тип деления, а затем дихотомический. Подглазничная артерия в области латерального крыла носа между вентральным носовым хрящом и основанием отростка резцовой кости проникает в слизистую оболочку носовой полости. В слизистой оболочке данный сосуд, имея дихотомический тип деления, направляется каудовентрально. Решётчатая артерия может проходить через одноимённое отверстие в полость черепа одним или двумя стволами. В случае проникновения одним стволом она в твёрдой мозговой

оболочке дихотомически разветвляется на дорсальную и вентральную ветви. По периферии продырявленной пластинки решётчатой кости ветви направляются к петушьему гребню, по ходу отдавая сосуды её лабиринту. В области верхней части гребня вентральная ветвь соединяется по типу «конец в бок» с дорсальной, формируя артериальное кольцо. Верхняя губная артерия дихотомически разветвляется в носогубном зеркале и в преддверии носа, формируя сеть, подобную сети клинонёбной артерии.

По сообщениям А. А. Алиева, Н. В. Зеленецкого, К. А. Лайшева, М. З. Атагимова, Т. М. Атагимова, Е. С. Бондаренко (2002) у кролика кровоснабжение слизистой оболочки носовой полости осуществляется клинонёбной артерией, являющаяся концевой ветвью верхнечелюстной артерии. Клинонёбная артерия проникает в носовую полость через одноимённое отверстие, и разветвляется на каудальную, латеральную и септальную носовую артерии, которые разветвляются в слизистой оболочке носовой полости. Кроме того, в васкуляризации слизистой оболочки преддверия носа у кролика принимает участие латеральная артерия носа. Кровоснабжение лабиринта решётчатой кости осуществляется за счет наружной решётчатой артерии, которая является ветвью наружной глазничной артерии.

В работе Л. Б. Бримана (2003) подробно описана васкуляризация носовой полости северного оленя и крупного рогатого скота. По данным автора, кровоснабжение данной полости осуществляется ветвями клинонёбной, наружной решётчатой, большой нёбной, подглазничной, верхней губной и внутренней решётчатой артериями.

Таким образом, основной артерией, снабжающей кровью органы носовой полости у большинства млекопитающих животных, является клинонёбная артерия. Кроме того, в кровоснабжении носовой полости участвует большая нёбная, решётчатая и верхняя губная артерии. Все эти артерии анастомозируют между собой и образуют артериальную сеть. Ход, ветвление и размеры описанных артерий у разных видов животных сильно варьируют. В литературе мы не нашли должного отражения закономерности качественной тканевой и

количественной морфометрической перестройки стенки магистральных кровеносных сосудов органов носовой полости в возрастном аспекте.

По В. А. Костенко (1986), А. И. Акаевскому и др. (2005) в области шеи, кроме мелких сосудов для окружающих мышц, пищевода и трахеи, от общей сонной артерии отходят каудальная и краниальная щитовидная артерии. Эти ветви идут не только к щитовидной железе, но и к глотке и гортани. У свиньи каудальная щитовидная артерия отходит от левой общей сонной артерии. У жвачных указанный сосуд непостоянен. У свиньи и жвачных от общей сонной артерии самостоятельной ветвью отходит краниальная гортанная артерия, а у жвачных ещё и восходящая глоточная артерия.

По результатам исследования Б. П. Шевченко (2003), у медведя кровоснабжение гортани осуществляется каудальной и краниальной гортанной артериями. Первая из указанных сосудов парная, большего диаметра, и питает почти всю гортань за исключением надгортанника. В области рострального края пластинки кольцевидного хряща она анастомозирует по типу «конец в бок» с артерией противоположной стороны. Из анастомоза через щель между черпаловидными хрящами проходит ветвь в слизистую оболочку гортани. Как утверждает автор, краниальная гортанная артерия у медведя непарная, и по месту ответвления относится к типу «блуждающих» артерий. Чаще она отходит от язычных артерий или от их анастомоза в области тела подъязычной кости, реже от общих сонных артерий на отрезке от краниальной щитовидной до наружной сонной, ещё реже от каудальной гортанной артерии, в точке погружения её под пластинку щитовидного хряща. Она всегда проходит в надгортанник и разветвляется в нём по рассыпному типу, в области преддверной складки вступает в анастомоз с каудальной гортанной артерией. Таким образом, в гортани образуется сложная система артериальных коллатералей.

По В. Ю. Чумакову (2013) у лошади кровоснабжение гортани осуществляется лишь ветвями краниальной щитовидной артерии.

По данным Н. В. Зеленевого, К. В. Племяшова, М. В. Щипакина, К. Н. Зеленевого (2015) у собаки и кошки кровоснабжение гортани осуществляется

краниальной гортанной артерией, которая берёт своё начало обособленно на 5–8 см каудальнее восходящей глоточной артерией. Аналогичные сведения по кровоснабжению гортани нами были обнаружены у крупного рогатого скота, свиньи домашней, северного оленя, кролика и крысы в работах отечественных и зарубежных морфологов.

У человека кровоснабжение гортани обеспечивается из единой артериальной системы, снабжающей кровью также щитовидную и паращитовидные железы. Основными магистралями, от которых отходят артерии, питающие щитовидную железу и гортань, являются наружная сонная и подключичная артерии. К артериям, питающим непосредственно гортань, относятся: нижняя щитовидная артерия, задняя гортанная артерия, верхняя щитовидная и нижняя гортанная артерии. Некоторые из указанных артерий анастомозируют между собой; например, задняя и верхняя гортанные артерии. (Самцов, Е. Н., Рудык, Т. Е., Самцова, Т. М., Федорова, Т. В., Федоров, А. Ю., Гуляев, В. М., 2007).

При изучении доступной нам учебной и научной литературы, мы пришли к выводу, что кровоснабжение трахеи у всех изучаемых животных осуществляется многочисленными ветвями общей сонной артерии. Причём в области шеи, в большинстве случаев, эти ветви являются общими для пищевода и трахеи. Кровоснабжение грудной же части трахеи дополняется немногочисленными ветвями пищеводной и бронхиальной артерии, причём ветви, отходящие от последней, в ряде случаев вовсе отсутствуют.

В отечественной и зарубежной литературе (Sisson, S, 1959; Акаевский, А. И., 1984; Гигов, Ц., Васильев, В., 1984; Evans, H. E. 1993; Хрусталева, И. В. 1994; Слесаренко, Н. А., Бабичев, Н. В., 2004) сообщается о том, что источником кровоснабжения лёгких являются легочная и бронхиальная артерии. Однако, легочные артерии главным образом осуществляют функцию газообмена между вдыхаемым воздухом и газами крови, а бронхиальные артерии, в свою очередь, являются источником питания стенки бронхов и паренхимы лёгких. Поэтому, легочные артерии не следует рассматривать как источник питания данного органа.

Такого же мнения придерживаются Чумаков В. Ю. (2013), Зеленецкий Н. В., Племяшов К. В., Щипакин М. В., Зеленецкий К. Н. (2015) указывают, что кровоснабжение лёгких осуществляется по двум системам сосудов: легочной артерии (для газообмена) и бронхиальной артерии (для питания). Таким образом, лёгкие получают не только артериальную (через бронхиальную артерию), но и венозную (через легочную артерию) кровь.

По данным А. И. Акаевского, Ю. Ф. Юдичева (1984), Н. В. Зеленецкого, М. В. Щипакина (2014), бронхиальные артерии у быка домашнего, числом от 2 до 4 начинаются от вентральной поверхности грудной аорты, направляются к корням легких и, отдав ветви плевре, ветвятся вместе с бронхами, достигая уровня бронхиол. Ветви бронхиальных артерий расположены в перибронхиальной соединительной ткани и адвентиции бронхов. Более мелкие разветвления, образующие капиллярную сеть, достигают собственной пластинки слизистой оболочки бронхиальной стенки. Из капилляров кровь переходит в мелкие вены, часть из которых впадает в систему легочных вен, другая часть (от крупных бронхов) – в бронхиальные вены, впадающие в непарную (полунепарную) вену. Между ветвями системы легочной и бронхиальных артерий и вен имеются анастомозы, функция которых регулируется замыкательными артериями.

Т. М. Масенов (1988) указывает, что в лёгких свиньи отмечается полное соответствие разветвлений бронхов и легочных артерий. Варианты ветвления артерий, заключающиеся в отхождении добавочных ветвей к сегментам и долям, носят частный характер.

По результатам исследования С. Е. Стебельского (1959), Д. Джерова (1971) Ю. В. Кривовой, В. К. Илларионовой (2014) источником происхождения бронхиальных артерий собаки являются межрёберные артерии правой стороны, от которых начинаются как левая, так и правая бронхиальные артерии. Правая бронхиальная артерия чаще начинается от второй правой межрёберной артерии. В некоторых случаях – от первой или третьей. Левая бронхиальная артерия начинается, главным образом от третьей правой межрёберной артерии у самого

отхождения её от аорты; реже она берёт начало от второй или четвёртой межрёберных артерий.

Схожие данные приводит С. А. Куга (2012). По ее мнению бронхиальные артерии у собак происходят из верхней, первой, второй или шестой межрёберных артерий, или же начинаются общим стволом вместе с упомянутыми межрёберными артериями. При этом в отдельных случаях бронхиальная артерия отходит непосредственно от грудной аорты.

Ю. И. Симонов (2002) при описании бронхиальных артерий, выделяет: 1) левую переднюю бронхиальную артерию; 2) левую заднюю бронхиальную артерию; 3) правую переднюю бронхиальную артерию; 4) правую заднюю бронхиальную артерию. Левая передняя бронхиальная артерия обеспечивает артериальной кровью левую боковую и переднюю поверхности пищевода на участке от нижнего края второго грудного позвонка до верхнего края восьмого грудного позвонка. Левая задняя бронхиальная артерия отходит от нисходящей части аорты на уровне 4-5-6 грудных позвонков и отдает ветви к задней поверхности левого бронха. Правая передняя бронхиальная артерия отходит также от нисходящей аорты на уровне 4-5-6 грудных позвонков. Данная артерия может начинаться одним стволом с левой передней бронхиальной артерией, может отходить от правой полуокружности нисходящей аорты. Направляясь вперед, передняя бронхиальная артерия вступает в корень правого легкого. Правая задняя бронхиальная артерия начинается от 1-2-3 правых межрёберных артерий, иногда от нисходящего отдела аорты на уровне 5-6-7 грудных позвонков. Из выше изложенного следует, что выраженная связь артериального кровоснабжения трахеи, бронхов, пищевода, гортани подчеркивает общность их функционального действия, а также исторического и эмбрионального развития.

У разных млекопитающих имеют место некоторые вариации в топографии артерий, бронхов и вен. Так, Ц. Гигов 1961, В.Г. Васильев 1984 подробно описали топографическое взаимоотношение между бронхами и ветвями легочной артерии. По их данным, как в левом, так и в правом легком ветви легочной артерии

располагаются латерально на дорсальных бронхах и вентролатерально на вентральных.

К. П. Иванов, Н. Н. Мельникова (2011) обращают внимание на то, что вряд ли возможно обнаружить два препарата лёгких с совершенно идентичным ветвлением в них бронхов и кровеносных сосудов. Однако особенности ветвления легочной артерии не изменяет общего плана её распределения, который остаётся одинаковым с бронхами.

М. А. Иркатанова (1971) указывает, что ветви долевого бронха и артерий именуется по их направлению – вентральные, дорсальные, медиальные, латеральные, краниальные и каудальные. В верхушечных долях, как полагает автор, у ряда животных, выделяются ещё собственно верхушечные ветви. Подобным же образом получают свои названия и вены: различают долевые вены и их вентральные, дорсальные, медиальные, латеральные, передние и задние притоки. В верхушечных долях может быть также собственно верхушечная вена. Ветвление сосудов лёгких у животных, как правило, следует за ветвлением бронхиального дерева, причем артерия проходит, обычно, сверху и несколько снаружи.

Как отмечают В. И. Афанасов, С. Д. Андреева, (1993), М. Н. Васюков (2009) в бронхиальном артериальном древе различаются верхушечные, сердечные, а с правой стороны ещё и засердечные ветви главных бронхов и легочных артерий. По данным авторов, продолжение легочных артерий в диафрагмальные доли, рассматривается как диафрагмальная часть соответствующей легочной артерии.

По данным Д. О. Джерова (1971), Я. Л. Здановской (1974), О. С. Мишиной (1999), Н. А. Неумывакиной (2006) разветвления легочной артерии на уровне бронхиального дерева представлены лобарными, сегментными, интерлобарными, терминальными и респираторными артериями. Также авторами было установлено, что из крупного ствола легочной артерии выходит артерия к верхушечной доле, которая расположена под местом бифуркации трахеи. Данная артерия верхушечной доли направлена вниз под трахею и лежит выше устья соответствующих вен.

Как предполагает К. К. Зайцева, В. А. Симаненкова, Ю. А. Комар (1985) у животных с вытянутыми диафрагмальными долями (парнокопытные) ветвей легочной артерии больше, чем у животных с укороченными долями (грызуны, хищные, приматы). Наиболее изменчивы медиальные ветви, которые образуют правильный ряд лишь у копытных и некоторых грызунов; у хищных они немногочисленны, а у приматов отсутствуют.

А. И. Гирфанов, И. И. Рахимов (2013) при исследовании сосудистого русла у кунных, обнаружили, что легочной ствол на вентральной поверхности трахеи делится на правую и левую легочные артерии. Они в свою очередь отдают самостоятельные ветви в верхушечные, сердечные и засердечные доли, продолжаясь как магистральные артерии диафрагмальных долей. Обе верхушечные и правая сердечная долевые артерии делятся дихотомически, а засердечная, левая сердечная и магистральные артерии – моноподически. В диафрагмальных долях сегментарные ветви идут в трех направлениях: дорсальном, вентральном и медиальном. Все артерии – магистральные, долевые и сегментарные – следуют по соответствующим бронхам кратчайшим путём, сопровождая их разветвления.

По результатам исследований А. Ромер, и Т. Парсонс (1992), Е.М. Vaile (1996) место деления легочного ствола у большинства млекопитающих расположено ниже бифуркации трахеи на 1,5-2,0 см. Вступив через корень в легкие, легочные артерии разделяются на долевые и сегментарные ветви и повторяют разветвления бронхов, располагаясь рядом с ними. Респираторные бронхиолы сопровождаются артериолами. Прекапиллярные артериолы шире таковых большого круга и создают малое сопротивление кровотоку.

В. Ю. Чумаков (2014) указывает, что у некоторых собак обнаруживаются бронхиальные артерии, отходящие от плечеголовной артерии. Они разветвляются на стенках бронхов и пищевода и устанавливают тем самым связи с основными бронхиальными артериями. Бронхиальные артерии ветвятся в основном на стенках дыхательных путей. Капилляры упомянутых сосудов устанавливают связь с капиллярной сетью альвеол.

По результатам исследований Ю. В. Кривовой, В. К. Илларионовой (2014) у собак общий ствол легочных артерий делится на правую и левую легочную артерии, из которых правая немного крупнее левой. Легочные артерии отдают ветви соответствующим долям. Правая краниальная доля кровоснабжается двумя передними ветвями: верхне-зональной и восходящей. Задняя ветвь, в большинстве случаев начинается от междолевого ствола, а иногда от артерии сердечной доли. Остальные доли правого лёгкого обычно получают по одной артерии, которые делятся на ветви в воротах лёгкого, а иногда даже до вхождения в паренхиму. Левая легочная артерия огибает левый бронх, а от верхушки образованной дуги отдаёт артерию к краниальной доле и дальше продолжается как междолевой ствол, от которого отходит артерия для сердечной доли. Междолевой ствол оканчивается и разветвляется в диафрагмальной доли.

Кровоснабжение трахеи и бронхов у козы описывает М. Ж. Нурушев (2010). По его данным бронхиальные артерии перед вступлением в корни легких всегда отдают два или три сосуда в прекардиальную часть пищевода.

По данным Н. В. Зеленецкого, В. Г. Шелеповой, А. С. Донченко, К. А. Лайшева (2003) у северного оленя легочной ствол выходит из артериального конуса правого желудочка, у своего начала имеет небольшое расширение – синус, затем направляется каудодорсально и позади аорты, у корня лёгких, делится на две легочные артерии для правого и левого лёгких. Каждая из них располагается вентролатерально от магистрального бронха и полностью повторяет его ветвление. Концевые ветви артерий распадаются на густую капиллярную сеть, оплетающую легочные альвеолы и переходят в легочные вены. В лёгкие по артериям поступает венозная кровь, а оттекает из лёгких по венам артериальная. Бронхиальная артерия, по сообщениям авторов, у северного оленя отходит от вентральной поверхности грудной аорты на уровне шестого грудного позвонка. В области бифуркации трахеи она делится на две ветви для главных бронхов и питает стеки бронхиального дерева.

Аналогичные данные о топографии легочного ствола в сравнении с северным оленем выявились у маралов (Мишина, О. С., 1999).

Из капилляров кровь собирается в посткапилляры, венулы и вены, которые в отличие от артерий располагаются между дольками. Внутрисегментарные ветви легочных вен, не постоянные по калибру и протяженности, впадают в межсегментарные вены, каждая из которых собирает кровь от двух соседних сегментов. Вены объединяются в крупные стволы (по два от каждого легкого), впадающие в левое предсердие (Задорожная, А. Н., 1974; Зеленовский, Н. В., Племяшов, К. В., Щипакин, М. В., Зеленовский, К. Н., 2015; Иванов, К. П., Мельникова, Н. Н., Потехина, И. Л., 2011).

А. А. Касимцев, В. В. Никель (2004), И. В. Подсевалова, (2009), М. Ж. Нурушев (2010), В. А. Порублев (2010, 2017) указывают, что вены лёгких, как и других органов, отличаются от артерий строением, частыми анастомозами, поверхностным сетевидным расположением, и численным превосходством. Легочные артерии по отношению к структурным единицам лёгкого могут рассматриваться как долевыми и сегментарными, а вены – как долевыми, междолевыми, сегментарными и межсегментарными.

Заключение

В ходе анализа данных отечественных и зарубежной литературы было установлено, наиболее полно артериальное и венозное русло органов дыхания изучено у плотоядных и жвачных. Однако в доступной нам литературе не было обнаружено сведений о породной и сравнительной морфологии, хода и ветвления артерий и вен органов аппарата дыхания у поросят в постнатальном онтогенезе. Все вышесказанное и послужило нам основанием для детального исследования сосудистой анатомии органов дыхания у свиней мясных пород на раннем этапе постнатального онтогенеза.

1.1.4 Гистогенез органов дыхания млекопитающих

Кроме непосредственной функции дыхательной системы, заключающейся в обмене газов между окружающей средой и организмом, дыхательному аппарату присущ ряд других важнейших функций, таких как: регуляция объёма вдыхаемого воздуха, его очищение, согревание и увлажнение, осуществление

иммунной защиты, рецепция газовых, температурных и механических раздражений. На долю слизистой оболочки дыхательных путей выпадает согревание вдыхаемого воздуха, его очищение и увлажнение. Вдыхаемый воздух, достигая легочной паренхимы, приобретает температуру, равную температуре тела, и относительную влажность около 100,00%. При этом наиболее интенсивное согревание вдыхаемого воздуха происходит в носовой полости: так, атмосферный воздух температурой в 7,0°C при достижении носоглотки имеет температуру, равную 28,8°C, а воздух с наружной температурой в 17,0–21,0°C, в глотке имеет температуру равную температуре тела. Такое многообразие функций дыхательной системы животных и человека, обязано своеобразным особенностям гистологического строения, как дыхательных путей, так и непосредственно лёгочной альвеолярной ткани (Гущин, Я. А., Мужикян, А. А., 2014).

Как утверждают Ю. Г. Васильев, Е. И. Трошин, В. В. Яглов (2009) стенка дыхательных путей на всём протяжении имеет многослойное строение. Начиная с гортани, стенка их образуется внутренней слизистой оболочкой, промежуточной хондро-фиброзной и наружной адвентициальной. В носовой полости и в околоносовых пазухах, как правило, рассматривается лишь структура слизистой оболочки. Как известно, носовая полость представлена преддверием и собственно носовой полостью. Преддверие носа покрыто слизистой оболочкой кожного типа, выстланной многослойным плоским эпителием. Собственный слой слизистой оболочки содержит вестибулярные железы, количество которых зависит от вида животного. Наиболее развиты вестибулярные железы у свиньи, у лошади их больше всего на дне носовой полости и в перегородке носа. У крупного рогатого скота железы топографически совпадают с железами носогубного зеркала.

По результатам исследования Л. Б. Бримана (2003) у лошади общее количество носовых желёз составляет в среднем 94200, причём на 1 см² слизистой оболочки их приходится около 150.

Согласно И. К. Есиповой (1969), А. Б. Панфилова, И. В. Пестовой (2007) в респираторной части слизистой оболочки носа домашней свиньи имеется два типа желёз: сложные и простые. В слизистой оболочке перегородки, дорсальной и

вентральной раковины и в области нижнего носового хода залегают сложные разветвлённые многодольчатые железы, длинные протоки которых открываются в преддверие носа. Их секреторные отделы построены из серо- и мукоцитов. Окончательного развития, как утверждает авторы, носовые железы у свиньи достигают к 84 дням.

По данным Л. Б. Бримана (2003) у собаки и кошки величина носовых желёз увеличивается в каудальном направлении, причём они обогащаются слизистыми клетками. У собаки железы являются серозными, а у кошки – смешанными.

Большинство авторов сходится в том, что слизистая оболочка собственно носовой полости, в связи со спецификой выполняемой ею функции, подразделяется на две части: дыхательную (респираторную) и обонятельную.

Слизистая оболочка обонятельной части носовой полости, по мнению ряда исследователей (Бриман, Л. Б., 2003, Зеленецкий, Н. В., Щипакин, М. В., 2014) имеет сложное и своеобразное строение. Известно, что в ходе эволюции тела нервных клеток у большинства афферентных нейронов мигрировали в цереброспинальные ганглии. Однако орган обоняния представляет собой исключение, потому что в обонятельных зонах тела афферентных нейронов лежат на поверхности между поддерживающими и базальными клетками слизистой оболочки носа. Такое расположение приводит к частой их гибели вследствие травм или других патологий, что влечёт ежегодную потерю около 1,0% объёма информации, поступающей через обонятельный анализатор.

По сообщениям В. И. Соколова (2004, 2012), у животных обонятельная область носовой полости сильно пигментирована и выстлана однослойным многорядным призматическим обонятельным эпителием. От остальных областей, она резко отличается по цвету. В обонятельном нейроэпителии различают обонятельные, поддерживающие и базальные клетки. Обонятельные клетки представляют собой биполярные нейроны, надъядерная часть которых – дендрит – выполняет рецепторную функцию. От базального полюса начинается аксон, входящий в состав обонятельного нерва. Количество обонятельных клеток обуславливает остроту чувства обоняния и зависит от вида животного.

Л. П. Тельцов (2000, 2001, 2007) сообщает, что покровный эпителий слизистой оболочки респираторной области носовой полости, также как и внелегочных и легочных воздухоносных путей - однослойный многорядный призматический мерцательный. В его состав входят реснитчатые, микроворсинчатые, бокаловидные, вставочные базальные (низкие и высокие), щёточные, бронхиолярные (клетки Клара), эндокринные и дендритные эпителиоциты. В носовой полости доминируют реснитчатые бокаловидные клетки. При этом реснитчатые клетки самые многочисленные и снабжены мерцательными ресничками. Последние совершают колебательные движения в направлении, противоположном движению струи воздуха.

Довольно содержательное определение гортани как органа, дал Ю. Т. Техвер (1977). Как указывает автор, гортань это – начальный отдел дыхательной трубки, располагающийся между глоткой и трахеей, изолирующий респираторный путь при проглатывании пищи, укрепляющий трахею на подъязычной кости, создающий опору для каудального констриктора глотки и начала пищевода и служащий голосовым органом. Гортань состоит из подвижного хрящевого остова, слизистой оболочки и адвентиции. Хондрофиброзная оболочка состоит преимущественно из гиалинового хряща и плотной соединительной ткани. Исключение составляет надгортанник и рожковые хрящи, построенные из хрящевой ткани эластического типа. По данным автора, преддверие гортани покрыто слизистой оболочкой кожного типа, имеющий многослойный плоский эпителий и волокнистый собственный слой. Встречаются в преддверии и отдельные островки с переходными формами эпителия и с многорядным реснитчатым эпителием.

Л. П. Тельцов (2000) установил, что почти у всех домашних животных (как и человека) в многослойном плоском неороговевающем эпителии гортани (особенно на ларенгиальной поверхности надгортанника и на уровне черпаловидного хряща) встречаются отдельные вкусовые почки. Позади голосовых складок и черпаловидных хрящей многослойный плоский эпителий заменяется многорядным реснитчатым эпителием. Гортанные желудочки у

лошади выстланы цилиндрическим реснитчатым эпителием, у свиньи же и у собаки они покрыты слизистой оболочкой кожного типа.

По данным В. И. Соколова (2004), слизистая оболочка трахеи выстлана однослойным многорядным реснитчатым эпителием. В нём преобладают реснитчатые, бокаловидные, базальные и эндокринные эпителиоциты. Последние продуцируют биогенные амины (серотонин и дофамин) и пептидные гормоны, регулирующие сокращения мышечных клеток воздухоносных путей и биение ресничек. Собственный слой слизистой состоит из пучков коллагеновых, эластических и ретикулиновых волокон, а также аморфного вещества и содержит незначительное количество клеток фибробластического ряда, тучных клеток и лимфоцитов.

В. В. Семченко (2013) указывает, что в подслизистой основе мелких бронхов постепенно исчезают железы. Фиброзно-хрящевая оболочка в бронхах среднего калибра представлена островками эластического хряща, который не формирует замкнутых колец. В бронхах малого калибра хрящи полностью исчезают, и слизистая оболочка переходит в адвентицию.

Более ранние исследования И. К. Есиповой (1969), показали, что строение бронхов на протяжении бронхиального дерева неодинаково, но имеет общие черты сходства. К примеру, слизистая оболочка бронхов, подобна слизистой трахеи, выстлана многорядным мерцательным эпителием, толщина которого постепенно уменьшается за счёт изменения формы клеток. Так, в малых бронхах призматический эпителий становится однослойным кубическим. Также в дистальном направлении в бронхах уменьшается количество бокаловидных и эндокринных клеток.

По данным В. Ф. Вракина (2008) крупные бронхи по строению своей стенки похожи на трахею. Эпителий слизистой оболочки многорядный мерцательный, с теми же видами клеток, что и в трахеи. В собственной пластинке слизистой оболочки имеются пучки гладкомышечных клеток. Эластические волокна хорошо развиты. В подслизистой основе имеются сложные трубчато-альвеолярные

слизисто-серозные железы. Гиалиновый хрящ хондро-фиброзной оболочки имеет вид сплошных пластинчатых колец.

Подобные данные при описании гистологического строения стенки бронхов и трахеи, приводят в своих трудах М. S. Cover (1953), W. A. Bloom (1968); A. Policard, P. Gali (1970), М. Р. Сапин, Т. А. Акматов (1989).

С. А. Симбирцев, А. А. Лойт (1996), Ю. И. Симонов (2002), Ю. И. Афанасьев (2011) сообщают, что наименьшей единицей лёгких у млекопитающих является долька. Последняя, по сообщениям авторов, имеет форму неправильной пирамиды высотой 21–27 мм и шириной 9–21 мм. Она, в свою очередь, образует до 16 терминальных бронхиол, которые заканчиваются ацинусами. Ацинус является морфофункциональной единицей респираторного отдела лёгких. Каждый из них включает 14–16 респираторных бронхиол, 1200–1500 альвеолярных ходов, 2500 – 4500 альвеолярных мешочков и 14–20 тыс. альвеол. Объём ацинуса составляет 180,0–182,0 мм³. В одном лёгком насчитывается 150 тыс. ацинусов и 300–350 млн. альвеол.

Е. И. Вовченко (1980), М. Н. Васюков (2009) указывают на то, что терминальная бронхиола после дихотомического ветвления переходит в респираторные бронхиолы первого, далее второго, а затем и третьего порядка. Особенностью строения последней является то, что местами кубический эпителий бронхиолы исчезает и его место на базальной мембране занимает альвеола – чашечкообразная структура, выстланная плоскими клетками – альвеолоцитами.

В. И. Соколов, Е. И. Чумасов, (2004), М. Х. Нурушев (2010) указывают, что между альвеолами существуют сообщения в виде пор. Рыхлая волокнистая соединительная ткань перегородок отличается высокой растяжимостью и эластичностью. В ней много нежных эластических волокон, а также макрофагов. В стенке проходят многочисленные кровеносные капилляры с непрерывной, нефенестрированной эндотелиальной выстилкой. Внутренняя поверхность выстлана двумя основными видами клеток: клетки I типа – респираторные альвеолоциты, клетки II типа – секреторные альвеолоциты (Шишкин, Г. С.,

Воевода, Т. В., Валицкая, Р. И., 1986; Шишкин, Г. С., Валицкая, Р. И., Устюжанинова, Н. Д., 1988).

С. А. Симбирцев, А. А. Лойт (1996), В. В. Семченко, Р. П. Самусева, М. В. Моисеева, В. Л. Колосова, (1999), В. И. Соколов, Е. И. Чумасов, 2004; М. Х. Нурушев (2010) утверждают, что респираторные альвеолоциты (пнеumoциты) I типа имеют неправильную уплощенную форму и уплощенные тёмные ядра. На апикальной поверхности можно видеть короткие выросты цитоплазмы. В цитоплазме немного органелл (кроме элементов цитоскелета) и значительное число транспортных пиноцитозных пузырьков. Альвеолоциты I типа обеспечивают газообмен между воздухом и кровью. Секреторные альвеолоциты II типа имеют округлую или овальную форму. Они намного крупнее предыдущих клеток, а в их цитоплазме видны многочисленные рибосомы, цистерны и каналцы эндоплазматической системы, митохондрии, аппарат Гольджи. Видны также секреторные включения и осмиофильные пластинчатые ламеллярные тельца, которые состоят из концентрических пластинок. Респираторные альвеолоциты вырабатывают сурфактант, который в виде тонкой плёнки покрывает внутреннюю поверхность альвеолы, и препятствует ее слипанию, а также улучшает газообмен, способствует миграции жидкости из сосуда в альвеолу и уменьшает ее поверхностное натяжение.

К. К. Зайцева, В. А. Симаненкова, Ю. А. Комар (1985), давая определение аэрогематическому барьеру, указывают, что это сложная система клеточных и неклеточных элементов, включающая в себя следующие компоненты: слой сурфактанта, представленный веществом белково-липидно-углеводной структуры; тонкий слой цитоплазмы альвеолоцитов первого типа; общую базальную мембрану альвеолоцита первого типа и эндотелиоцита; истончённую цитоплазму эндотелиоцита.

По Ю. Г. Васильеву (2009) сурфактант состоит из двух фаз. Жидкостная, внутренняя фаза (гипофаза) сурфактанта выравнивает поверхность альвеол. Её химический состав сформирован в основном полисахаридами, гликопротеинами и протеогликанами. Снаружи располагается тонкая плёнка (мембранная фаза)

сурфактанта. Мембранная фаза сурфактанта составлена фосфолипидами и липопротеинами. Обмен респираторных газов состоит из трёх процессов: 1) пересечение аэрогематического барьера; 2) проникновение в плазму крови; 3) обмен на гемоглобиновой молекуле эритроцитов.

В. Б. Шадлинский, Б. М. Гусейнов (2007) указывают, что сурфактант альвеол по своему химическому составу является родственником гликокаликса, покрывающего поверхность ряда других органов.

Ю. И. Афанасьев, Д. В. Баженов, (2001), Л. П. Тельцов., В. А. Здравинин, И. Р. Шашанов (2006), В. Б. Шадлинский, Б. М. Гусейнов (2007) описывают топографию артерии в стенке трахеи, которая располагается в перибронхиальной ткани, и формируют две капиллярные сети: глубокую и поверхностную. Глубокая расположена в подслизистой основе. Поверхностная достигает собственную пластинку слизистой оболочки, где образующие её капилляры находятся рядом с базальной мембраной и иногда отделены от неё только тонким слоем коллагеновых волокон.

М. А. Иркатанова (1971), Ю. П. Антипчук, Т. А. Гибрадзе (1976), В. Ю. Чумаков (2004), описывая гистологическое строение стенки альвеол, указывают, что последняя включает в себя (помимо базальных мембран и основного вещества перегородок и содержащихся в нём коллагеновых и эластических волокон) следующие клеточные элементы:

- 1) дыхательные, или респираторные альвеолоциты;
- 2) большие альвеолоциты;
- 3) альвеолярные фагоциты;
- 4) септальные фибробласты;
- 5) септальные макрофаги, или гистиоциты.

Особое внимание авторов, обращено на то, что лишь в редких случаях в нормальных лёгких к ним прибавляются отдельные септальные лейкоциты.

М. А. Иркатанова (1971) указывает, что наибольшая часть (по объёму) альвеолярной стенки образуется кровеносными капиллярами.

По данным Ю. П. Антипчука, Т. А. Гибрадзе (1976), А. А. Касимцева (2004), Ю. Г. Васильева (2009), О. В. Крячко (2017) прочность и резистентность альвеолярной стенки обеспечиваются ретикулярными и коллагеновыми волокнами, сопровождающими капиллярную сеть. Базальная мембрана альвеол играет роль остова легочной паренхимы. Её разрыв ведёт к эмфизематозному расширению воздушных пространств в лёгких. Новообразующие альвеолоциты занимают место на предшествующей базальной мембране, но сами они к образованию новой базальной мембраны не способны: разрывы альвеолярных базальных мембран в лёгких у взрослых неизлечимы.

Заключение

В результате анализа отечественной и зарубежной литературы по закономерностям гистогенеза органов дыхания млекопитающих было установлено, что наиболее детально исследованы легкие у плотоядных и жвачных. Однако у свиней мясных пород имеются только отрывочные данные по данному вопросу. Все вышесказанное и послужило нам основанием для детального исследования данной области.

2. СОБСТВЕННЫЕ ИССЛЕДОВАНИЯ

2.1 Материал и методы исследования

Работа выполнена на кафедре анатомии животных ФГБОУ ВО «Санкт-Петербургский государственный университет ветеринарной медицины» в период с 2015-2020 гг.

Кадаверный материал получали со свиноводческого комплекса «Идаванг Агро» д. Нурма, Тосненского района Ленинградской области.

Возраст изученных животных составлял от 1 до 30 дней от рождения. Изучение сравнительной морфологии органов дыхания свиней мясных пород на ранних этапах постнатального онтогенеза проводилось на примере пород – ландрас и дюрок. Возраст исследованных животных определяли по бонитировочным карточкам, а также со слов ветеринарного специалиста хозяйства и по зубной формуле с использованием методики профессора Калугина И. И. (1905).

Исследование проводили по трем возрастным группам, согласно периодизации жизни свиней (Желев, В. А., 1976; Blood, D. С., 1988; Кудряшов, А. А., 1992) – новорожденные 1-7 дней (ранний неонатальный период); новорожденные 10-14 дней (неонатальный период); новорожденные 20-28 дней (поздний неонатальный период). Характеристика исследованного материала приведена в таблице 3. Всего было исследовано 144 животных.

При проведении исследования использовали классические и современные методы, включающие: микро- и макроморфологию; вазорентгенографию; тонкое анатомическое препарирование под контролем стереоскопического микроскопа МБС-10; изготовление коррозионных препаратов с использованием безусадочных пластмассовых масс акрилового ряда и просветленных препаратов по методике В. Н. Горчакова (1997) в модификации Н. В. Зеленецкого, М. В. Щипакина (2012) с инъектированием сосудов черной сажей на скипидаре живичном с добавлением этилового эфира; компьютерную и магниторезонансную томографию.

Таблица 3 - Характеристика исследуемого материала

Методы исследований	Возрастные группы изучаемых животных						Всего исследовано
	Новорожденные 1-7 дней (ранний неонатальный период)		новорожденные 10-14 дней (неонатальный период)		новорожденные 20-28 дней (поздний неонатальный период)		
	Ландрас	Дюрок	Ландрас	Дюрок	Ландрас	Дюрок	
Макро-микроморфологические исследования	5	6	5	5	6	5	32
Инъекция кровеносных сосудов и препарирование	3	3	5	5	3	3	22
Вазорентгенография	3	3	3	3	3	3	18
Инъекция сосудов и изготовление просветленных препаратов	3	3	3	3	3	3	18
Инъекция сосудов и изготовление коррозионных препаратов	3	3	3	3	3	3	18
Магниторезонансная томография	3	3	3	3	3	3	18
Компьютерная томография	3	3	3	3	3	3	18
ВСЕГО	23	23	25	24	23	22	144

Макроморфологические исследования начинали с определения возраста, массы и длины тела животного. Далее следовал осмотр слизистых оболочек носовых ходов и изучение топографии, формы трахеи. Для определения топографии долей легких, производили обвалку ребер от мягких тканей, затем фотографировали легкие в спавшемся и расправленном состояниях. В дальнейшем вскрывали грудную клетку путем рассечения реберных хрящей и удаления грудины, удаляли ребра, определяли скелетотопию и синтопию трахеи, корней легких и их долей. Извлекали трахео-легочно-сердечный комплекс органов, отделяя его методом тонкого анатомического препарирования от прилежащих тканей.

Для определения видовых особенностей и характера внутриорганного строения стенки трахеи образцы ее тканей отбирали в трех участках: краниальном – на уровне два-три трахеального кольца, среднем на уровне 17 трахеального кольца, каудальном – на уровне два-три трахеального кольца от бифуркации.

При исследовании бронхиального дерева измеряли углы ответвления долевых и сегментарных бронхов, их размеры (диаметр у основания, длину), а также характер ветвления бронхов и наличие хрящевого скелета. При исследовании легких определяли количество долей, размеры, степень развития соединительнотканной стромы и «рабочей» ткани паренхимы, а также обособленности сегментов и долек легкого.

Тонкому анатомическому препарированию подвергали свежие и замороженные легкие свиней обеих пород. Для этого использовали саггитальный разрез от верхушки до основания легких. Линейные параметры легких определяли с помощью электронного штангенциркуля модели «Тато professional» со шкалой деления 0,05 мм, производства США. Абсолютную массу отпрепарированных легких определяли на электронных весах «CAS 0,2 HFS». Также проводили следующие линейные измерения: максимальная длина легкого по его тупому краю от краниальной до каудальной доли; длина и ширина всех долей легкого; максимальная высота и толщина легкого от нижнего края средней доли до противоположного тупого края.

Для гистологического исследования ткань легких фиксировали в 10% растворе нейтрального формалина в течение 24 часов, после чего по общепринятой методике заливали в парафин. Затем изготавливали срезы толщиной 5-7 мкм. Для микроскопического исследования срезы окрашивали гематоксилином и эозином. Для гистохимического исследования бокаловидных клеток мерцательного эпителия и выявления в них гликозаминогликанов (кислых мукополисахаридов) биоптаты окрашивали альциановым синим при pH 2,5. С целью выявления коллагеновых волокон срезы также были окрашены трихром по Массону. Морфологическое исследование гистологических препаратов проводилось при помощи светооптического микроскопа Carl Zeiss AxioStar при увеличении 50, 100, 200 и 400. Микрофотографирование проводили при помощи цифровой фотокамеры Рихета 560 и программного обеспечения VideoТест.

При использовании методики вазорентгенографии перед заполнением сосудистого русла рентгеноконтрастной массой кадаверный материал разогревали на водяной бане при температурном режиме 50°C. После процедуры разогрева катетеризировали брюшную аорту. Для доступа к ней труп укладывали на правую сторону и вскрывали брюшную стенку, рассекая ее поперечным разрезом за последним ребром. Далее проводили промывку сосудистого русла гипертоническим раствором натрия хлорида до полного исчезновения сгустков крови из вскрытых вен. Часто при инъекции сосудистого русла, мы наблюдали одновременное заполнение венозной системы, что происходило благодаря наличию многочисленных межсистемных термино-терминальных анастомозов между экстра- и интрамуральными артериями и венами. Рентгеноконтрастную массу для инъекций готовили по прописи В. Ю. Чумакова в модификации Зеленецкого Н. В. (2012): в равных частях свинцовый сурик, вазелиновое масло, скипидар, этиловый эфир, этиловый спирт. Недостатком этой массы является то, что она очень быстро расслаивается, и потому ее необходимо постоянно размешивать, используя электромешалку. Также необходимо отметить, что эта масса плохо проникает в экстра- и интрамуральное русло, и в особенности в звенья гемомикроциркуляции из-за крупных частиц свинцового сурика. Хорошие

результаты были получены нами при инъекции сосудов массой, предложенной К. И. Кульчицким и др. (1983): сурик железный – 15%, глицерин 40–60%, спирт этиловый+этиловый эфир – до 100%. Поскольку частицы этой массы имеют диаметр близкий к размерам эритроцита, то она способна заполнять даже звенья гемомикроциркуляторного русла. Также, как положительный момент нужно отметить, что данная масса за счет наличия глицерина очень медленно расслаивается. Это свойство существенно облегчает процесс инъекции.

Применяли рентгеноконтрастную массу для инъекций по прописи М. В. Щипакина, А. В. Прусакова, Д. С. Былинской, С. А. Куга (2013), состоящую из свинцовых белил – 45,0%, живичного скипидара – 45,0% и порошка медицинского гипса – 10,0%. При приготовлении массы, порошок медицинского гипса вводили в смесь жидких компонентов тонкой струей. Полученную массу тщательно перемешивали в течение 20–30 минут до получения взвеси гомогенной консистенции с вязкой аналогичной плазме крови. При этом гипс предварительно просеиваем через сито. Полученный состав необходимо использовать *ex tempore*. После инъекции объекты исследования помещали в 10,0% раствор формальдегида на 5-7 суток для наилучшего проникновения взвеси в его терминальное кровеносное русло. Положительный эффект при использовании данной массы заключается в том, что она легко проникает в кровеносные сосуды, вплоть до терминального русла, а при рентгеновской съемке на полученных вазорентгенограммах тень сосудов яркая, четкая, контрастная. При исследовании легких инъекционная масса не вытекает из поврежденных кровеносных сосудов и не «загрязняет» объект исследования. Часто мы использовали комбинированный способ инъекции. При этом артериальное русло заполняли массой В. Ю. Чумакова, а венозное - массой К. И. Кульчицкого в модификации Н. В. Зеленецкого. В результате на полученных рентгенограммах можно было дифференцировать сосуды артериального и венозного русла, так как молекулярная масса железного сурика (~160) почти в 5 раз меньше такого же показателя для свинцового и, следовательно, в меньшей степени поглощает рентгеновские лучи.

Рентгенографию инъецированных препаратов проводили при следующих технических условиях: сила тока 50 мА, напряжение на трубке 35 кВ, фокусное расстояние – до 50–60 см, экспозиция – до 2–3 секунд. Для рентгеновских снимков использована пленка «Kodak». Экспонированная пленка обрабатывалась в проявителе “Ренген 2” и фиксировалась в растворе “БКФ 2” по общепринятой методике. С рентгенограмм делали фотоотпечатки в натуральную величину и фотографии, сканировали и обрабатывали в электронной программе на ПК. В качестве контрастной массы для изготовления просветленных препаратов использовали 3,0% раствор желатина с тушью или коллоидный уголь. Так как данные вещества являются мелкодисперсными, полученная с их использованием масса способна заполнять не только экстраорганные артерии и вены, но и сосуды, формирующие микроциркуляторное русло. Также нами были изучены особенности организации микроциркуляторного русла. Для этого готовились просветленные препараты по методу В. Шпальтегольца в модификации В. Ю. Чумакова и по методу Н. В. Зеленецкого (2002) с использованием концентрированного глицерина и 2,0% гидроксида калия.

Коррозионные препараты изготавливали с использованием пластмассы «Редонт-3» по методу, разработанному морфологами Института ветеринарной медицины и биотехнологии ФГБОУ ВО «Омский государственный университет имени П. А. Столыпина» под руководством профессора Г. А. Хонина в модификации Н. В. Зеленецкого, А. В. Прусакова (2013). Коррозионную обработку проводили в концентрированном растворе гидроксида калия или едком натре.

Магнитно-резонансная томография исследуемым объектам проводилась на высокопольном магнитно-резонансного томографе 1.5 T General Elektrik без применения контраста. Суть метода магнитно-резонансной томографии (МРТ) заключается в исследовании органов и тканей дыхательной системы с использованием физического явления ядерного магнитного резонанса. Метод основан на измерении электромагнитного отклика атомных ядер, чаще всего ядер атомов водорода, а именно на возбуждении их определённой комбинацией

электромагнитных волн в постоянном магнитном поле высокой напряжённости. В данном случае контраст не использовался, так как исследования проводилось на кадаверном материале и возможности введения контраста было невозможным. При исследовании труп животного помещали в специальную считывающую катушку той областью, которую нужно сканировать, например, в частности голову или грудной отдел. После укладки труп животного помещают в аппарат МРТ. Оператор МРТ запускает программу, далее катушка, в которую погружен труп животного, принимает данные с заранее выбранной сканируемой области и передает все данные в компьютер томографа. Далее происходит обработка данных, в результате которых, мы получаем изображение на экране монитора, которое в последующем интерпретируем. При нашем исследовании органов грудной полости свиней применялось несколько программ для исследования: T1 и T2. Также применялись разные срезы сканирования: сагиттальный, коронарный и аксиальный.

Вариационно-статистическую обработку результатов исследования (Г. Г. Автандилов, 1990; Г. Ф. Лакин, 1990; Н. А. Плохинский, 1969, 1970) проводили с использованием пакета анализа данных в программе «Excel Windows Office XP» и «Statistika 6,0» (Statsoft, USA) с расчётом средней арифметической и её стандартной ошибки ($M \pm m$).

При проведении статистического анализа был использован t-критерий Стьюдента для независимых выборок (С. Гланц, 1999). Различия считались достоверными при $p < 0,05$.

Все анатомические термины, приведенные в работе соответствуют пятой редакции Международной ветеринарной анатомической номенклатуре, перевод и русская терминология профессора Зеленецкого Н. В. (2013). Гистологические термины соответствуют Международной гистологической номенклатуре, под редакцией В. В. Семченко, Р. П. Самусева, М. В. Моисеева, З. Л. Колосовой (1999).

2.2 Результаты собственных исследований

2.2.1 Морфология носа, носовой полости, трахеи, легких свиней мясных пород на ранних этапах постнатального онтогенеза

У изученных животных начальным отделом дыхательных путей является нос (*nasus*), благодаря которому происходит вдыхание воздуха из окружающей среды и обследование его на запахи. Верхушка носа образует хоботок (*rostrum*), который состоит в тесной взаимосвязи с верхней губой и представляет собой округлое, поставленное в сегментальной плоскости образование. На ростральной поверхности хоботка расположены симметричные округло-овальной формы ноздри (*nares*), достигающие диаметра $8,50 \pm 0,08$ мм. На коже хоботка имеются короткие, редкие синузозные волоски белого цвета, а также небольшие поры выводных протоков хоботковых желез (*gl. rostralis*).

Остов хоботка представлен хоботковой костью (*os rostralis*) в виде окостеневшей конца хрящевой носовой перегородки. Хоботковая кость подвижная и расположена между носовыми и резцовыми костями. От дорсальной части хоботка отходят две хрящевые пластинки в латероventральном направлении. Они являются – боковой стенкой верхушечной части носовой полости и примыкают к дорсальным боковым хрящам.

Дорсальные боковые хрящи, отходящие от дорсального края носовой перегородки, соединяются с вентральными боковыми хрящами. Последние берут начало от вентральной части хоботковой кости и следуют на правую и левую стороны по хрящевому рожку в основу латеральных крыльев ноздрей.

Кожа с хоботка заворачивается вовнутрь носовой полости и выстилает начало преддверия носа.

Собственно носовая полость (*cavum nasi proprium*) у свиней имеет трапециевидную форму и выслана слизистой оболочкой. Хрящевая перегородка носа не доходит в каудальном направлении до горизонтальной пластинки небной кости. При этом между ними образуется узкая щель. Слизистая оболочка собственно носовой полости бледно-розового цвета и образует большое

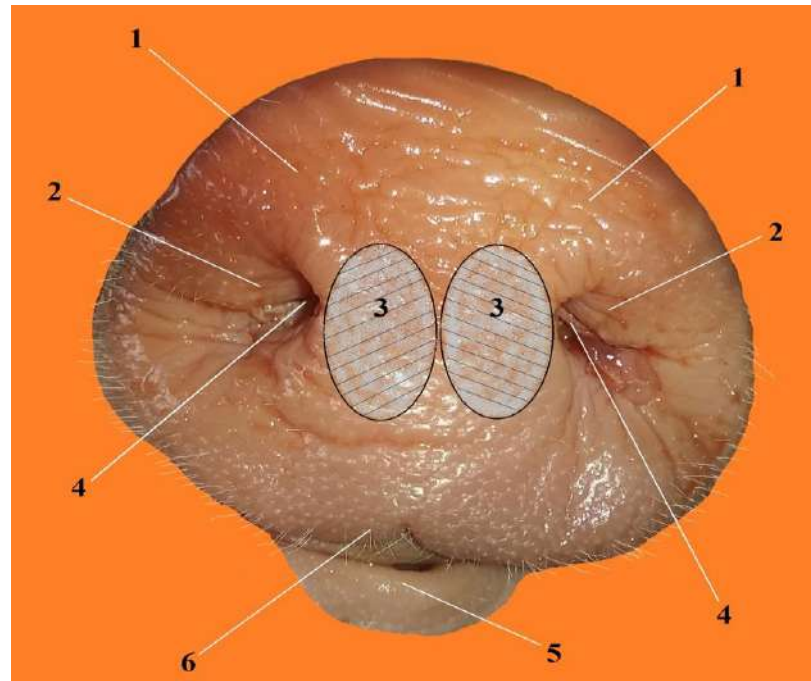


Рисунок 1 – Хоботок свиной домашней породы ландрас:
 1 – хоботковое зеркало; 2 – ноздри; 3 – проекция хоботковых костей;
 4 – преддверие носа; 5 – нижняя губа; 6 – верхняя губа.

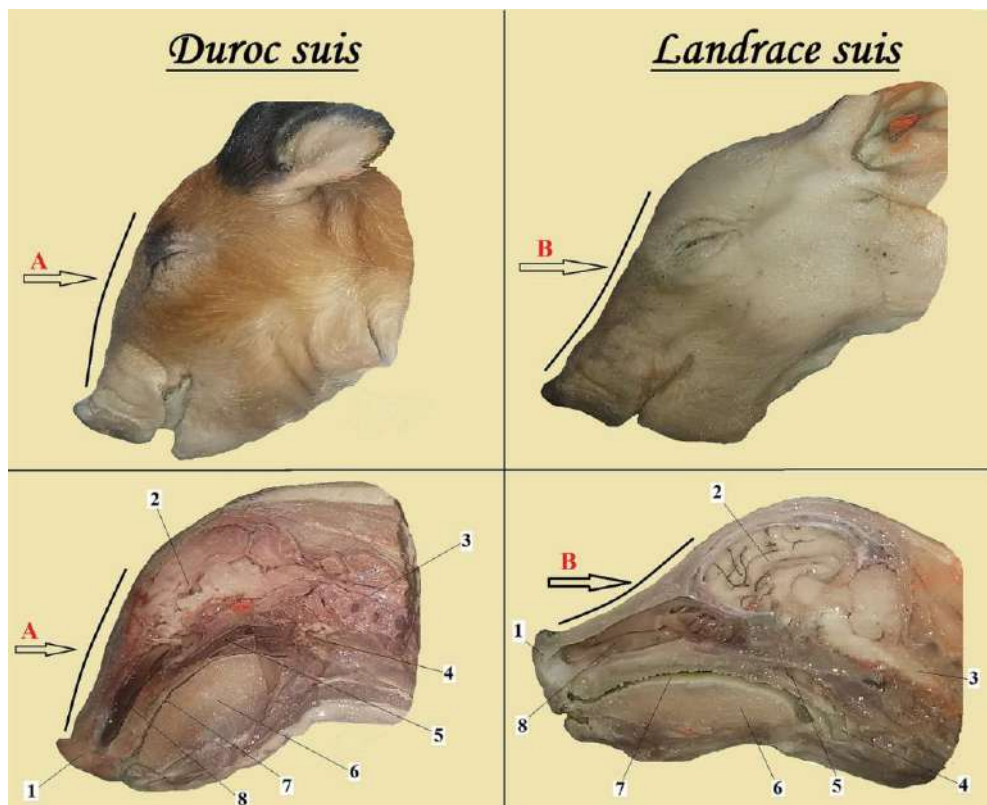


Рисунок 2 – Сравнительная морфология головы свиней породы дюрк и ландрас:
 А – латеральная поверхность головы; В – саггитальный разрез головы
 1 – хоботок; 2 – головной мозг; 3 – спинной мозг; 4 – гортань; 5 – хоаны;
 6 – тело языка; 7 – ротовая полость; 8 – носовая полость.

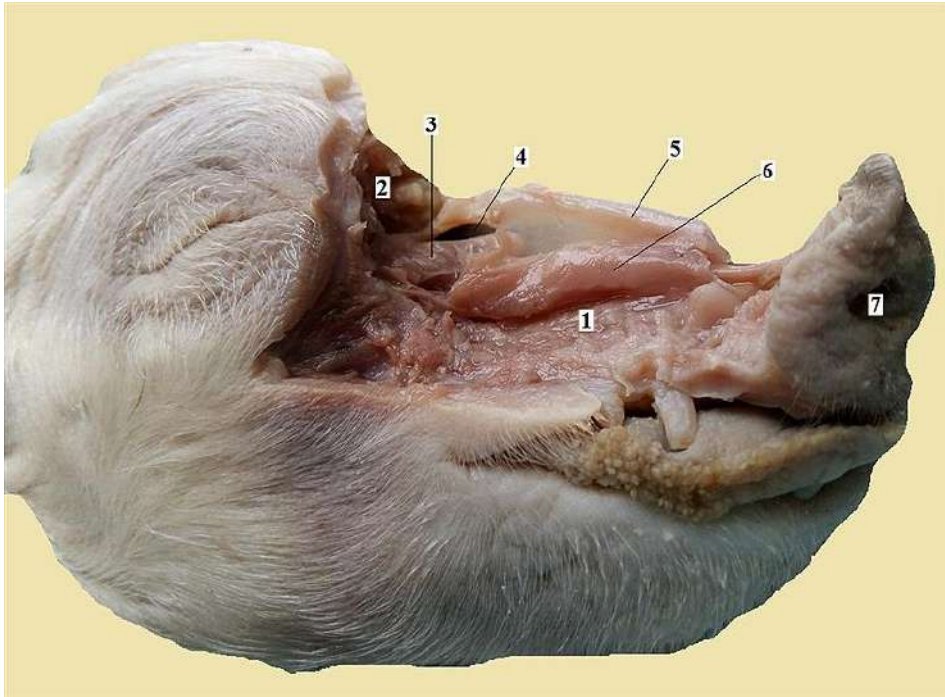


Рисунок 3 – Вскрытая носовая полость свиньи породы ландрас. Латеральная проекция:
 1 – полость верхнечелюстной пазухи; 2 – лобная пазуха; 3 – решётчатый лабиринт;
 4 – носовых верхнечелюстное отверстие; 5 – дорсальная носовая раковина; 6 – вентральная
 носовая раковина; 7 – ноздря.

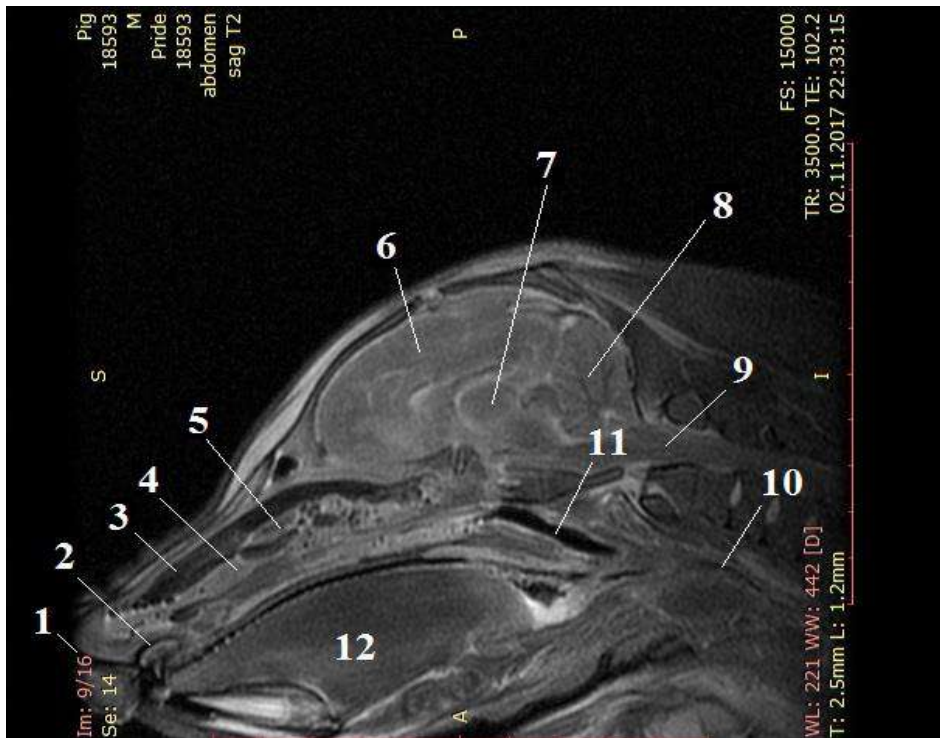


Рисунок 4 – Магнитно-резонансная томография органов головы свиньи породы дюрок.
Возраст 14 дней:

1 – вход в носовую полость (ноздри); 2 – вентральный носовой ход; 3 – полость дорсальных
 носовых раковин; 4 – вентральная носовая раковина; 5 – средняя носовая раковина;
 6 – полушарие головного мозга; 7 – таламус; 8 – мозжечок; 9 – спинной мозг; 10 – просвет
 трахеи; 11 – полость носоглотки; 12 – язык.

количество складок, которые участвуют в формировании на ее боковых стенках дорсальных и вентральных раковин, а в каудальном отделе – лабиринта решетчатой кости, где цвет слизистой оболочки приобретает желтоватый оттенок.

Дорсальная носовая раковина (*concha nasi dorsalis*) – у изученных животных длинная и узкая. Длина ее у новорожденных свиней 1-7 дней породы ландрас составляет $19,00 \pm 0,01$ мм, у 10-14 дневных животных данный показатель равен $32,00 \pm 0,03$ мм; у 20-28 дневных животных составляет $44,00 \pm 0,04$ мм. Длина ее у новорожденных свиней 1-7 дней породы дюрок в среднем составляет $14,00 \pm 0,01$ мм; у 10-14 дневных поросят составляет $29,00 \pm 0,02$ мм; у 20-28 дневных животных $39,00 \pm 0,03$ мм.

Вентральная носовая раковина (*concha nasi ventralis*) – более широкая. Длина ее у новорожденных свиней 1-7 дней породы ландрас в среднем составляет $27,50 \pm 0,02$ мм; у 10-14 дневных животных составляет $31,00 \pm 0,03$ мм; у 20-28 дневных поросят составляет $40,00 \pm 0,04$ мм. Длина ее у новорожденных свиней 1-7 дней породы дюрок в среднем составляет $23,00 \pm 0,02$ мм; у 10-14 дневных животных составляет $27,00 \pm 0,02$ мм; а у свиней возраста 20-28 дней составляет $36,0 \pm 0,03$ мм.

Тем самым, можно сделать вывод, что из-за уплощенной конфигурации черепа свиней дюрок, дорсальная и вентральная носовые раковины значительно короче и уже, по сравнению со свиньями породы ландрас.

Носовые раковины разделяют носовую полость на дорсальный, средний, вентральный и общий носовые ходы.

Дорсальный носовой ход (*meatus nasi dorsalis*) – узкий, расположен между крышей носовой полости и дорсальной носовой раковиной и ведет в обонятельную область лабиринта решетчатой кости.

Средний носовой ход (*meatus nasi medius*) – небольшой, располагается между дорсальной и вентральной носовыми раковинами. Его каудальный конец делится на два колена – дорсальное и вентральное. При этом дорсальное колено следует в сторону лабиринта решетчатой кости, а вентральное открывается в хоану. Из

среднего носового хода воздух также проникает в челюстную, небную, слезную, лобную пазухи и в полости дорсальной и вентральной носовых раковин.

Вентральный носовой ход (*meatus nasi ventralis*) – широкий, объемистый, расположен между вентральной носовой раковиной и дном носовой полости. Рядом с хоанами он соединяется с аналогичным ходом противоположной стороны и ведет в относительно небольшие, но длинные овальные хоаны. Через носо-небный канал (*canalis nasopalatinus*) вентральный носовой ход сообщается с ротовой полостью. В носо-небный канал также открывается сошниково-носовой орган (*organon vomeronasales*) (орган Якобсона).

Общий носовой ход (*meatus nasi communis*) – проходит между носовой перегородкой и медиальными поверхностями носовых раковин и обонятельного лабиринта. Он соединяет все три хода и переходит кзади в носоглоточный ход, который через хоану ведет в носоглотку.

Длина носо-сошникового органа (орган Якобсона) небольшая и составляет $23,00 \pm 0,25$ мм, а ширина его равна $0,35 \pm 0,01$ мм. Каудальный конец данного органа замкнутый, а ростральный переходит в узкий проток, который в дальнейшем открывается в носо-небный канал и соединяется как с носовой, так и с ротовой полостями. У свиней породы ландрас и дюрок в ростральной части сошниково-носовой орган имеет костную основу.

Носо-небный канал проходит через небольшую резцовую щель, длина которой составляет $10,00 \pm 0,10$ мм, а ширина $0,33 \pm 0,03$ мм. Слезный канал оканчивается в преддверии носа двумя отверстиями. Латеральные носовые железы открываются в средний носовой ход.

Гортань (*larynx*) – относительно длинная. В ее основе лежат соединенные подвижно хрящи, участвующие в формировании хондро-фиброзной оболочки. В состав гортани входит пять хрящей: 1) щитовидный хрящ (*cartilago thyroidea*), состоит из боковых пластинок, которые вентрально соединены в тело, при этом глоточные края пластинок слегка утолщены, а в сторону трахеи обе пластинки становятся выше. На щитовидном хряще различают ростральные и каудальные рога. Каудальные рога, служащие для сочленения с кольцевым хрящом короткие

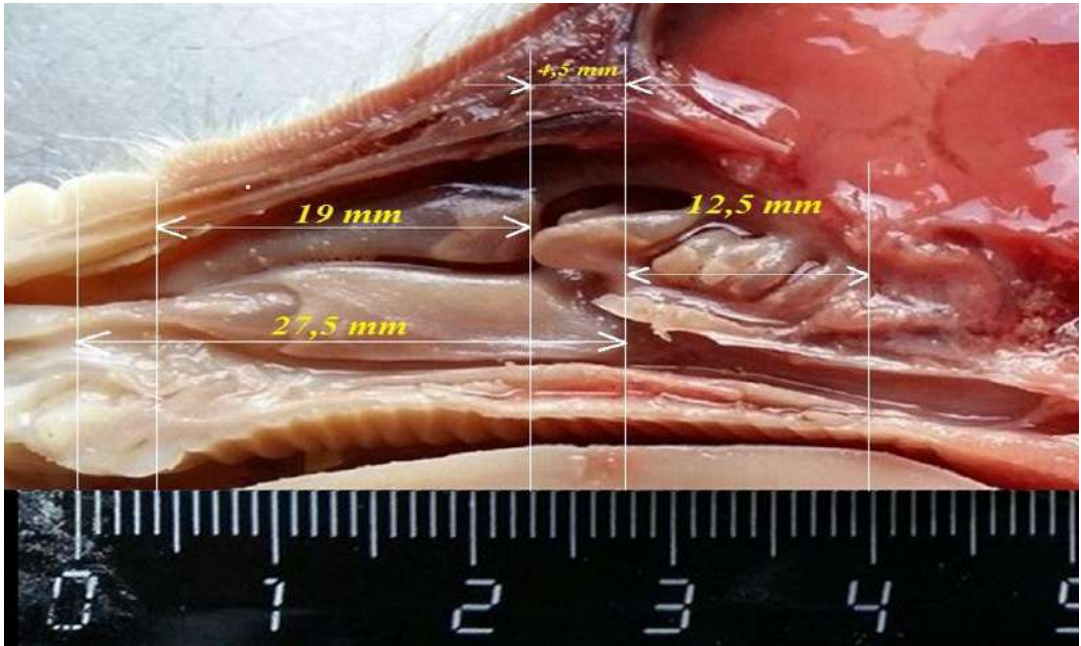


Рисунок 5 – Морфология и морфометрия носовых раковин свиньи породы ландрас. Возраст 3 дня:

1 – (19,00 mm) – длина дорсальной носовой раковины; 2 – (27,50 mm) – длина вентральной носовой раковины; 3 – (4,50 mm) – длина средней носовой раковины; 4 – (12,50 mm) – длина решётчатого лабиринта.

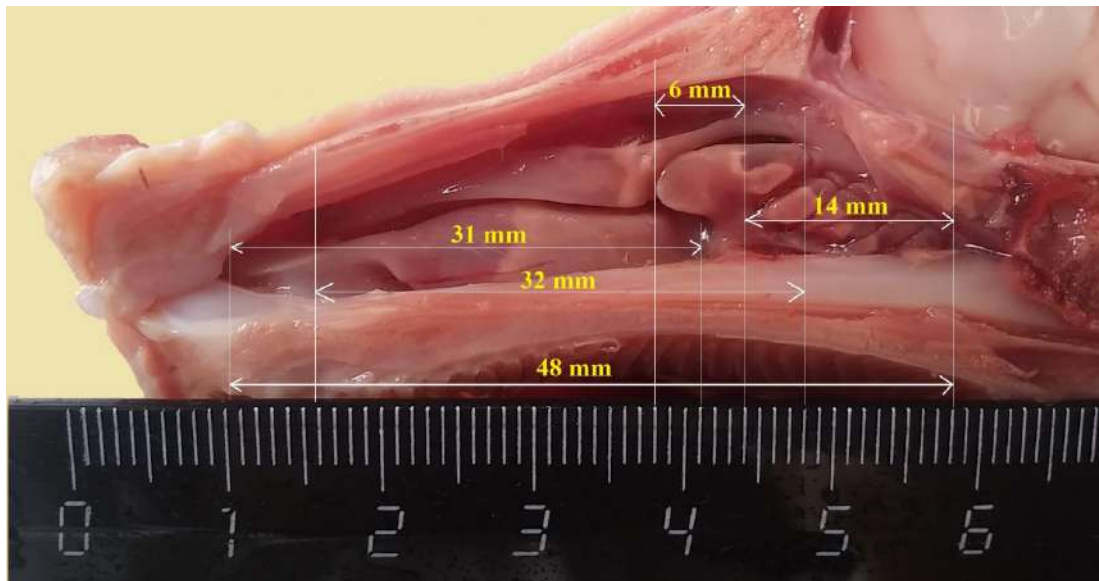


Рисунок 6 – Морфология и морфометрия носовых раковин свиньи породы ландрас. Возраст 10 дней:

1 – (6,00 mm) – длина средней носовой раковины; 2 – (14,00 mm) – длина решётчатого лабиринта; 3 – (31,00 mm) – длина вентральной носовой раковины; 4 – (32,00 mm) – длина дорсальной носовой раковины; 5 – (48,00 mm) – длина носовой полости.

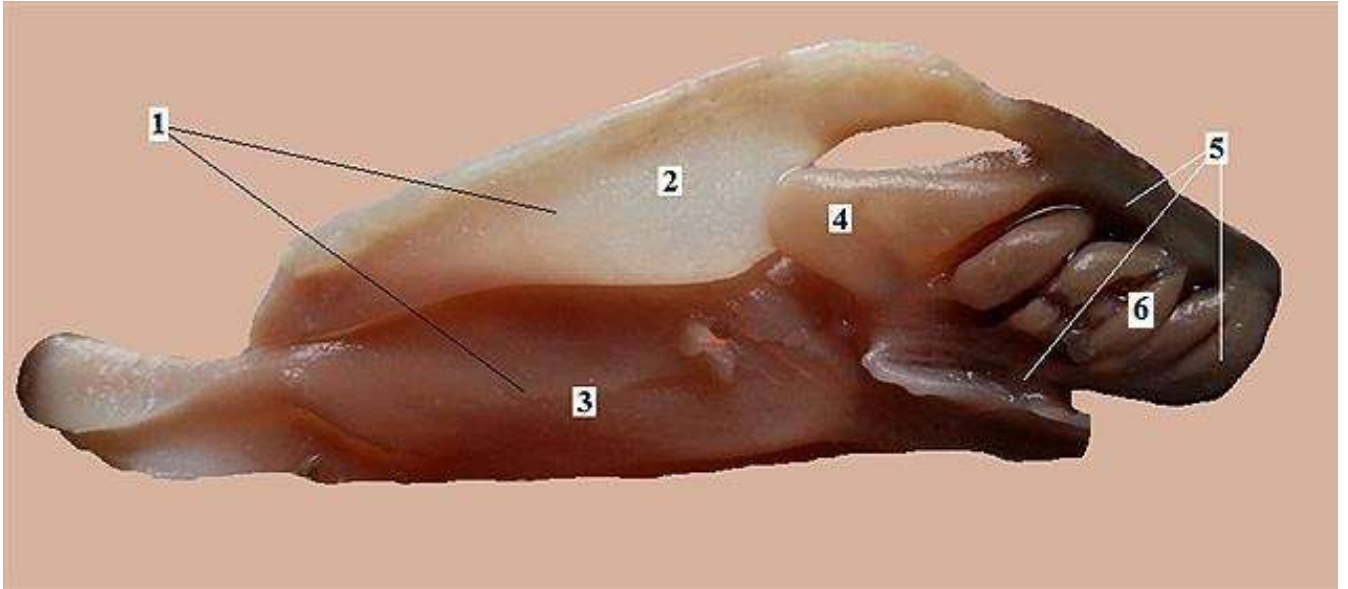


Рисунок 7 – Носовые раковины свиньи породы дюрок. Возраст 15 дней:
 1 – дыхательная часть слизистой оболочки носовых раковин; 2 – дорсальная носовая раковина; 3 – вентральная носовая раковина; 4 – средняя носовая раковина;
 5 – обонятельная часть слизистой оболочки; 6 – решетчатый лабиринт.

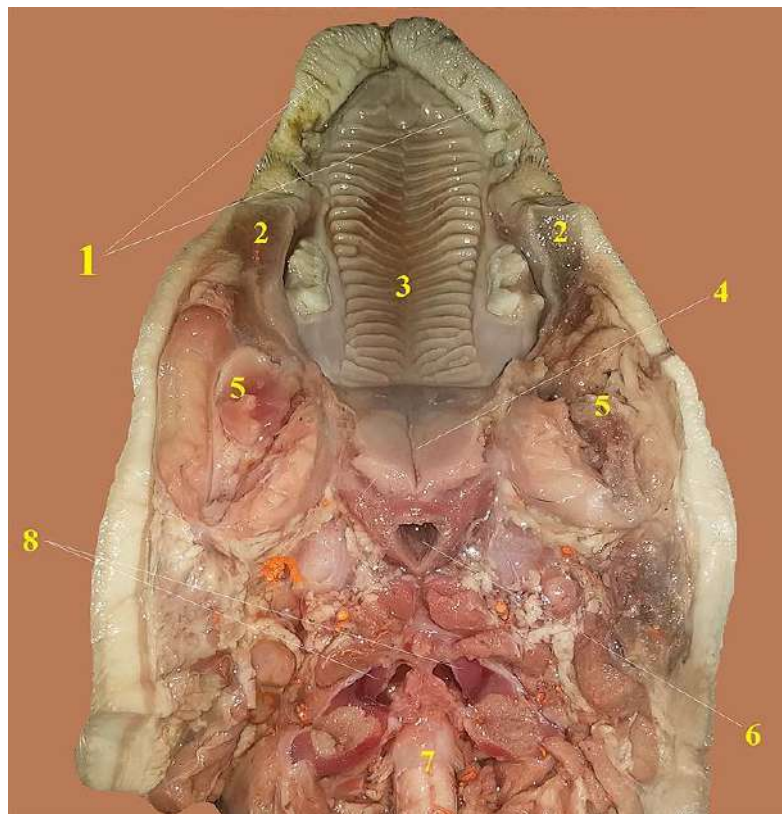


Рисунок 8 – Поперечное сечение носоглотки свиньи породы дюрок. Возраст 10 дней:
 1 – верхняя губа; 2 – щёки; 3 – твёрдое нёбо; 4 – мягкое нёбо;
 5 – височно-нижнечелюстной сустав; 6 – хоаны (задние ноздри); 7 – спинной мозг;
 8 – мышечки затылочной кости.

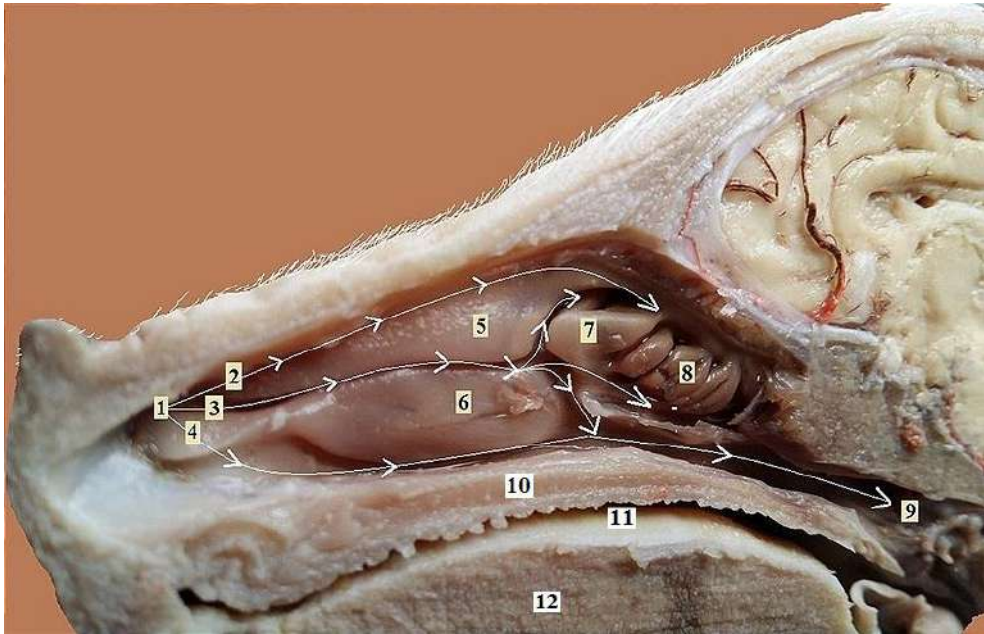


Рисунок 9 – Морфология носовой полости свиньи породы ландрас. Стрелками указано направление движения воздушного потока при вдохе. Возраст 15 дней:
 1 – ноздря; 2 – дорсальный носовой ход; 3 – средний носовой ход;
 4 – вентральный носовой ход; 5 – дорсальная носовая раковина; 6 – вентральная носовая раковина; 7 – средняя носовая раковина; 8 – решётчатый лабиринт; 9 – задняя ноздря (хоана);
 10 – твёрдое нёбо; 11 – ротовая полость; 12 – тело языка.

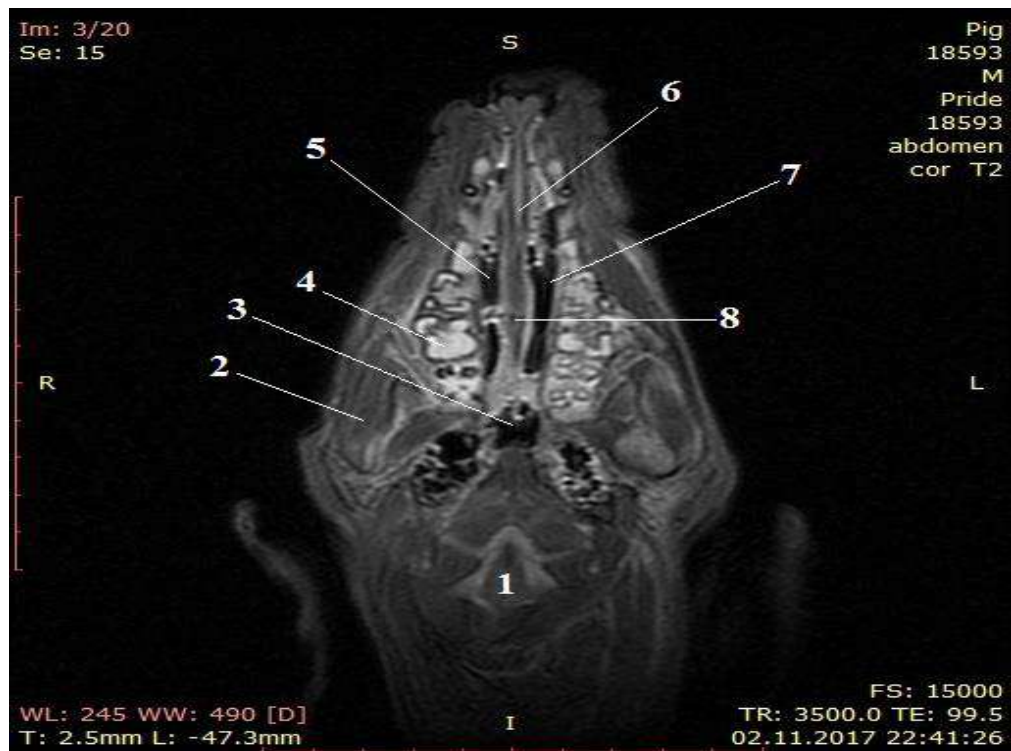

Рисунок 10 – Магнитно-резонансная томография органов головы свиньи породы дюрок. Возраст 14 дней. Поперечное сечение на уровне хоан:
 1 – тело затылочной кости; 2 – большая жевательная мышца; 3 – хоаны; 4 – последний молочный премоляр; 5 – правый вентральный носовой ход; 6 – носовая перегородка; 7 – левый вентральный носовой ход; 8 – сошниково-носовой орган.

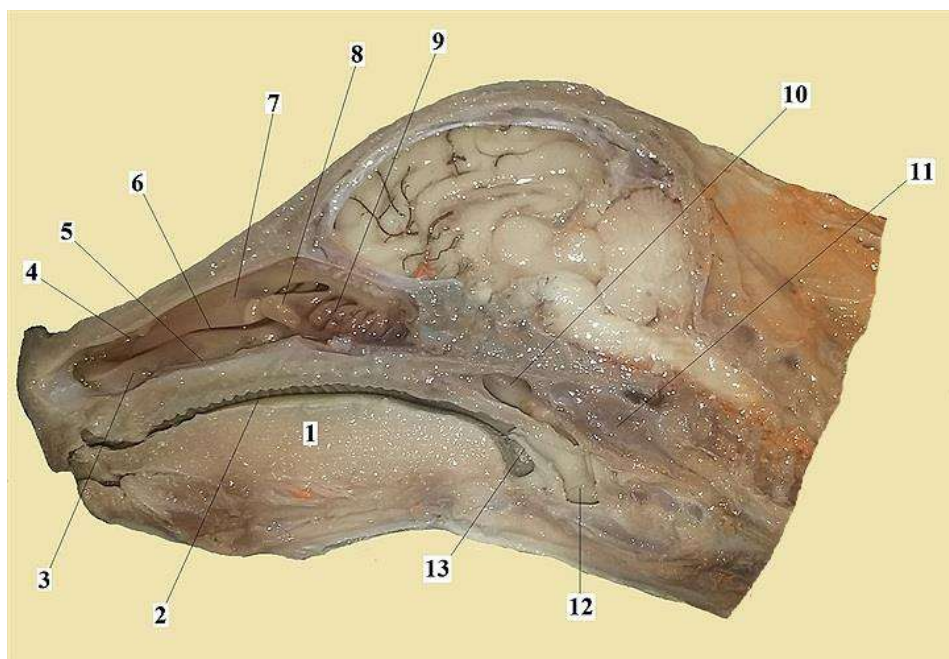


Рисунок 11 – Сагиттальный распил головы свиньи породы ландрас.

Возраст 10 дней:

- 1 – тело языка; 2 – ротовая полость; 3 – вентральная носовая раковина;
 4 – дорсальный носовой ход; 5 – вентральный носовой ход; 6 – средний носовой ход;
 7 – дорсальная носовая раковина; 8 – средняя носовая раковина; 9 – решётчатый лабиринт;
 10 – задние ноздри (хоаны); 11 – глотка; 12 – полость гортани;
 13 – надгортанный хрящ.

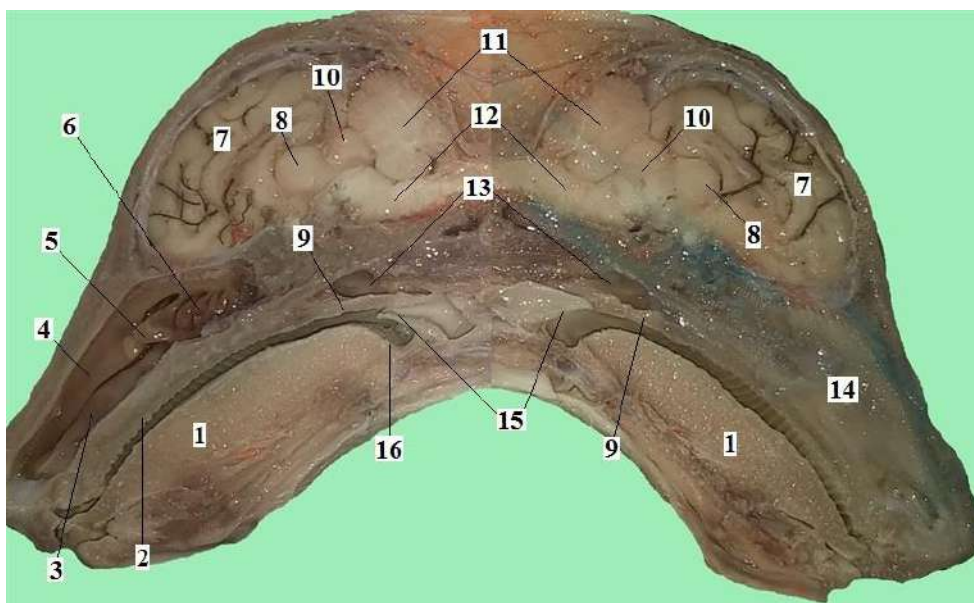


Рисунок 12 – Органы головы новорождённого поросёнка породы ландрас.

Возраст 10 дней Сагиттальный распил:

- 1 – тело языка; 2 – твёрдое нёбо; 3 – вентральная носовая раковина; 4 – дорсальная носовая раковина; 5 – средняя носовая раковина; 6 – решётчатый лабиринт;
 7 – большие полушария конечного мозга; 8 – таламус; 9 – мягкое нёбо;
 10 – четверохолмие; 11 – мозжечок; 12 – продолговатый мозг; 13 – хоаны; 14 – носовая перегородка; 15 – надгортанник; 16 – корень языка.

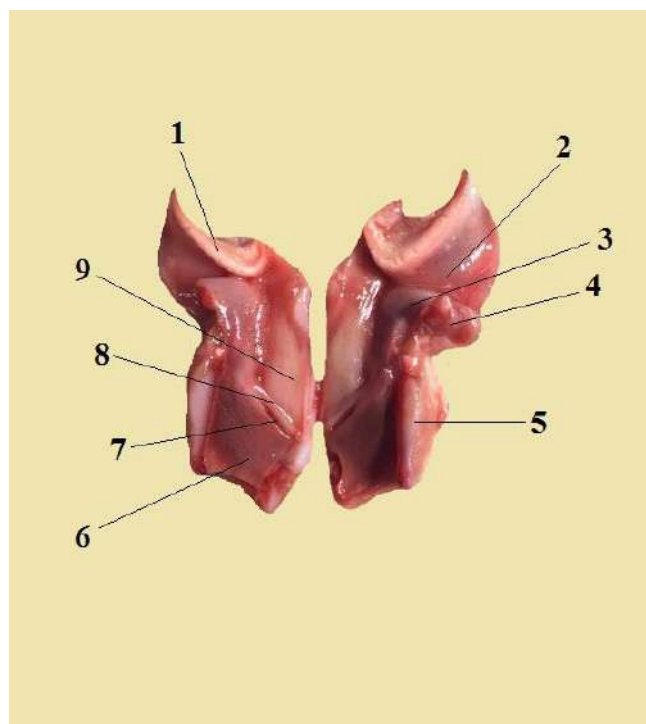


Рисунок 13 – Гортань поросенка породы дюрок (сагиттальный разрез).

Возраст 21 день:

1 – надгортанный хрящ; 2 – надгортанно-черпаловидная складка; 3 – голосовой отросток надгортанного хряща; 4 – рожковый хрящ; 5 – пластинка кольцевидного хряща; 6 – дужка кольцевидного хряща; 7 – желудочек гортани; 8 – голосовая складка; 9 – щитовидный хрящ.

и широкие. Ростральные рога слабо выражены, также, как и щитовидные вырезки; 2) кольцевидный хрящ (*cartilage cricoidea*) имеет сильно наклоненную вниз и назад дужку по отношению к дорсальной пластинке; 3) черпаловидный хрящ (*cartilagenes arytenoideae*) парный, неправильной треугольной формы, имеет сильно развитый мышечный гребень и хорошо выступающий голосовой отросток. Рожковые хрящи у изучаемых животных сильно развиты, загнуты вверх и назад, а на своей вершине раздвоены в виде широких и длинных пластин; 4) надгортанный хрящ (*cartilage epiglottidis*) широкий, слабо связан со щитовидным хрящом тонкой эластичной щитовиднонадгортанной связкой, а с подъязычной костью подъязычнонадгортанной средней связкой. Имеет овальную форму и лишен у основания клиновидных хрящей.

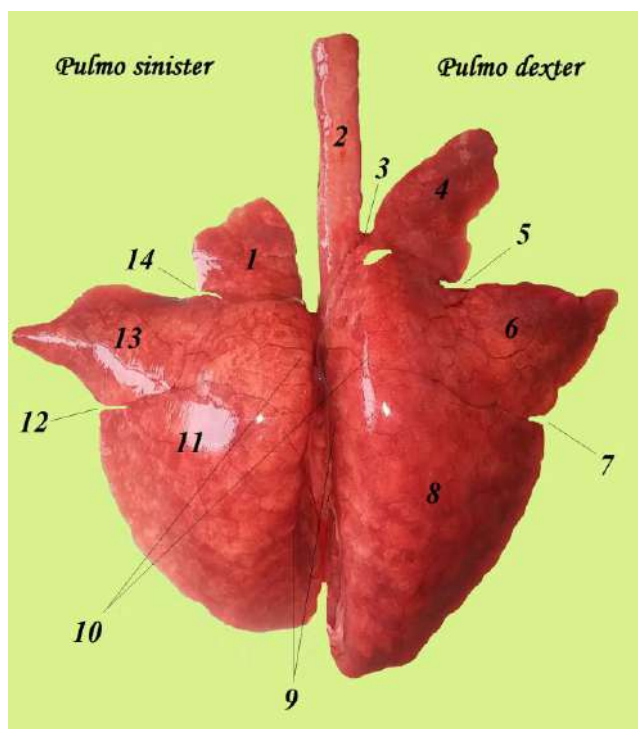


Рисунок 14 – Трахея и лёгкие поросенка породы ландрас. Возраст 15 дней.

Дорсальная поверхность:

1 – левая краниальная доля; 2 – трахея; 3 – трахейный бронх; 4 – правая краниальная доля; 5 – правая краниальная междолевая вырезка; 6 – правая средняя доля; 7 – правая каудальная междолевая вырезка; 8 – правая каудальная доля; 9 – средостенная поверхность лёгких; 10 – дорсальный край лёгких; 11 – левая каудальная доля; 12 – левая каудальная междолевая вырезка; 13 – левая средняя доля; 14 – левая краниальная междолевая вырезка.

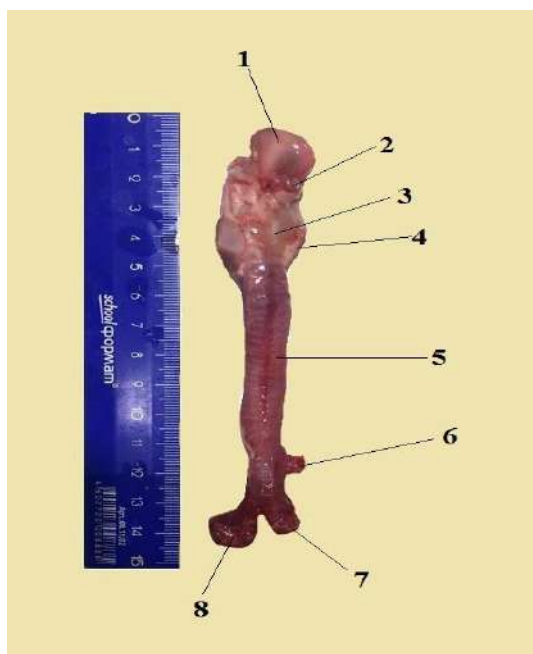


Рисунок 15 – Макроанатомия гортани и трахеи поросенка породы ландрас.

Возраст 21 день:

1 – надгортанник; 2 – рожковые хрящи; 3 – пластинка кольцевидного хряща; 4 – щитовидный хрящ; 5 – трахея; 6 – эпартеримальный бронх; 7 – правый главный бронх; 8 – левый главный бронх.

Голосовая складка раздвоена на большую краниальную и меньшую каудальную части. Между последними образуется длинная выемка, из которой малое округлое отверстие ведет в обширный боковой гортанный кармашек. Голосовые губы расположены близко друг к другу, образуя при этом узкую голосовую щель.

Трахея (trachea) у свиней породы ландрас и дюрок имеет цилиндрическую форму, количество трахеальных колец варьирует от 32 до 36.

Концы колец на дорсальной поверхности трахеи слегка заходят друг за друга. Трахея начинается от гортани и тянется вдоль всей вентральной поверхности шеи и в области первых ребер входит в грудную полость. Располагается она под шейными позвонками и пищеводом, вентрально прикрыта грудинощитовидными, грудиноподъязычными и грудиноголовными мышцами. На уровне четвертого-пятого межреберного пространства происходит её разделение на два главных бронха – бифуркация трахеи. До бифуркации трахея отдает бронх для верхушечной доли правого легкого – трахейный или эпартериальный бронх.

Длина трахеи до бифуркации у новорожденных свиней 1-7 дней породы ландрас в среднем составляет $4,20 \pm 0,40$ см; у животных в возрасте 10-14 дней достигает $6,80 \pm 0,60$ см; у 20-28 дневных поросят равняется $7,60 \pm 0,70$ см. Длина трахеи до эпартериального бронха у новорожденных поросят 1-7 дней породы ландрас в среднем достигает $3,30 \pm 0,30$ см; у поросят в возрасте 10-14 дней этот показатель равняется $5,70 \pm 0,50$ см; у 20-28 дневных поросят составляет $6,50 \pm 0,60$ см.

Длина трахеи до бифуркации у новорожденных свиней 1-7 дней породы дюрок в среднем достигает $3,90 \pm 0,30$ см; у 10-14 дневных поросят составляет $6,10 \pm 0,60$ см; у 20-28 дневных поросят равняется $6,90 \pm 0,60$ см. Длина трахеи до эпартериального бронха у новорожденных поросят 1-7 дней породы дюрок в среднем равняется $2,90 \pm 0,20$ см; у 10-14 дневных поросят составляет $4,90 \pm 0,40$ см; у 20-28 дневных животных равняется $5,80 \pm 0,50$ см.

Масса трахеи у новорожденных поросят 1-7 дней породы ландрас в среднем составляет $3,40 \pm 0,30$ г; у поросят 10-14 дней составляет $5,20 \pm 0,50$ г; у 20-28

дневных поросят составляет $6,20 \pm 0,60$ г. Масса ее у новорожденных животных 1-7 дней породы дюрок в среднем составляет $2,90 \pm 0,20$ г; у поросят 10-14 дней составляет $4,70 \pm 0,40$ г; у 20-28 дневных поросят составляет $5,80 \pm 0,50$ г.

Эпартериальный бронх у свиней породы ландрас отходит на уровне 27-28 трахеального кольца, а у породы дюрок – 25-26.

Нами установлено, что абсолютная длина трахеи от эпартериального бронха до ее бифуркации у свиней породы ландрас больше, чем у породы дюрок, но длина трахеи относительно длины туловища, практически одинаковая и варьирует в пределах от 16,35% до 16,50%.

Абсолютная масса трахеи у свиней породы ландрас больше, чем у породы дюрок, но масса трахеи относительно длины туловища сравнительно одинаковая и варьирует от 0,25% до 0,27%.

Легкие (*pulmones*) у свиней пород ландрас и дюрок располагаются в грудной полости в виде усеченного конуса с вогнутым и косо поставленным основанием и противоположно размещенной верхушкой в области первых ребер.

Легкие в соответствии с билатеральной симметрией делятся на правую и левую части. Правое легкое разделено на четыре, а левое – на три характерные типичные доли. Таким образом, в легких различают следующие доли: краниальные или верхушечные (*lobi cranialis*); средние или сердечные (*lobi medius*); каудальные или диафрагмальные (*lobi caudalis*). На правом легком с медиальной поверхности располагается небольшая добавочная доля (*lobus accessories*), которая придает асимметрию в долевогой структуре легких.

Легкие у свиней породы дюрок, в отличие от ландраса более широкие, выпуклые, с меньшей четкостью рисунка и имеют выраженную внутреннюю и внешнюю сегментацию. У обеих пород в области дорсального тупого края доли легкого слиты на значительном протяжении, при этом наблюдаются как паренхиматозные, так и плевральные сращения.

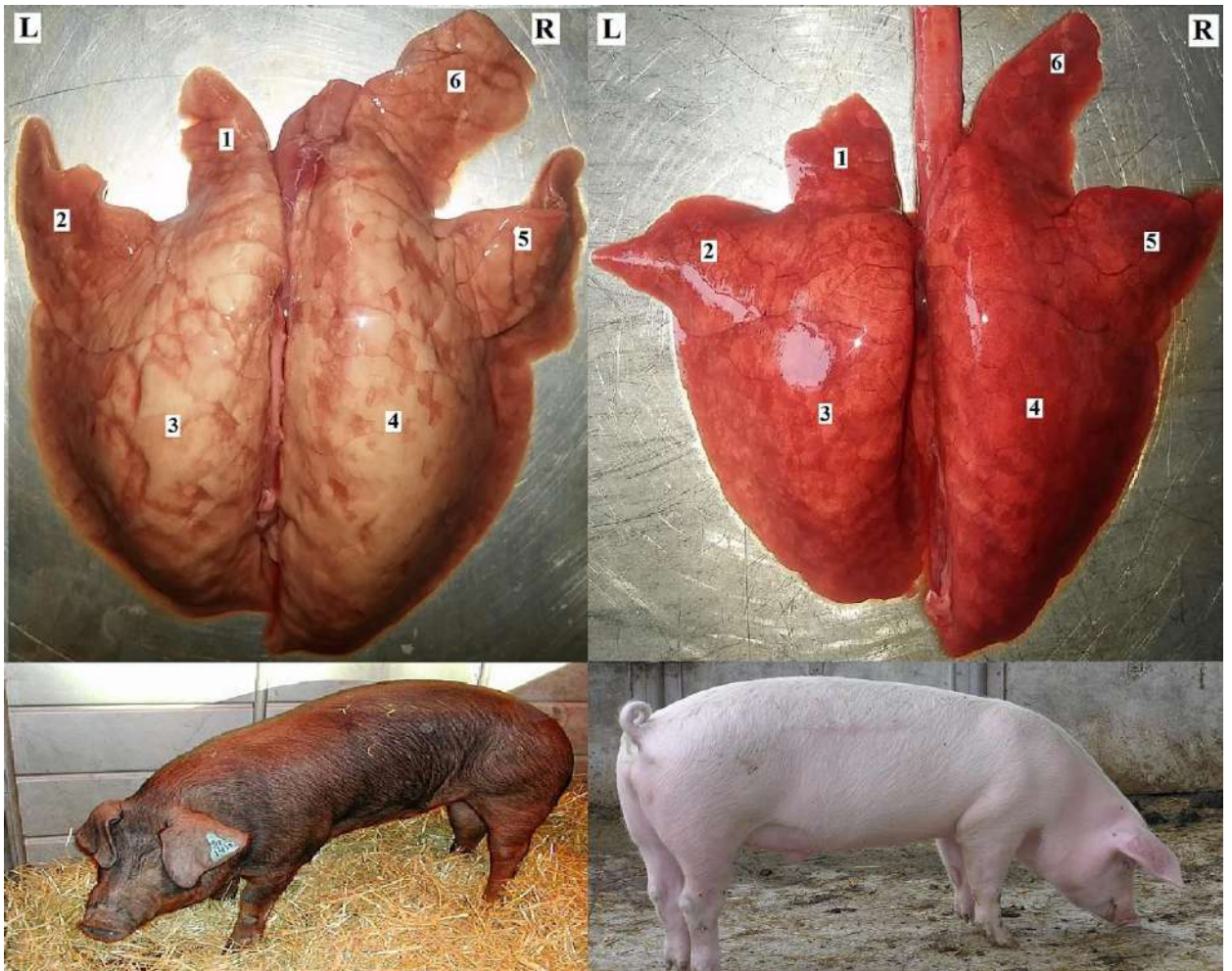


Рисунок 16 – Сравнительная морфология лёгких свиньи породы дюрок (слева) и ландрас (справа). Возраст 10 дней:

*1 – левая краниальная доля; 2 – левая средняя доля; 3 – левая каудальная доля;
4 – правая каудальная доля; 5 – правая средняя доля; 6 – правая краниальная доля.*

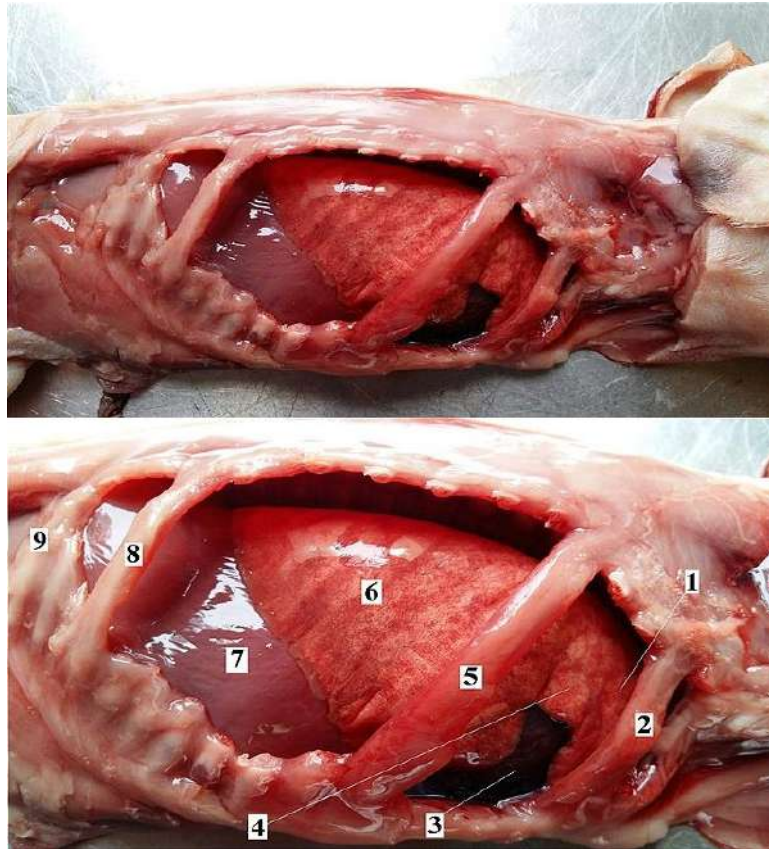


Рисунок 17 – Топография правого лёгкого новорождённого поросёнка породы ландрас:
 1 – правая краниальная доля; 2 – второе ребро; 3 – сердце; 4 – правая средняя доля;
 5 – пятое ребро; 6 – правая каудальная доля; 7 – диафрагма; 8 – двенадцатое ребро;
 9 – четырнадцатое ребро.

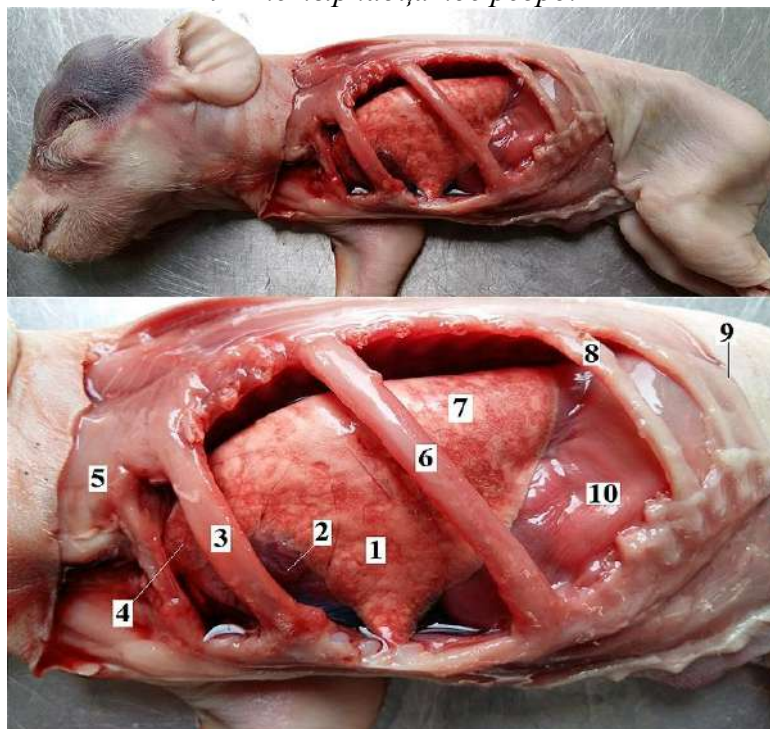


Рисунок 18 – Топография левого лёгкого новорождённого поросёнка породы ландрас:
 1 – левая средняя доля; 2 – сердце; 3 – третье ребро; 4 – левая краниальная доля; 5 – первое
 ребро; 6 – седьмое ребро; 7 – левая каудальная доля; 8 – двенадцатое ребро; 9 – пятнадцатое
 ребро; 10 – диафрагма.

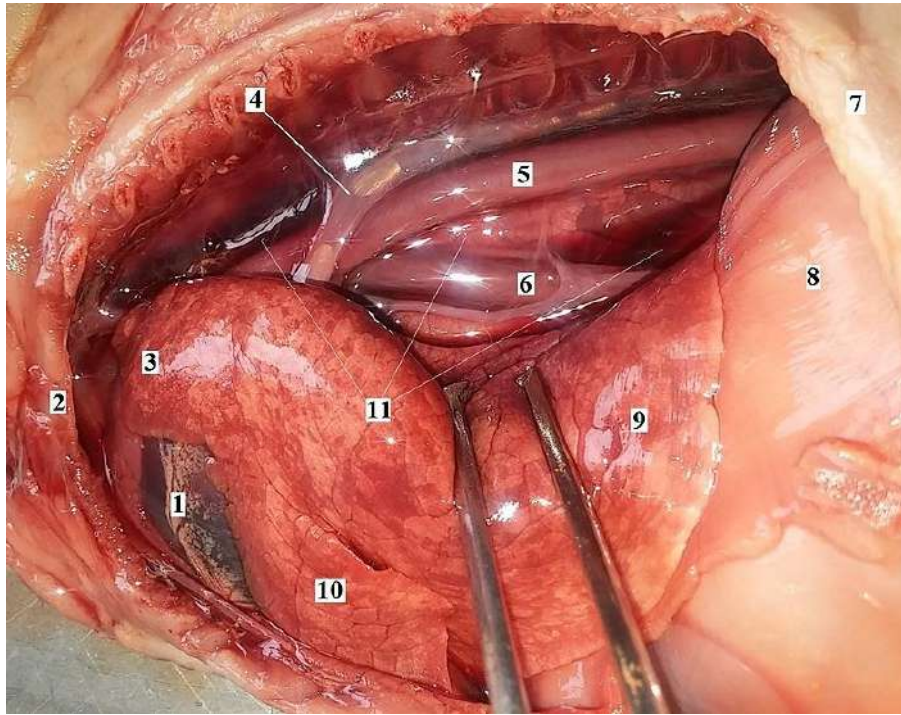


Рисунок 19 – Органы грудной полости поросят породы ландрас. Возраст 14 дней:
 1 – левая поверхность сердца; 2 – первое ребро; 3 – краниальная доля лёгкого;
 4 – непарная вена; 5 – аорта; 6 – пищевод; 7 – двенадцатое ребро;
 8 – диафрагма; 9 – каудальная доля легкого; 10 – средняя доля легкого;
 11 – висцеральный листок средостенной плевры.

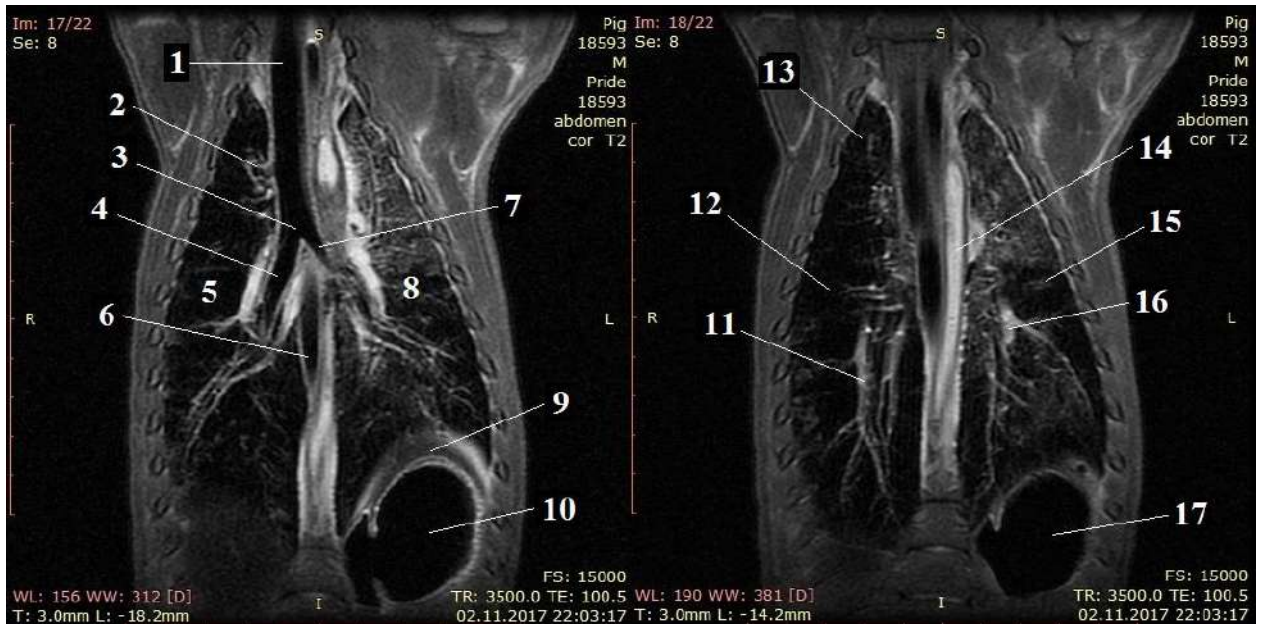

Рисунок 20 – Магнитно-резонансная томография органов грудной полости свиньи породы дюрок. Возраст 21 день. Фронтальное сечение:
 1 – полость трахеи; 2 – артериальный бронх; 3 – бифуркация трахеи; 4 – главный бронх правого лёгкого; 5 – правое лёгкое; 6 – грудная часть пищевода; 7 – главный бронх левого лёгкого; 8 – левое лёгкое; 9 – диафрагма; 10, 17 – полость желудка; 11 – сегментарные бронхи правой каудальной доли; 12 – средняя доля правого лёгкого; 13 – краниальная доля правого лёгкого; 14 – грудная аорта; 15 – средняя доля левого лёгкого; 16 – сегментарные бронхи левой каудальной доли.

Вентральный острый край располагается от начала первых до последних ребер. Доли правого и левого легких разделены междолевыми вырезками. Соотношение краниальных и каудальных отделов неодинаково, преимущественное развитие получают диафрагмальные доли, а верхушечные уменьшены.

Левая краниальная доля своим истонченным концом заходит за первое ребро. Правая краниальная доля заполняет полностью плевральный участок полости до межреберного пространства.

Средние доли хорошо выражены, массивны. Основное расширение правой доли происходит в ее нижней трети и следует до седьмого-восьмого межреберья.

Каудальные доли простираются за последнее ребро, где увеличивают свою высоту за счет удлинения истонченных каудовентральных краев.

Между средними и каудальными долями располагаются ворота легких, через них входят главные бронхи, легочные артерии и выходят легочные вены. В совокупности данные структуры образуют корень органа. Ворота легких у свиней обеих пород окружены снаружи плевральной складкой, которая является границей перехода легочной плевры на устье сосудов и бронхов.

На медиальной поверхности легких формируются вдавливания от прилежащих к ним органов. Сердечное вдавление, обособленное краниальной и средней долями левого легкого и краниальной долей правого лежит в проекции второго-третьего ребра по линии плечевого сустава – дорсально и сочленения второго-пятого реберных костей с их хрящами – вентрально. Вдавление грудной аорты на левом легком проходит параллельно линии маклока до уровня пятого-шестого ребра. Вдавление пищевода выявляется на обоих легких. Желоб каудальной полой вены располагается на каудальной доле правого легкого на уровне плечевого сустава параллельно шестому-седьмому ребру.

Отличительной особенностью в строении легких изучаемых животных от других представителей ряда млекопитающих является наличие большого количества соединительнотканной стромы, разделяющей паренхиму их диафрагмальных долей на многочисленные дольки различных порядков и

сегменты, а краниальные отделы на дольки. Причем все сегменты внешне между собой четко обособлены. Артерии и сегментарные бронхи в их составе располагаются рядом, а вены смещены относительно них, но, в общем, образуют внутрисегментарный бронхососудистый пучок.

Нами установлено, что рост массы легких у свиней породы ландрас и дюрок в разных возрастных группах неодинаковый.

У новорожденных поросят 1-7 дней породы ландрас масса легких в среднем составляет $34,00 \pm 3,30$ г. Коэффициент асимметрии между правым и левым легкими составляет – 1,43. Абсолютная масса левого легкого у новорожденных поросят 1-7 дней равняется в среднем $14,00 \pm 1,40$ г, а правого – $20,00 \pm 2,00$ г.

У новорожденных поросят 10-14 дней породы ландрас масса легких в среднем составляет $54,00 \pm 5,40$ г. Коэффициент асимметрии между правым и левым легкими составляет – 1,35. Абсолютная масса левого легкого у новорожденных поросят 10-14 дней равняется в среднем $23,00 \pm 2,30$ г, а правого – $31,00 \pm 3,10$ г.

У новорожденных поросят 20-28 дней породы ландрас масса легких в среднем составляет $90,00 \pm 9,00$ г. Коэффициент асимметрии между правым и левым легкими составляет – 1,25. Абсолютная масса левого легкого у новорожденных поросят 20-28 дней составляет в среднем $40,00 \pm 4,40$ г, а правого – $50,00 \pm 5,00$ г.

У поросят 1-7 дневного возраста породы дюрок масса легких в среднем составляет $39,00 \pm 3,90$ г. Коэффициент асимметрии между правым и левым легкими составляет – 1,29. Абсолютная масса левого легкого у этой группы равняется в среднем $17,00 \pm 1,70$ г, а правого – $22,00 \pm 2,20$ г.

У поросят 10-14 дневного возраста породы дюрок масса легких в среднем составляет $66,00 \pm 6,60$ г. Коэффициент асимметрии между правым и левым легкими составляет – 1,17. Абсолютная масса левого легкого у этой группы составляет в среднем $30,00 \pm 3,30$ г, а правого – $36,00 \pm 3,60$ г.

У поросят 20-28 дневного возраста породы дюрок масса легких в среднем составляет $98,00 \pm 9,80$ г. Коэффициент асимметрии между правым и левым

легкими составляет – 1,25. Абсолютная масса левого легкого у этой группы составляет в среднем $45,00 \pm 4,50$ г, а правого – $53,00 \pm 5,30$ г.

Абсолютная масса краниальной доли левого легкого у поросят возрастной группы 1-7 дней породы ландрас в среднем составляет $1,50 \pm 0,15$ г, а краниальной доли правого легкого $4,00 \pm 0,40$ г. Абсолютная масса средней доли левого легкого составляет $2,50 \pm 0,25$ г, а правого – $2,00 \pm 0,20$ г. Абсолютная масса каудальной доли левого легкого в среднем составляет $10,00 \pm 1,00$ г, а масса каудальной доли правого легкого равна $10,00 \pm 1,00$ г. Абсолютная масса добавочной доли на правом легком составляет $4,00 \pm 0,40$ г.

Абсолютная масса краниальной доли левого легкого у поросят возрастной группы 10-17 дней породы ландрас в среднем составляет $3,80 \pm 0,38$ г, а краниальной доли правого легкого $5,70 \pm 0,57$ г. Абсолютная масса средней доли левого легкого в среднем равняется $5,20 \pm 0,52$ г, на правого – $5,30 \pm 0,53$ г. Абсолютная масса каудальной доли левого легкого в среднем составляет $14,00 \pm 1,40$ г, а масса каудальной доли правого легкого равна $15,00 \pm 1,50$ г. Абсолютная масса добавочной доли на правом легком $5,00 \pm 0,50$ г.

Абсолютная масса краниальной доли левого легкого у поросят возрастной группы 20-28 дней породы ландрас в среднем составляет $6,00 \pm 0,60$ г, а краниальной доли правого легкого $8,00 \pm 0,80$ г. Абсолютная масса средней доли левого легкого в среднем равняется $8,00 \pm 0,80$ г, на правом – $10,00 \pm 1,00$ г. Абсолютная масса каудальной доли левого легкого в среднем составляет $26,00 \pm 2,60$ г, а масса каудальной доли правого легкого равна $26,00 \pm 2,60$ г. Абсолютная масса добавочной доли на правом легком $6,00 \pm 0,60$ г.

Абсолютная масса краниальной доли левого легкого у поросят 1-7 дневного возраста породы дюрок в среднем составляет $2,00 \pm 0,20$ г, а краниальной доли правого легкого $3,00 \pm 0,30$ г. Абсолютная масса средней доли левого легкого равняется $3,00 \pm 0,30$ г, на правом – $3,00 \pm 0,30$ г. Абсолютная масса каудальной доли левого легкого в среднем составляет на левом легком $12,00 \pm 1,20$ г, а масса каудальной доли правого легкого равна $12,00 \pm 1,20$ г. Абсолютная масса добавочной доли на правом легком $4,00 \pm 0,40$ г.

Абсолютная масса краниальной доли левого легкого у поросят 10-14 дневного возраста породы дюрок в среднем составляет $4,10 \pm 0,41$ г, а краниальной доли правого легкого $5,00 \pm 0,50$ г. Абсолютная масса средней доли левого легкого в среднем равняется $7,90 \pm 0,80$ г, на правом – $8,00 \pm 0,80$ г. Абсолютная масса каудальной доли левого легкого в среднем составляет $18,00 \pm 1,80$ г, а масса каудальной доли правого легкого равна $19,00 \pm 1,90$ г. Абсолютная масса добавочной доли на правом легком $4,00 \pm 0,40$ г.

Абсолютная масса краниальной доли левого легкого у поросят 20-28 дневного возраста породы дюрок в среднем составляет $5,00 \pm 0,50$ г, а краниальной доли правого легкого $6,00 \pm 0,60$ г. Абсолютная масса средней доли левого легкого в среднем равняется $10,00 \pm 1,00$ г, на правом – $11,00 \pm 1,10$ г. Абсолютная масса каудальной доли левого легкого в среднем составляет $30,00 \pm 3,00$ г, а масса каудальной доли правого легкого равна $31,00 \pm 3,10$ г. Абсолютная масса добавочной доли на правом легком $5,00 \pm 0,50$ г.

Относительная масса краниальной доли к обоим легким у новорожденных поросят 1-7 дней породы ландрас в среднем составляет на левом легком 4,40%, на правом 11,80%. Относительная масса средней доли к обоим легким в среднем составляет на левом легком 7,40%, на правом 5,90%. Относительная масса каудальной доли к обоим легким в среднем составляет на левом легком 29,40%, на правом 29,40%. Относительная масса добавочной доли к обоим легким в среднем составляет 11,80%.

Относительная масса краниальной доли к обоим легким у новорожденных свиной 10-14 дней породы ландрас в среднем составляет на левом легком 7,00%, на правом 10,50%. Относительная масса средней доли к обоим легким в среднем составляет на левом легком 9,60%, на правом 9,80%. Относительная масса каудальной доли к обоим легким в среднем составляет на левом легком 26,00%, на правом 27,80%. Относительная масса добавочной доли к обоим легким в среднем составляет 9,20%.

Относительная масса краниальной доли к обоим легким у поросят 20-28 дневного возраста породы ландрас в среднем составляет на левом легком 6,70%,

на правом 8,90%. Относительная масса средней доли к обоим легким в среднем составляет на левом легком 8,90%, на правом 11,10%. Относительная масса каудальной доли к обоим легким в среднем составляет на левом легком 28,90%, на правом 28,90%. Относительная масса добавочной доли к обоим легким в среднем составляет 6,70%.

Относительная масса краниальной доли к обоим легким у поросят 1-7 дневного возраста породы дюрок в среднем составляет на левом легком 5,10%, на правом 7,70%. Относительная масса средней доли к обоим легким в среднем составляет на левом легком 7,70%, на правом 7,70%. Относительная масса каудальной доли к обоим легким в среднем составляет на левом легком 30,10%, на правом 30,10%. Относительная масса добавочной доли к обоим легким в среднем составляет 10,30%.

Относительная масса краниальной доли к обоим легким у поросят 10-14 дневного возраста породы дюрок в среднем составляет на левом легком 6,20%, на правом 7,60%. Относительная масса средней доли к обоим легким в среднем составляет на левом легком 12,00%, на правом 12,10%. Относительная масса каудальной доли к обоим легким в среднем составляет на левом легком 27,20%, на правом 28,80%. Относительная масса добавочной доли к обоим легким в среднем составляет 6,10%.

Относительная масса краниальной доли к обоим легким у поросят 20-28 дневного возраста породы дюрок в среднем составляет на левом легком 5,10%, на правом 6,10%. Относительная масса средней доли к обоим легким в среднем составляет на левом легком 10,20%, на правом 11,20%. Относительная масса каудальной доли к обоим легким в среднем составляет на левом легком 30,6%, на правом 31,60%. Относительная масса добавочной доли к обоим легким в среднем составляет 5,10%.

Морфометрические данные, приведенные в таблице 4, показывают, что у поросят 10-14 дневного возраста породы ландрас, абсолютная масса легких в целом увеличивается в среднем в 1,58 раза по сравнению с новорожденными

поросятами 1-7 дней. У поросят 20-28 дневного возраста масса легких увеличивается в 2,85 раза по сравнению с новорожденными 1-7 дней.

Таким образом, легкие новорожденных поросят породы ландрас имеют анатомически правильно сформированные доли. Увеличение легких согласно возрастным группам происходит равномерно и, как правило, в массе преобладает средняя и каудальная доли.

Данные, приведенные в таблице 4, также указывают, что к возрастной группе новорожденных поросят 10-14 дней породы дюрок, абсолютная масса легких в целом увеличивается в среднем в 1,69 раза по сравнению с новорожденными 1-7 дней. У новорожденных 20-28 дней масса легких увеличивается в 2,65 раза по сравнению с новорожденными 1-7 дней.

Следовательно, легкие новорожденных поросят породы дюрок имеют наиболее интенсивный темп роста в период от 7-10 дневного возраста до 10-14 дней, причем в данный промежуток постнатального онтогенеза основную массу набирают средние и каудальные доли.

Исследуя линейные параметры легких у изучаемых пород ландрас и дюрок, нами установлено, что развитие их долей и вырезок также происходит неравномерно.

Длина левого легкого у новорожденных поросят 1-7 дней породы ландрас в среднем составляет $64,00 \pm 6,40$ мм, правого – $72,00 \pm 7,20$ мм. Длина краниальной доли левого легкого составляет в среднем $20,50 \pm 2,50$ мм; средней – $14,50 \pm 1,50$ мм; каудальной – $29,00 \pm 2,90$ мм. Длина краниальной доли правого легкого составляет в среднем $19,00 \pm 1,90$ мм; средней – $15,20 \pm 1,50$ мм; каудальной – $30,00 \pm 3,00$ мм; добавочной – $7,80 \pm 0,80$ мм.

Таблица 4 – Возрастная морфодинамика абсолютной и относительной массы долей легких у свиней породы ландрас и дюрок в сравнительном аспекте

Возраст	Наименование долей	Абсолютная масса долей левого легкого (г)		Относительная масса долей левого легкого к обоим легким (%)		Абсолютная масса долей правого легкого (г)		Относительная масса долей правого легкого к обоим легким (%)	
		Ландрас	Дюрок	Ландрас	Дюрок	Ландрас	Дюрок	Ландрас	Дюрок
<i>Новорожденные 1-7 дней</i>	Краниальная доля	1,50±0,15	2,00±0,20	4,40	5,10	4,00±0,40	3,00±0,30	11,80	7,70
	Средняя доля	2,50±0,25	3,00±0,30	7,40	7,70	2,00±0,20	3,00±0,30	5,90	7,70
	Каудальная доля	10,00±1,00	12,00±1,20	29,40	30,10	10,00±1,00	12,00±1,20	29,40	30,10
	Добавочная доля	-	-	-	-	4,00±0,40	4,00±0,40	11,80	10,30
<i>Новорожденные 10-14 дней</i>	Краниальная доля	3,80±0,38	4,10±0,40	7,00	6,20	5,70±0,60	5,00±0,50	10,50	7,60
	Средняя доля	5,20±0,50	7,90±0,80	9,60	12,00	5,30±0,50	8,00±0,80	9,80	12,10
	Каудальная доля	14,00±1,40	18,00±1,80	26,00	27,20	15,00±1,00	19,00±1,90	27,80	28,80
	Добавочная доля	-	-	-	-	5,00±0,50	4,00±0,40	9,20	6,10
<i>Новорожденные 20-28 дней</i>	Краниальная доля	6,00±0,60	5,00±0,50	6,70	5,10	8,00±0,80	6,00±0,60	8,90	6,100
	Средняя доля	8,00±0,80	10,00±1,00	8,90	10,20	10,00±1,00	11,00±1,10	11,10	11,20
	Каудальная доля	26,00±2,60	30,00±3,00	28,90	30,60	26,00±2,60	31,00±3,10	28,90	31,60
	Добавочная доля	-	-	-	-	6,00±0,60	5,00±0,50	6,70	5,10




Рисунок 21 – Морфометрия лёгких трехдневного поросёнка породы ландрас:
 64 mm – длина левого лёгкого; 72 mm – длина правого лёгкого.

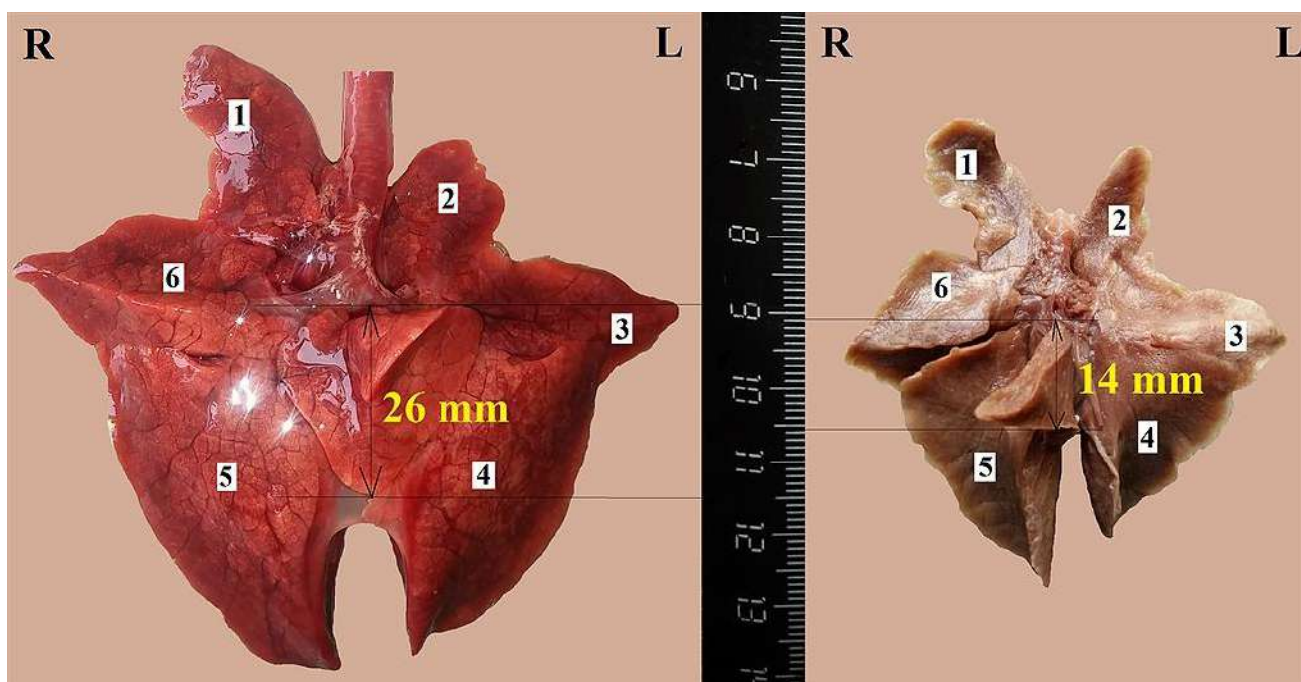


Рисунок 22 – Сравнительная морфометрия добавочной доли лёгких поросят породы ландрас. Возраст слева – новорожденный 10 дней, справа – новорожденный 3 дня.

Средостенная поверхность:

1 – правая краниальная доля; 2 – левая краниальная доля; 3 – левая средняя доля; 4 – левая каудальная доля; 14 mm – длина добавочной доли новорождённого трехдневного поросёнка; 26 mm – длина добавочной доли 10-дневного поросёнка; 5 – правая каудальная доля; 6 – правая средняя доля.

Длина левого легкого у новорожденных поросят 1-7 дней породы дюрок в среднем составляет $74,50 \pm 7,50$ мм, правого – $91,50 \pm 9,20$ мм. Длина краниальной доли левого легкого составляет в среднем $26,00 \pm 2,60$ мм; средней – $16,50 \pm 1,70$ мм; каудальной – $32,00 \pm 3,20$ мм. Длина краниальной доли правого легкого составляет в среднем $24,00 \pm 2,40$ мм; средней – $20,50 \pm 2,50$ мм; каудальной – $33,00 \pm 3,30$ мм; добавочной – $14,00 \pm 1,40$ мм.

Длина левого легкого у новорожденных поросят 10-14 дней породы ландрас в среднем составляет $69,00 \pm 6,90$ мм, правого – $90,00 \pm 9,00$ мм. Длина краниальной доли левого легкого составляет в среднем $20,50 \pm 2,50$ мм; средней – $15,50 \pm 1,60$ мм; каудальной – $33,00 \pm 3,30$ мм. Длина краниальной доли правого легкого составляет в среднем $19,00 \pm 1,90$ мм; средней – $15,00 \pm 1,50$ мм; каудальной – $35,00 \pm 3,50$ мм; добавочной – $21,00 \pm 2,10$ мм.

Длина левого легкого у новорожденных поросят 10-14 дней породы дюрок в среднем составляет $90,00 \pm 9,00$ мм, правого – $121,00 \pm 10,20$ мм. Длина краниальной доли левого легкого составляет в среднем $21,00 \pm 2,10$ мм; средней – $30,00 \pm 3,00$ мм; каудальной – $39,00 \pm 3,90$ мм. Длина краниальной доли правого легкого составляет в среднем $29,00 \pm 2,90$ мм; средней – $30,00 \pm 3,00$ мм; каудальной – $44,00 \pm 4,40$ мм; добавочной – $18,00 \pm 1,80$ мм.

Длина левого легкого у новорожденных поросят 20-28 дней породы ландрас в среднем составляет $90,10 \pm 9,00$ мм, правого – $117,00 \pm 11,70$ мм. Длина краниальной доли левого легкого составляет в среднем $26,50 \pm 2,70$ мм; средней – $24,00 \pm 2,40$ мм; каудальной – $40,50 \pm 4,00$ мм. Длина краниальной доли правого легкого составляет в среднем $27,00 \pm 2,70$ мм; средней – $25,00 \pm 2,50$ мм; каудальной – $43,50 \pm 4,35$ мм; добавочной – $21,50 \pm 2,20$ мм.

Длина левого легкого у новорожденных поросят 20-28 дней породы дюрок в среднем составляет $126,00 \pm 12,60$ мм, правого – $169,50 \pm 16,90$ мм. Длина краниальной доли левого легкого составляет в среднем $31,00 \pm 3,00$ мм; средней – $40,00 \pm 4,00$ мм; каудальной – $55,00 \pm 5,50$ мм. Длина краниальной доли правого легкого составляет в среднем $41,00 \pm 4,00$ мм; средней – $43,00 \pm 4,30$ мм; каудальной – $60,00 \pm 6,00$ мм; добавочной – $25,50 \pm 2,60$ мм.

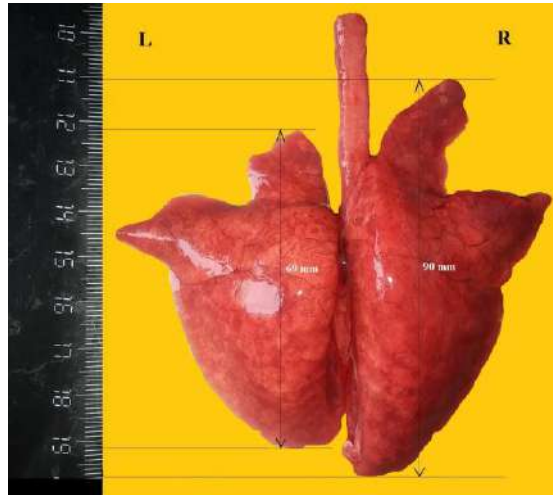


Рисунок 23 – Морфометрия лёгких поросят породы ландрас. Возраст 10 дней:
69 мм - длина левого лёгкого; 90 мм - длина правого лёгкого.

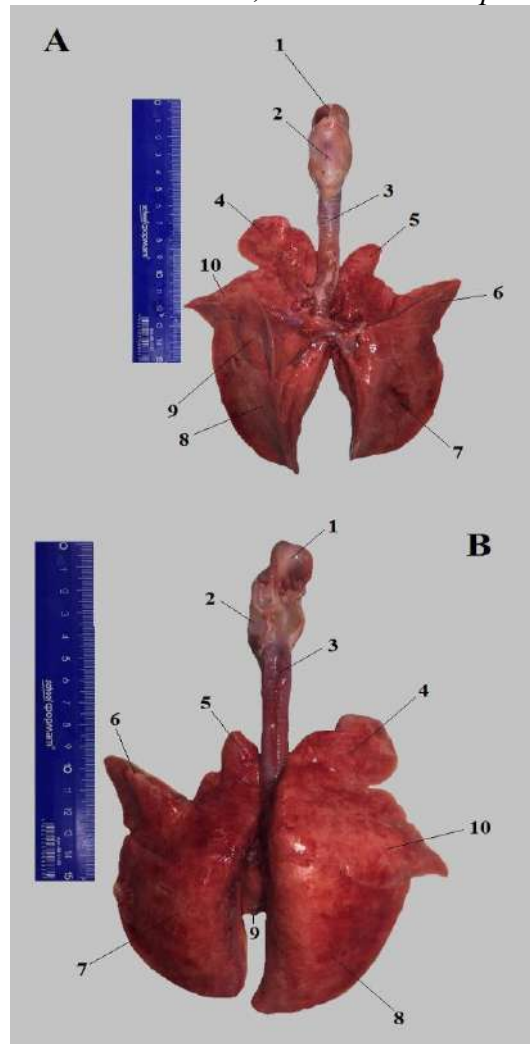


Рисунок 24 – Органы дыхания поросят породы ландрас. Возраст 21 день:
А – средостенная поверхность; В – дорсальная поверхность.
1 – надгортанник; 2 – щитовидный хрящ; 3 – трахея; 4 – правая краниальная доля; 5 – левая краниальная доля; 6 – левая средняя доля; 7 – левая каудальная доля; 8 – правая каудальная доля; 9 – добавочная доля; 10 – правая средняя доля.

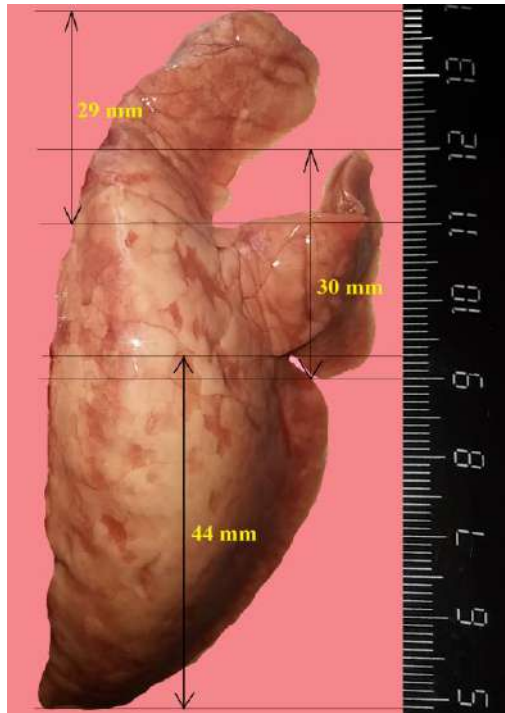


Рисунок 25 – Морфометрия правого лёгкого 14 дневного поросенка породы дюрок.

Дорсальная поверхность:

1 – (29 mm) – длина правой краниальной доли; 2 – (30 mm) – длина правой средней доли;
3 – (44 mm) – длина правой каудальной доли.

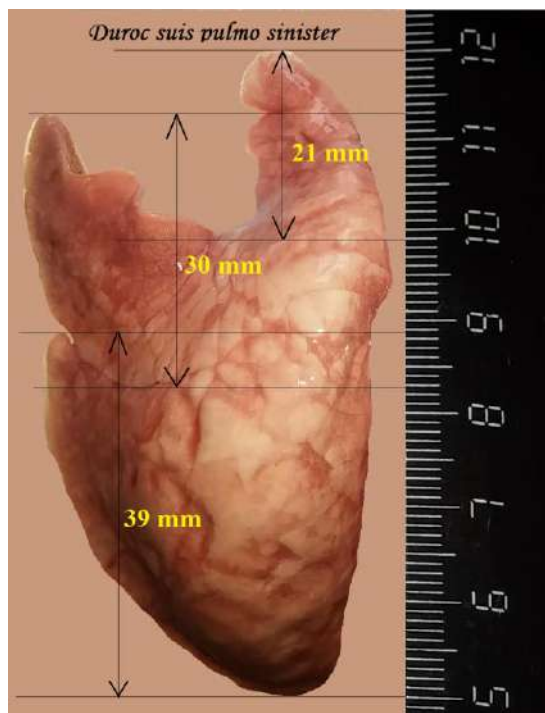


Рисунок 26 – Морфометрия левого лёгкого 14 дневного поросенка породы дюрок.

Дорсальная поверхность:

21 mm – длина левой краниальной доли; 30 mm – длина левой средней доли;
39 mm – длина левой каудальной доли.




Рисунок 27 – Морфология правого лёгкого породы дюрок. Возраст 7 дней.

Дорсальная поверхность:

24 мм – длина правой краниальной доли; 20,5 мм – длина правой средней доли;
39 мм – длина правой каудальной доли.

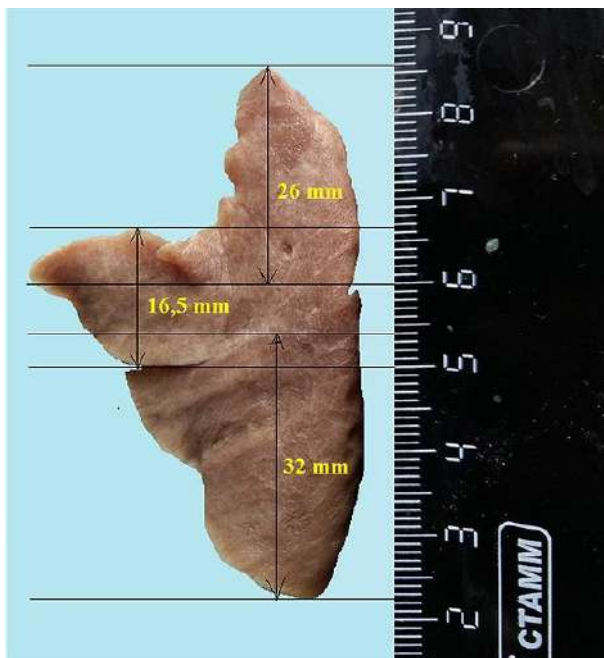


Рисунок 28 – Морфология левого лёгкого породы дюрок. Возраст 7 дней.

Дорсальная поверхность:

26 мм – длина левой краниальной доли; 16,5 мм – длина левой средней доли;
32 мм – длина левой каудальной доли.

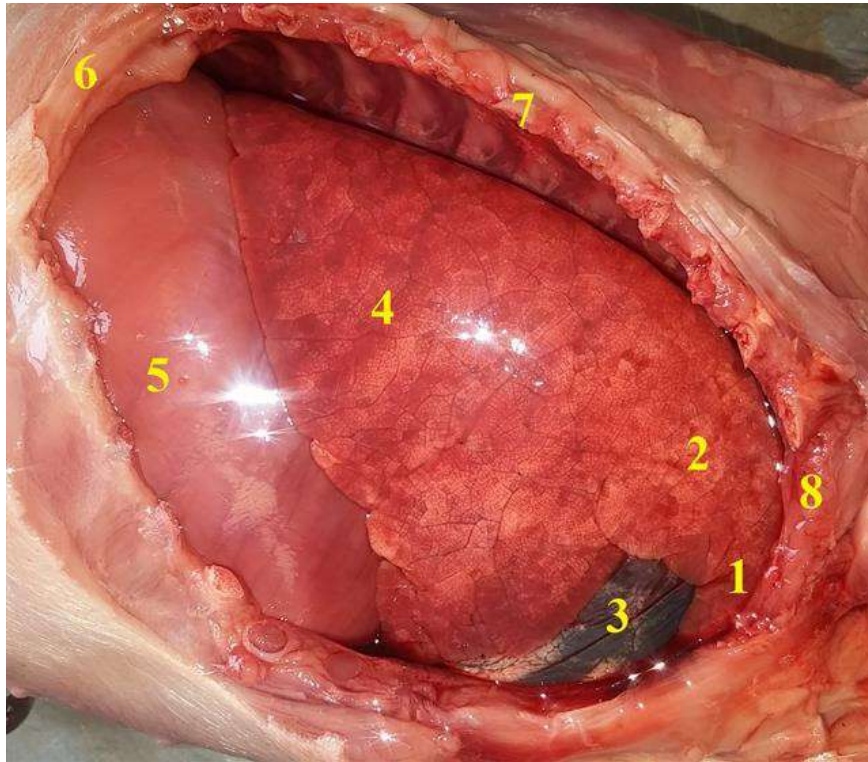


Рисунок 29 – Органы грудной полости поросенка 20 дневного возраста породы дюрок.

Правая сторона:

- 1 – краниальная доля легкого; 2 – средняя доля легкого; 3 – правая поверхность сердца;
 4 – каудальная доля легкого; 5 – мышечная часть диафрагмы; 6 – 13-ое ребро;
 7 – седьмое ребро; 8 – первое ребро.

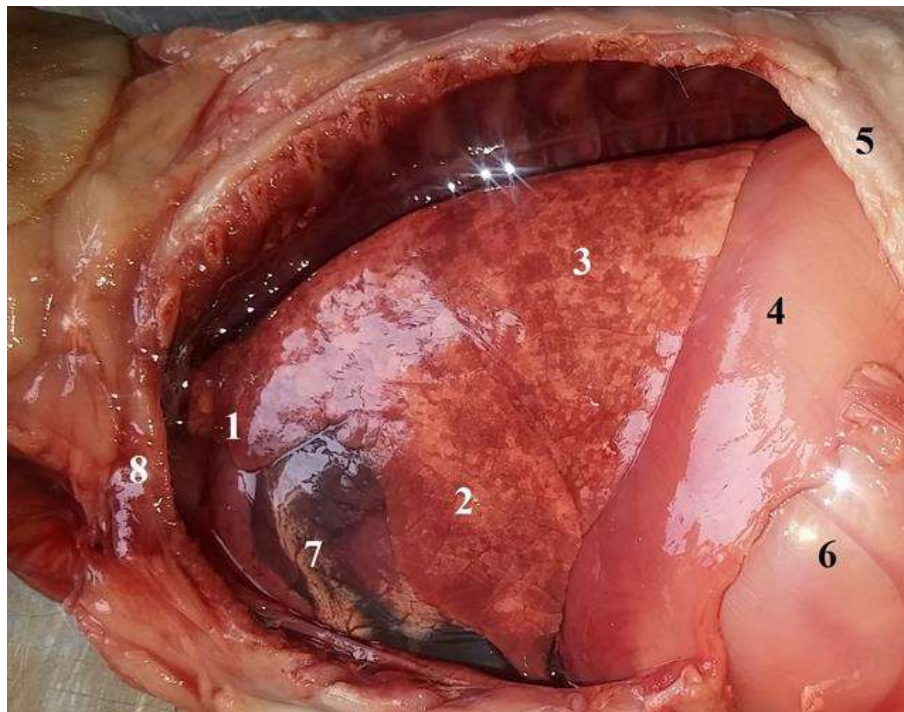


Рисунок 30 – Органы грудной полости поросенка 20 дневного возраста породы ландрас.

Левая сторона:

- 1 – краниальная доля легкого; 2 – средняя доля легкого; 3 – каудальная доля легкого;
 4 – диафрагма; 5 – одиннадцатое ребро; 6 – дно желудка; 7 – левая поверхность сердца в
 околосердечной сумке; 8 – первое ребро.

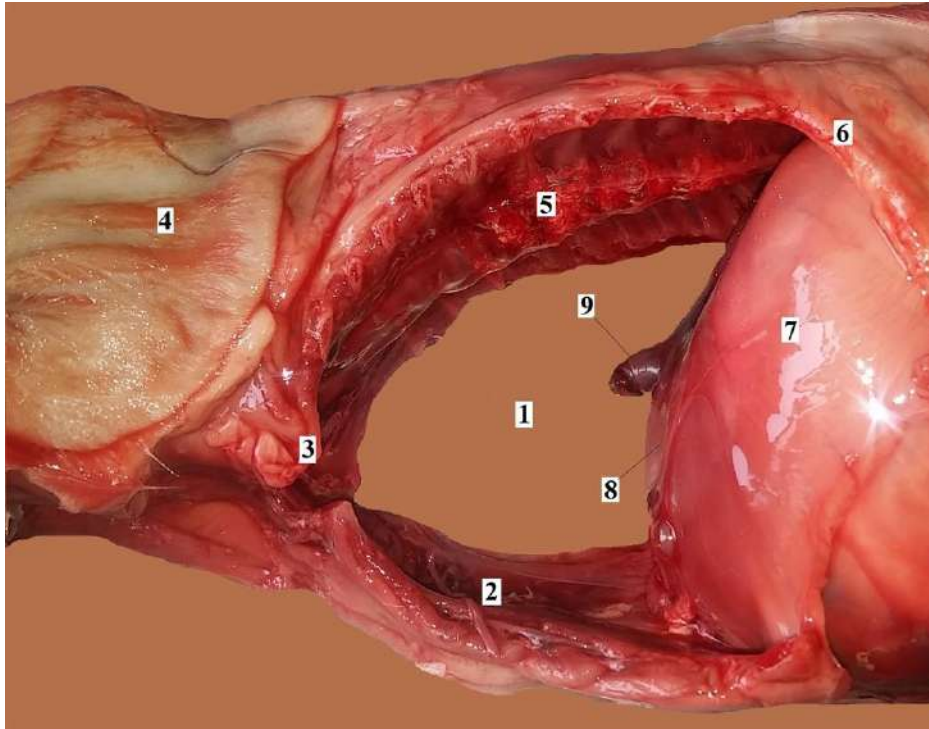


Рисунок 31 – Грудная полость новорождённого поросёнка 14 дневного возраста породы ландрас:

1 – грудная полость; 2 – грудная кость; 3 – первое ребро; 4 – левая ушная раковина; 5 – тела грудных позвонков; 6 – двенадцатое ребро; 7 – мышечная часть диафрагмы; 8 – сухожильный центр диафрагмы; 9 – каудальная полая вена.

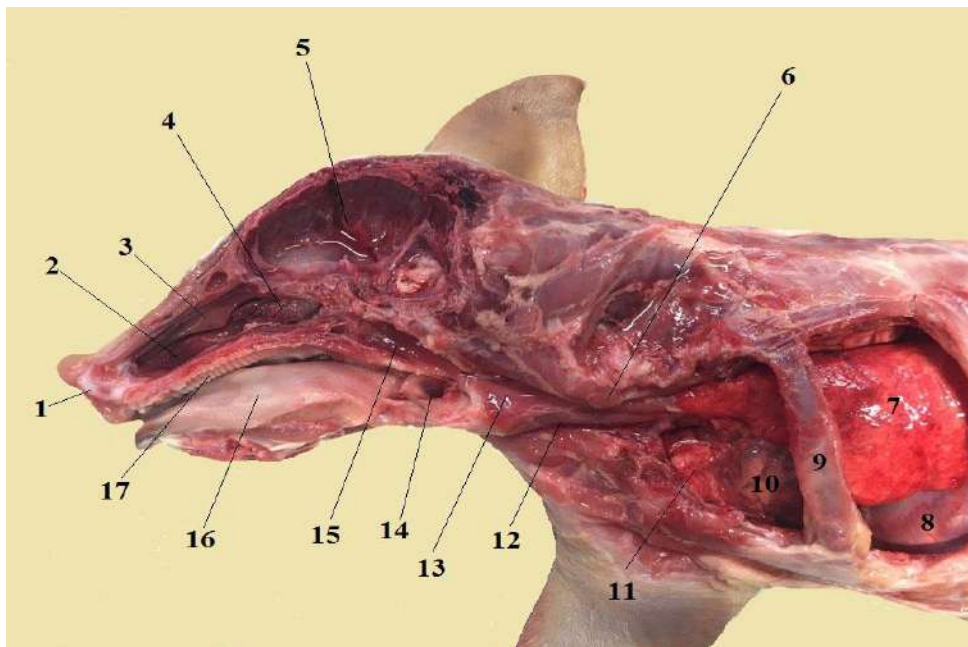


Рисунок 32 – Топография органов дыхания 14 дневного поросенка породы ландрас.

Вид слева:

1 – рostrальная часть носовой перегородки; 2 – вентральная носовая раковина; 3 – дорсальная носовая перегородка; 4 – решётчатый лабиринт; 5 – черепная полость; 6 – проекция первого ребра; 7 – левое лёгкое; 8 – диафрагма; 9 – четвёртое ребро; 10 – сердце; 11 – тимус; 12 – шейная часть трахеи; 13 – глотка; 14 – вход в гортань; 15 – носоглотка; 16 – спинковая часть языка; 17 – твёрдое нёбо.

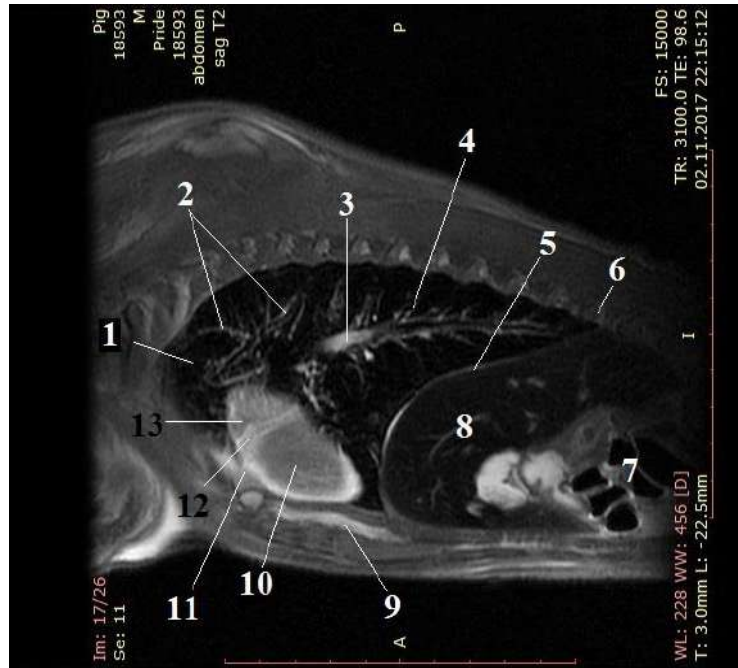


Рисунок 33– Магнитно-резонансная томография органов грудной полости трупа поросенка породы ландрас. Возраст 21 день. Боковая проекция:

1 – краниальная доля левого лёгкого; 2 – сегментальные бронхи краниальной доли; 3 – долевого бронх каудальной доли; 4 – сегментальный бронх каудальной доли; 5 – диафрагма; 6 – тринадцатое ребро; 7 – петли тонкой кишки; 8 – печень; 9 – грудная кость; 10 – левый желудочек сердца; 11 – тимус; 12 – венечная борозда сердца; 13 – левое предсердие.

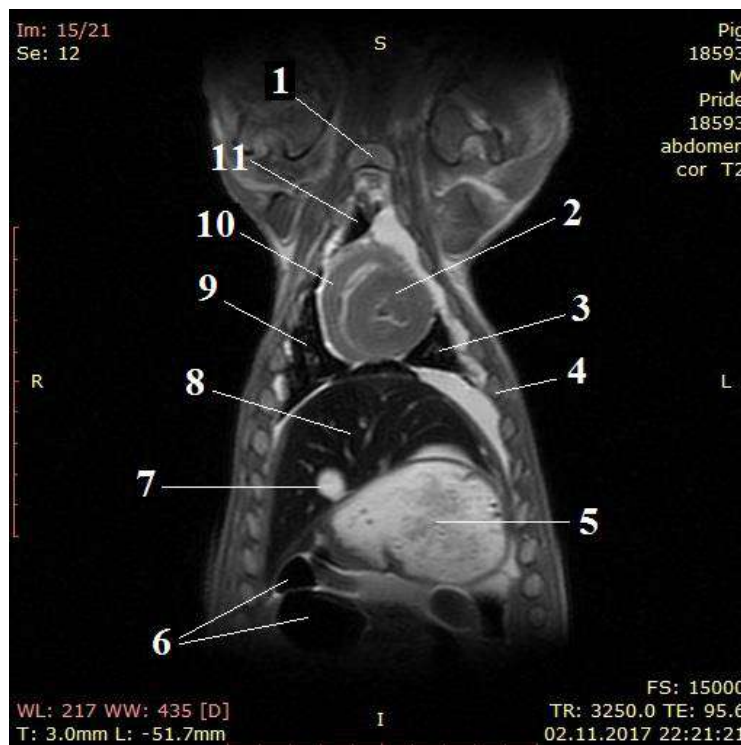


Рисунок 34– Магнитно-резонансная томография грудной и брюшной полостей поросенка породы ландрас. Возраст 21 день. Фронтальное сечение на уровне рукоятки грудной кости:

1 – рукоятка грудной кости; 2 – стенка левого желудочка; 3 – каудальная доля левого лёгкого; 4 – шестое ребро; 5 – содержимое желудка; 6 – петли кишечника; 7 – желчный пузырь; 8 – печень; 9 – каудальная доля правого лёгкого; 10 – стенка правого желудочка сердца; 11 – краниальная доля правого лёгкого.

Таблица 5 – Возрастная морфодинамика линейных параметров долей легкого у свиней породы ландрас и дюрок в сравнительном аспекте

Возраст	Наименование долей	Длина долей левого легкого (мм)		Длина долей правого легкого (мм)		Общая длина левого легкого (мм)		Общая длина правого легкого (мм)	
		Ландрас	Дюрок	Ландрас	Дюрок	Ландрас	Дюрок	Ландрас	Дюрок
Новорожденные 1-7 дней	Краниальная доля	20,50±2,50	26,00±2,60	19,00±1,90	24,00±2,40	64,00±6,40	74,50±7,50	72,00±7,00	91,50±9,20
	Средняя доля	14,50±1,50	16,50±1,70	15,20±1,50	20,50±2,50				
	Каудальная доля	29,00±2,90	32,00±3,20	30,00±3,00	33,00±3,30				
	Добавочная доля	-	-	7,80±0,80	14,00±1,40				
Новорожденные 10-14 дней	Краниальная доля	20,50±2,10	21,00±2,10	19,00±1,90	29,00±2,90	69,00±6,90	90,00±9,00	90,00±9,00	121,00±12,10
	Средняя доля	15,50±1,60	30,00±3,00	15,00±1,50	30,00±3,00				
	Каудальная доля	33,00±3,30	39,00±3,90	35,00±3,50	44,00±4,00				
	Добавочная доля	-	-	21,00±2,10	18,00±1,80				
Новорожденные 20-28 дней	Краниальная доля	26,50±2,70	31,00±3,10	27,00±2,70	41,00±4,10	90,10±9,00	126,00±12,60	117,00±11,70	169,50±16,70
	Средняя доля	24,00±2,40	40,00±4,00	25,00±2,50	43,00±4,30				
	Каудальная доля	40,50±4,50	55,00±5,60	43,50±4,40	60,00±6,00				
	Добавочная доля	-	-	21,50±2,20	25,50±2,60				

Морфометрические данные, приведенные в таблице 5, показывают, что у свиней породы ландрас, отмечается преобладание всех линейных морфометрических показателей правого легкого над левым. При этом увеличение длины легких происходит преимущественно за счет их средних и каудальных долей. Так, левое легкое у поросят породы ландрас 10-14 дневного возраста увеличивается в длину в 1,08 раза по сравнению с поросятами 1-7 дневного возраста. У поросят 20-28 дневного возраста данный показатель увеличивается в 1,41 раза, по сравнению с 1-7 дневными животными. Правое легкое поросят породы ландрас в возрасте 10-14 дней увеличивается в длину в 1,25 раза по сравнению с 1-7 дневными. В возрасте 20-28 дней длина правого легкого увеличивается в 1,63 раза по сравнению с поросятами 1-7 дневного возраста.

Левое легкое у поросят породы дюрок 10-14 дневного возраста увеличивается в длину в 1,21 раза по сравнению с поросятами 1-7 дневного возраста. У поросят 20-28 дневного возраста данный показатель увеличивается в 1,69 раза, по сравнению с 1-7 дневными животными. Правое легкое поросят породы дюрок в возрасте 10-14 дней увеличивается в длину в 1,32 раза по сравнению с 1-7 дневными. В возрасте 20-28 дней длина правого легкого увеличивается в 1,85 раза по сравнению с поросятами 1-7 дневного возраста.

Таким образом, наибольшая возрастная динамика увеличения линейных параметров легких характерна для свиней породы дюрок на исследуемых этапах онтогенеза.

Подвергнув анализу полученные морфометрические данные, мы пришли к выводу, что у изученных пород свиней респираторно-активными являются краниальные, в которых располагается обособленный эпартериальный (трахеальный) бронх и каудальные доли легких. Средняя доля немного ослаблена в этом процессе, в связи с воздействием диафрагмы, кроме того она стеснена более энергично работающей краниальной долей.

При исследовании строения бронхов у свиней пород ландрас и дюрок, мы установили, что их хрящевой скелет грубый. Он образован широкими чешуеподобными пластинками расположенными по ходу бронхиальных путей.

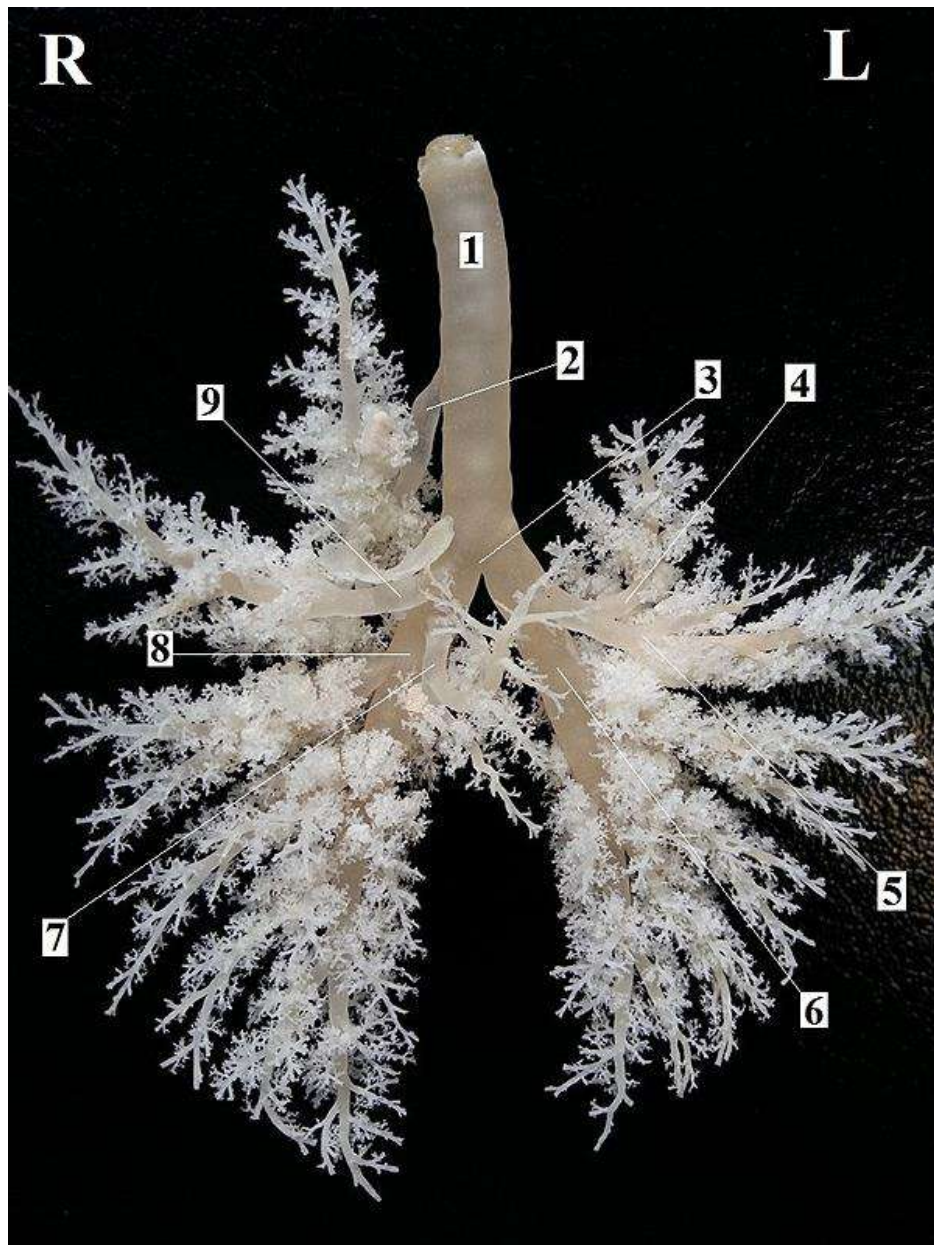


Рисунок 35 – Коррозионный препарат бронхиального дерева 10 дневного поросёнка породы дюрок. Средостенная поверхность:

1 – трахея; 2 – эпартериальный (трахеальный) бронх правой краниальной доли; 3 – бифуркация трахеи; 4 – долевого бронх левой краниальной доли; 5 – долевого бронх левой средней доли; 6 – долевого бронх левой каудальной доли; 7 – долевого бронх добавочной доли; 8 – долевого бронх правой каудальной доли; 9 – долевого бронх правой средней доли.

Ветвление бронхиального дерева происходит по магистральному типу. При этом главной особенностью изученных животных является наличие большого количества соединительной стромы, разделяющей паренхиму каудальных долей на сегменты и дольки различных порядков, а краниальные отделы – на доли. Также на всем протяжении бронхиальных путей нами отмечено наличие бронхиальных желез. Они имеют альвеолярный тип строения и состоят из различных ацинусов, открывающихся протоками в полость бронха. Наличие данных желез и особенности их организации указывают на очень активную выделительную функцию легких и участие их в процессе терморегуляции. Это особенно важно для свиней в связи с сильным развитием подкожной жировой клетчатки и обилием сальных желез кожи, затрудняющих выделение и теплоотдачу через поверхность тела. В бронхиальном дереве у изученных животных различают трахеальный бронх, который отходит в правое легкое и незамедлительно делится на краниальный и каудальный бронхи. В соответствии с ветвлением долевых бронхов на сегментарные в составе легких у изученных животных можно выделить бронхо-легочные сегменты. Так, краниальная доля правого легкого состоит из четырех крупных сегментов: дорсального, вентрального, латерального и медиального. Добавочная доля правого легкого имеет добавочный сегмент. Средняя доля правого легкого имеет средний сегмент. Каудальная доля правого легкого включает четыре крупных сегмента: дорсальный, вентральный, латеральный и медиальный. Левое легкое состоит из трех долей. Краниальная доля левого легкого состоит из четырех крупных сегментов: дорсального, вентрального, латерального и медиального. Средняя доля левого легкого имеет средний сегмент. Каудальная доля левого легкого включает четыре крупных сегмента: дорсальный, вентральный, латеральный и медиальный.

В целом, бронхиальное дерево у изученных животных образовано четкими долевыми бронхами и ретроградностью соединения между правой и левой краниальной долями. Бронхи правой средней доли отходят отдельным стволом и образуют общее устье, а в левую краниальную долю добавляется второй, массивный бронх, который идет от дорсальной ветви каудальной доли.

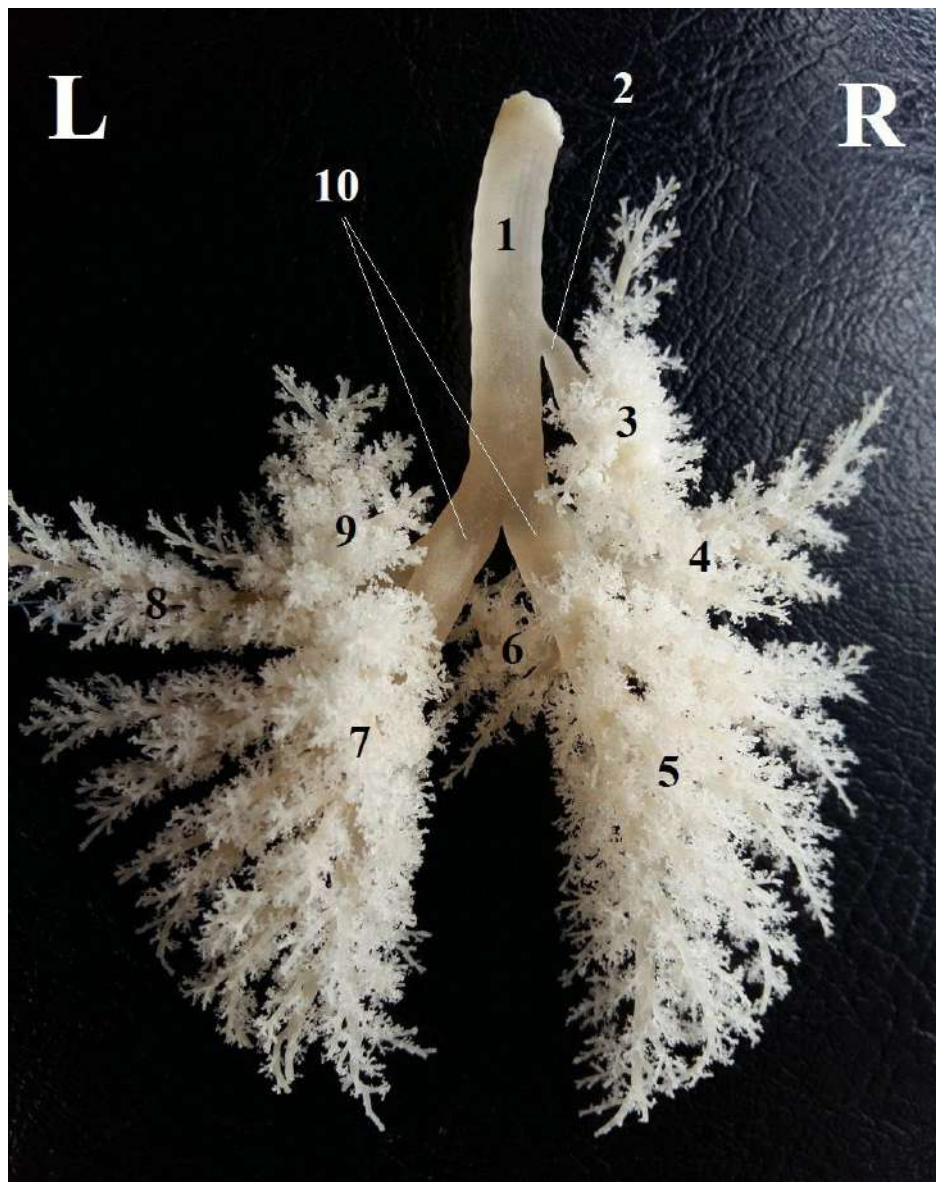


Рисунок 36 – Коррозионный препарат бронхиального дерева 10 дневного поросёнка породы ландрас. Дорсальная поверхность:
 1 – трахея; 2 – эпартериальный (трахейный) бронх; 3 – правая краниальная доля; 4 – правая средняя доля; 5 – правая каудальная доля; 6 – добавочная доля; 7 – левая каудальная доля; 8 – левая средняя доля; 9 – левая краниальная доля; 10 – главные бронхи.

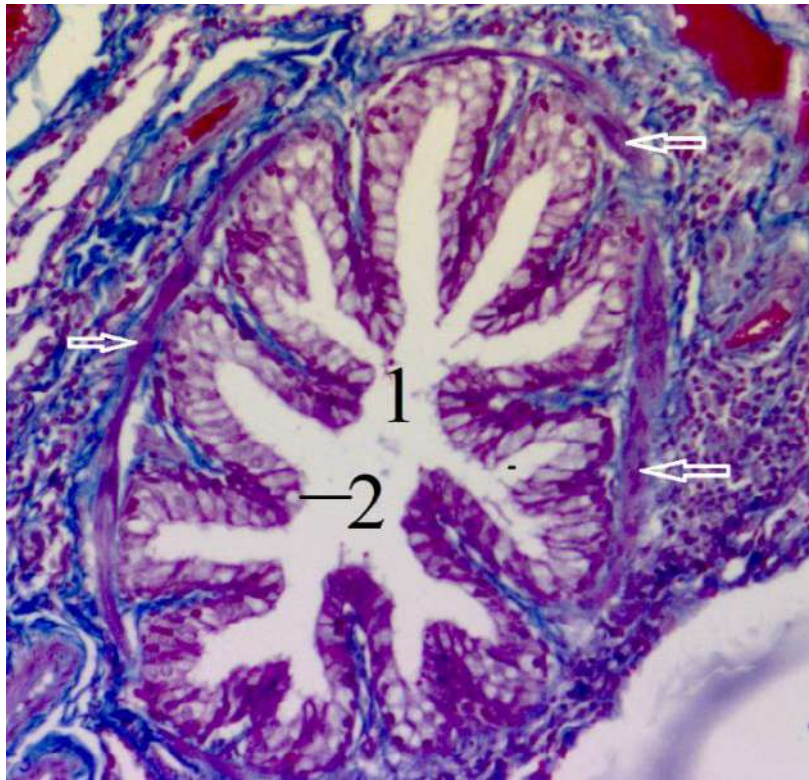
Легкие у изученных животных имеют типичное гистологическое строение, свойственное млекопитающим. В их составе различимы два отдела – воздухоносный (воздухоподводящий) и респираторный отделы. К первому отделу можно отнести элементы бронхиального дерева, а ко второму структуры альвеолярного дерева с окружающей его сетью сосудов.

Слизистая оболочка бронхов выстлана однослойным многорядным мерцательным эпителием, также в ее составе различают собственную пластинку и подслизистую основу. Эпителиоциты бронхов располагаются на базальной мембране, средняя толщина которой во всех возрастных группах изученных животных варьировала от 1,60 до 2,01 мкм. В составе эпителия различимы реснитчатые эпителиоциты, а также вставочные, камбиальные и бокаловидные клетки.

На препаратах при гистохимическом окрашивании альциановым синим, мы выявили наличие гликозаминогликанов в составе бокаловидных клеток. В цитоплазме данных клеток выявлялись крупные слизистые вакуоли, наличие которых вероятно связано с их высокой функциональной активностью.

Подслизистая основа бронхов у изученных животных во всех возрастных группах представлена рыхлой соединительной тканью и содержит концевые отделы бронхиальных желез. Также в ее составе содержится большое количество коллагеновых волокон, которые на препаратах, окрашенных трихром по Массону, имеют синий цвет.

В составе бронхиального дерева различима хондро-фиброзная оболочка. Последняя представлена гиалиновым хрящом и пучками циркулярно расположенных гладкомышечных волокон.



*Рисунок 37 – Срез мелкого бронха поросенка породы ландрас. Возраст 21 день. Окраска Трихром по Массону. Увеличение 200:
1 – просвет бронха; 2 – бокаловидные клетки; ↑ – хондро-фиброзная оболочка.*

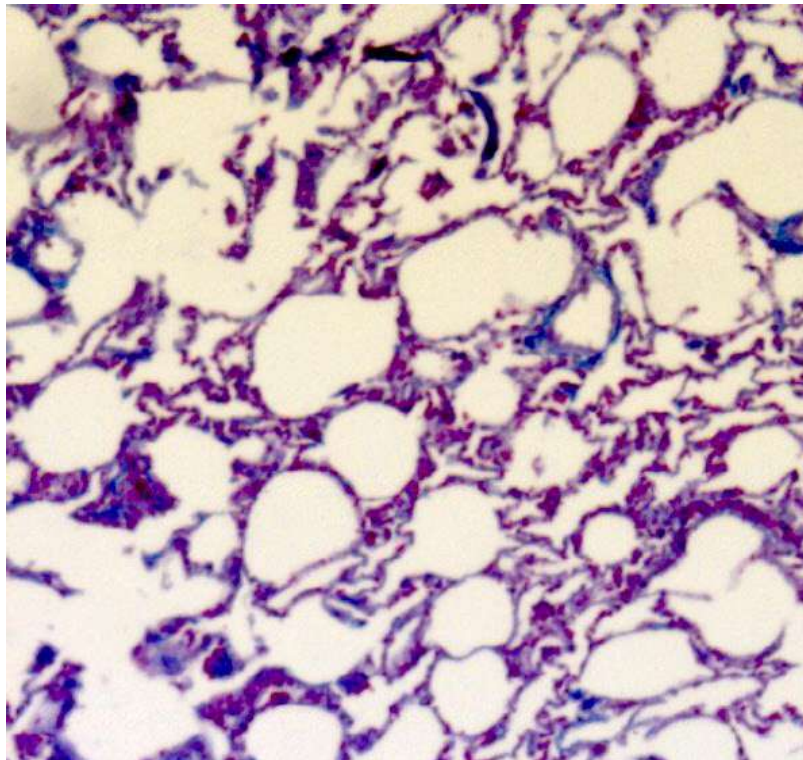


Рисунок 38 – Срез легкого поросенка породы ландрас. Возраст 21 день. Респираторный отдел. Альвеолярные выпячивания, альвеолярные ходы, альвеолярные мешочки. Окраска Трихром по Массону. Увеличение 100.

Адвентиция бронхов представлена тонкой прослойкой рыхлой волокнистой соединительной ткани.

Также, у изученных животных нами была обнаружена незначительная мононуклеарная инфильтрация в стенке бронхов, а в просвете крупных бронхов наличие слизистого секрета.

Респираторный отдел легких представлен альвеолярным деревом, начало которому дают дыхательные бронхиолы. Последние выстланы кубическим эпителием и образуют небольшие альвеолярные выпячивания. Также к респираторному отделу легких можно отнести альвеолы с тонкими межальвеолярными перегородками и аэрогематический барьер.

Стенка альвеол состоит из непрерывной эпителиальной выстилки и септального пространства. Последнее содержит немногочисленные гистиоциты и фибробласты, тонкие ретикулярные и коллагеновые волокна, а также единичные гладкие миоциты, и кровеносные капилляры. Эпителиальная выстилка альвеол образована пневмоцитами 1, 2 и 3 порядка. Между альвеолами на гистологических срезах различимы мышечные утолщения альвеолярных ходов, которые образованы гладкими миоцитами. У изученных животных все бронхиолы имеют почти одинаковый диаметр.

В образовании стенки альвеолярных ходов принимают участие от 20 до 180 альвеол. Проанализировав серийные срезы, мы пришли к выводу, что в течении постнатального онтогенеза увеличение объема легкого у изученных животных происходит преимущественно за счет возрастания количества и объема альвеол.

На серийных гистологических срезах вблизи бронхов обнаруживаются сопутствующие им бронхиальные артерии. Данные артерии участвуют в образовании сплетений подслизистой основы и слизистой оболочки в сопровождаемых ими бронхах.

В составе стенки данных артерий различимы три оболочки. Их внутренняя оболочка (интима) выстлана эндотелием. Средняя оболочка (медиа) образована за счет гладких миоцитов и содержит элементы соединительной

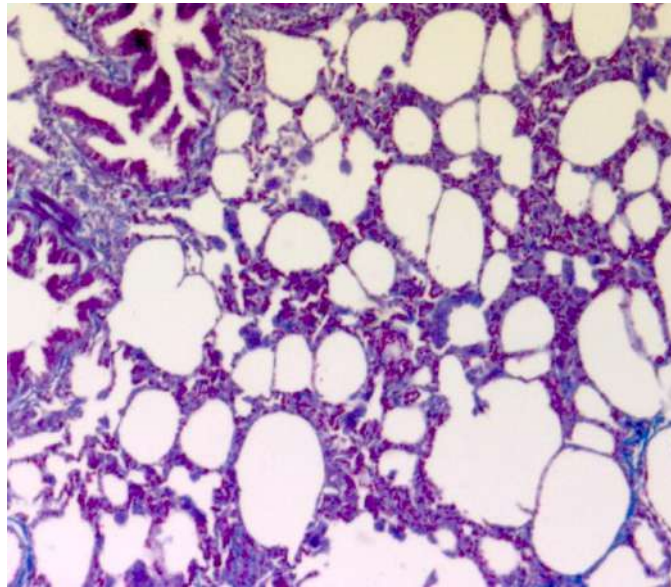


Рисунок 39 – Срез легкого поросенка породы дюрок. Возраст 6 дней.
Окраска Трихром по Массону. Увеличение 100.

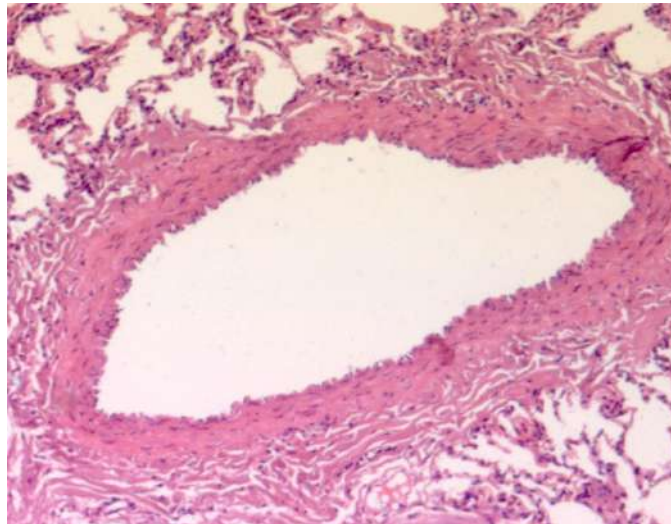


Рисунок 40 – Гистологический срез бронхиальной артерии мышечного типа поросенка породы дюрок. Возраст 10 дней.
Окраска гематоксилином и эозином. Увеличение 100.

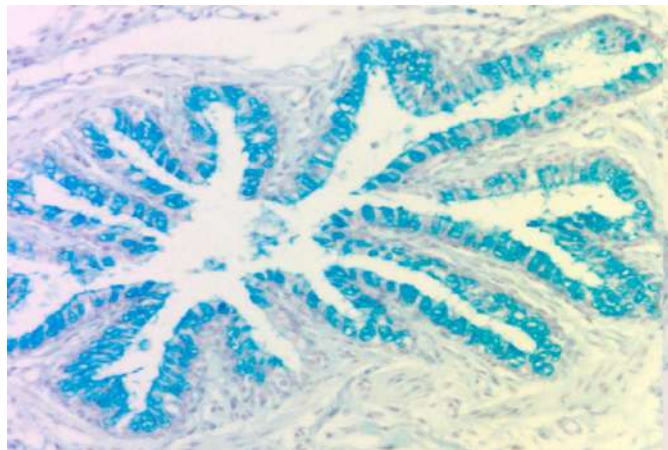


Рисунок 41 – Гистологический срез мелкого бронха поросенка породы ландрас. Возраст 21 день. Окраска альциановый синий. Увеличение 100.

ткани. Наружная оболочка (адвентиция) образована за счет соединительной ткани.

Сопровождающие бронхи артерии подразделяются до артериол, дающих начало прекапиллярам. Прекапилляры в свою очередь преимущественно проходят располагались между альвеолярными ходами и дают начало густой капиллярной сети, лежащей в межальвеолярных перегородках. Посткапилляры, выходящие из данной сети, сливаясь, образуют венулы. Последние впадают в вены междольковых перегородок.

Помимо артерий бронхи у изученных нами животных сопровождалась и лимфатическими сосудами. Последние по аналогии формировали анастомозирующие сплетения в их слизистой оболочке и подслизистой основе.

Проведя сравнительный анализ гистологических срезов, мы отметили возрастные изменения паравазальной соединительной ткани.

Так, с возрастом, наблюдается значительное увеличение в ее составе доли грубых коллагеновых волокон, которые объединяются в пучки. Происходит увеличение числа волокон с поперечными взаимосвязями.

Также, можно отметить формирование сращений паравазальной соединительной ткани с адвентицией крупных сосудов и с соединительной тканью межальвеолярных перегородок.

2.2.2 Закономерности артериального русла органов дыхания свиней мясных пород на ранних этапах постнатального онтогенеза

В результате проведенного исследования морфологических закономерностей строения артериального русла носовой полости у свиней пород ландрас и дюрок, мы установили, что в её кровоснабжении принимает участие нисходящая небная, подглазничная и клинонебная артерии. Подглазничная артерия (*a. infraorbitalis*), вместе с одноименными нервом и веной проходит в подглазничном канале, где ответвляет ветви к альвеолам зубов и боковую артерию носа. Нисходящая небная артерия (*a. palatina descendens*) в клинонебной ямке делится на большую и малую небные и клинонебную артерии. Малая небная артерия (*a. palatina minor*) – тонкая, разветвляется в мягком небе и глотке. Большая небная артерия (*a. palatina major*) – располагается в небном канале, где отдает ветвь верхней челюсти. Выйдя из канала, она направляется рострально, отдавая ветви слизистой оболочке твердого неба и дна носовой полости. Правая и левая большие небные артерии рострально объединяются в непарную резцовую артерию (*a. incisivi*), которая пройдя резцовый канал, разветвляется в слизистой оболочке верхней губы и анастомозирует с боковой артерией носа. Клинонебная артерия (*a. sphenopalatina*) – проходит в носовую полость через одноименное отверстие и разветвляется на каудальные и латеральные носовые артерии, и артерии носовой перегородки (*aa. nasale caudales, laterales et septales*), которые питают соответствующие отделы носовой полости.

Диаметр просвета наружной сонной артерии у поросят 1-7 дневного возраста породы ландрас в среднем составляет $1,41 \pm 0,15$ мм. У поросят 10-14 дней данный показатель равен $1,65 \pm 0,17$ мм, а у поросят 20-28 дневного возраста – $1,81 \pm 0,20$ мм.

Диаметр наружной сонной артерии у поросят 1-7 дневного возраста породы дюрок в среднем составляет $1,48 \pm 0,15$ мм. У поросят 10-14 дневного возраста он равен $1,69 \pm 0,17$ мм, а у поросят 20-28 дневного возраста он достигает – $1,89 \pm 0,20$ мм.

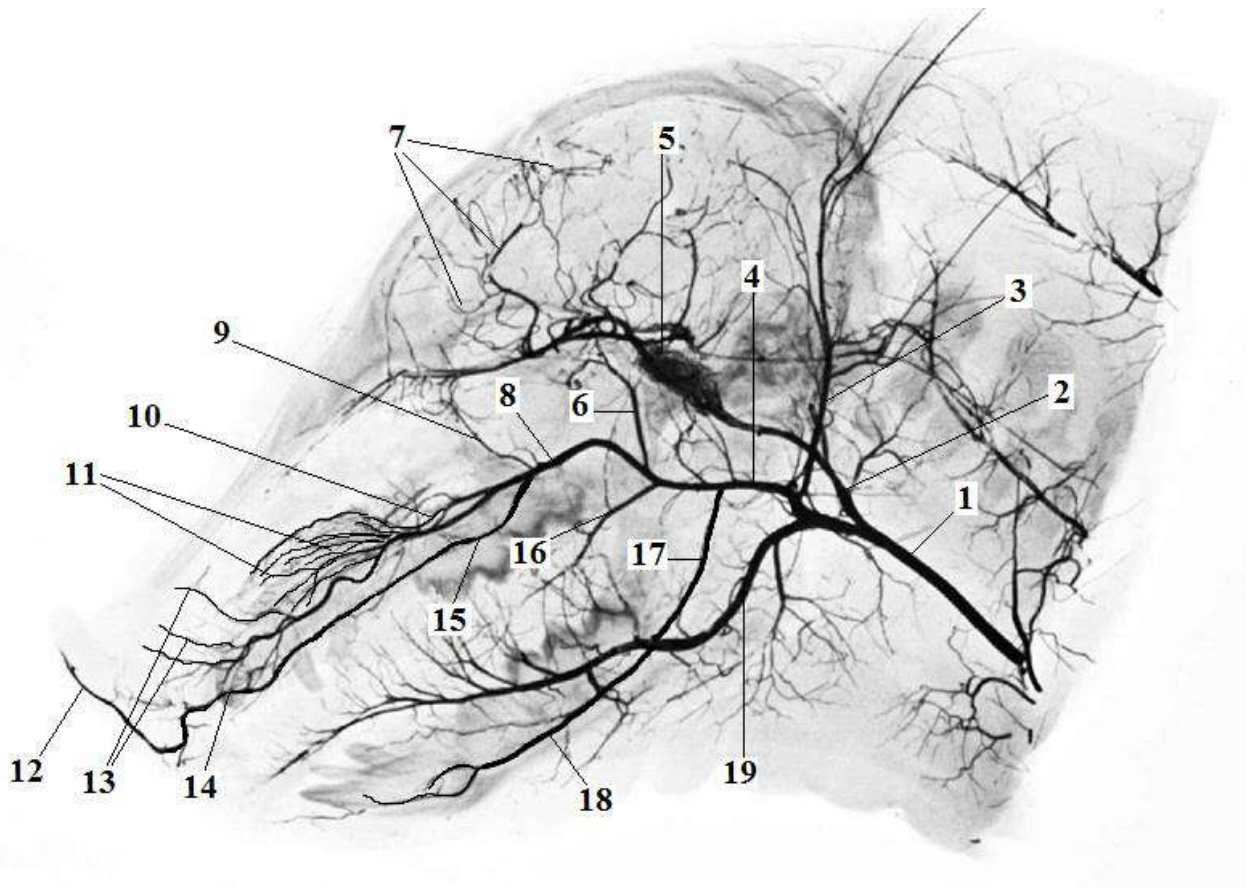


Рисунок 42 – Артериальные магистрали органов головы поросенка породы ландрас. Возраст 10 дней. Фотографический отпечаток вазорентгенограммы.

Инъекция сосудистого русла взвесью свинцового сурика:

- 1 – общая сонная артерия; 2 – внутренняя сонная артерия; 3 – большая ушная артерия;
 4 – верхнечелюстная артерия; 5 – сосудистое сплетение основания головного мозга;
 6 – глубокая височная артерия; 7 – артерии мягкой мозговой оболочки;
 8 – подглазничная артерия; 9 – клиноносовая артерия; 10 – решётчатая артерия;
 11 – артерии слизистой оболочки носовых раковин; 12 – хоботковая артерия;
 13 – боковые артерии носа; 14 – резцовая артерия; 15 – большая нёбная артерия;
 16 – поперечная артерия лица; 17, 18 – нижняя альвеолярная артерия;
 19 – язычная артерия.

Диаметр просвета клинонебной артерии у поросят 1-7 дневного возраста породы ландрас в среднем составляет $1,20 \pm 0,13$ мм. У поросят 10-14 дней диаметр просвета данной артерии составил $1,38 \pm 0,13$ мм. У поросят 20-28 дневного возраста данный показатель достигает $1,50 \pm 0,14$ мм.

Диаметр просвета клинонебной артерии у поросят 1-7 дневного возраста породы дюрок в среднем составил $1,22 \pm 0,13$ мм. У поросят 10-14 дней породы дюрок данный показатель составил $1,40 \pm 0,15$ мм. У поросят 20-28 дневного возраста диаметр ее просвета равен $1,56 \pm 0,18$ мм.

Подвергнув анализу полученные морфометрические данные, характеризующие степень развития основных магистральных артерий органов носовой полости, нами были установлены возрастные и породные особенности их развития у изучаемых животных на основных этапах раннего постнатального онтогенеза.

Так, у поросят породы ландрас и дюрок суммарный диаметр просвета основных источников кровоснабжения органов носовой полости в возрасте 10-14 дней увеличивается в 1,15 раза по сравнению с поросятами 1-7 дневного возраста. В возрасте 20-28 дней данный показатель увеличивается в 1,29 раза по сравнению с 1-7 дневными поросятами. Таким образом, для артериальной сети органов носовой полости у изучаемых животных обеих пород в период раннего онтогенеза характерны одинаковые темпы роста.

Основным источником кровоснабжения глотки, включая гортань и трахею у поросят обеих пород является общая сонная артерия. В области шеи, кроме сосудов, питающих ее мышцы, от общей сонной артерии отходят трахеальная артерия (*a. trachealis*), а также каудальная и краниальная щитовидные артерии (*aa. thyroidea caudalis et cranialis*). Последние питают не только щитовидную железу, но и глотку и гортань.

Диаметр просвета общей сонной артерии у поросят 1-7 дневного возраста породы ландрас в среднем составляет $1,56 \pm 0,21$ мм. У поросят 10-14 дневного возраста диаметр просвета данной артерии достигает $2,03 \pm 0,21$ мм. У поросят 20-28 дневного возраста он в среднем равен $2,08 \pm 0,20$ мм.

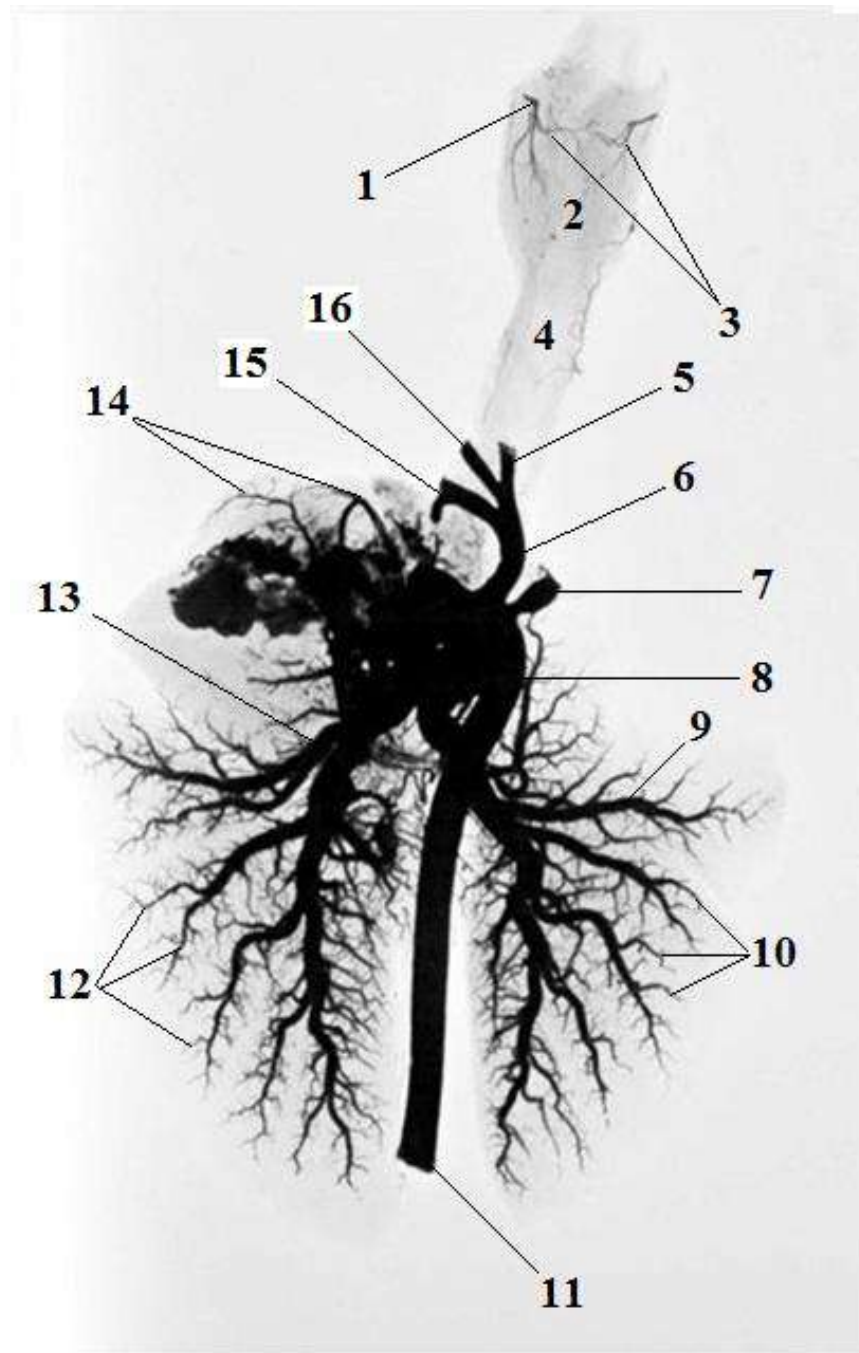
Диаметр просвета общей сонной артерии у поросят 1-7 дневного возраста породы дюрок в среднем составляет $1,67 \pm 0,18$ мм. У поросят 10-14 дневного возраста диаметр просвета данной артерии составляет $2,05 \pm 0,24$ мм. У поросят 20-28 дневного возраста он равен $2,14 \pm 0,23$ мм.

Диаметр просвета трахеальной артерии у поросят породы ландрас 1-7 дневного возраста в среднем составляет $0,80 \pm 0,01$ мм. У поросят 10-14 дневного возраста он достигает $0,95 \pm 0,01$ мм, а у 20-28 дневных поросят – $1,05 \pm 0,01$ мм.

Диаметр трахеальной артерии у поросят 1-7 дневного возраста породы дюрок в среднем составляет $0,85 \pm 0,01$ мм. У поросят 10-14 дней он достигает $1,00 \pm 0,01$ мм, а у поросят 20-28 дневного возраста диаметр ее в среднем равен – $1,10 \pm 0,01$ мм.

У свиней породы ландрас и дюрок, легочной ствол (*truncus pulmonalis*) на вентральной поверхности трахеи подразделяется на правую и левую легочные артерии (*a. pulmonalis dextra et sinistra*), которые подразделяются на несколько ветвей следующих в краниальные, средние, каудальные и добавочную доли легких. Сосудистая архитектура долей легких наделена разнообразием хода артерий. В составе каудальных долей большинство из них подразделяется по магистральному типу. При этом угол отхождения артериальных ветвей приближен к острому. Ветви краниальных и правой средней долей легких делятся дихотомически. В остальных долях артериальные сосуды подразделяются моноподически. В средних долях ветви следуют в дорсальном, латероventральном, вентральном и медиальном.

Таким образом, все основные артерии легких расположены магистрально, а долевые и сегментарные сосудистые ветви следуют по соответствующим бронхам кратчайшим путем, сопровождая их разветвления.



**Рисунок 43 – Артерии грудной полости 10 дневного поросенка породы дюрок
Фотографический отпечаток с вазорентгенограммы:**

1 – краниальная щитовидная артерия; 2 – тень гортани; 3 – гортанные артерии;
4 – тень трахеи; 5 – правая общая сонная артерия; 6 – плечеголовная артерия;
7 – правая подключичная артерия; 8 – дуга аорты; 9 – ветви легочной артерии левой
сердечной доли; 10 – ветви легочной артерии правой диафрагмальной доли;
11 – грудная аорта; 12 – ветви легочной артерии левой диафрагмальной доли;
13 – ветви легочной артерии левой сердечной доли; 14 – артерии стенки сердца;
15 – левая подключичная артерия; 16 – левая общая сонная артерия.

Диаметр просвета легочного ствола у новорожденных поросят породы ландрас 1-7 дневного возраста составляет – $3,15 \pm 0,35$ мм. У поросят 10-14 дневного возраста данный показатель достигает – $4,05 \pm 0,40$ мм. У поросят 20-28 дневного данная величина достигает – $4,85 \pm 0,40$ мм.

Диаметр просвета легочного ствола у новорожденных поросят породы дюрок 1-7 дневного возраста составляет – $3,25 \pm 0,30$ мм. У поросят 10-14 дневного возраста он равен – $4,25 \pm 0,40$ мм. У поросят 20-28 дневного возраста данная величина равна – $4,95 \pm 0,45$ мм.

Полученные морфометрические данные, показывают, что у поросят 10-14 дневного возраста породы ландрас, диаметр легочного ствола увеличивается в среднем в 1,29 раза по сравнению с поросятами 1-7 дневного возраста. У поросят в возрасте 20-28 дней данный показатель увеличивается в 1,54 раза.

Проанализировав полученные морфометрические данные, мы пришли к выводу, что у поросят 10-14 дневного возраста породы дюрок, диаметр просвета легочного ствола увеличивается в среднем в 1,31 раза по сравнению с поросятами 1-7 дневного возраста. У поросят в возрасте 20-28 дней данный показатель увеличивается в 1,52 раза.

Диаметр просвета легочных артерий у 1-7 дневных поросят породы ландрас составляет – $2,15 \pm 0,25$ мм. У 10-14 дневных поросят диаметр просвета данных сосудов достигает – $2,95 \pm 0,25$ мм. А у поросят 20-28 дневного возраста данный показатель в среднем равен – $3,35 \pm 0,30$ мм.

Диаметр просвета легочных артерий у 1-7 дневных поросят породы дюрок составляет – $2,30 \pm 0,20$ мм. У 10-14 дневных поросят диаметр просвета данных сосудов достигает – $3,05 \pm 0,35$ мм. А у поросят 20-28 дневного возраста данный показатель в среднем равен – $3,45 \pm 0,35$ мм.

Проанализировав полученные морфометрические данные, мы пришли к выводу, что у поросят 10-14 дневного возраста породы ландрас, диаметр просвета легочных артерий увеличивается в среднем в 1,37 раза по сравнению с поросятами 1-7 дневного возраста. У поросят в возрасте 20-28 дней данный показатель увеличивается в 1,56 раза.

У поросят 10-14 дневного возраста породы дюрок, диаметр просвета легочных артерий увеличивается в среднем в 1,33 раза по сравнению с поросятами 1-7 дневного возраста. У поросят в возрасте 20-28 данный показатель увеличивается в 1,50 раза.

Бронхиальная артерия (a. bronchialis) бифуркационно разделяется на правую и левую ветви. Правая бронхиальная ветвь располагается в области первой-второй правой межреберной артерии и отходит под прямым углом. Левая бронхиальная ветвь расположена на уровне третьей правой межреберной артерии, у основания аорты и отходит под острым углом. Правая бронхиальная ветвь делится дихотомически на краниальные и каудальные артериальные ветви, питающие бронхи всех долей правого легкого, пищевод, каудальную часть трахеи. Левая бронхиальная ветвь идет между пищеводом, аортой и направляется к бифуркации трахеи. Она снабжает кровью бронхи левого легкого, пищевод и трахею.

Средний диаметр просвета бронхиальных артерий у 1-7 дневных поросят породы ландрас составляет – $1,15 \pm 0,15$ мм. У 10-14 дневных поросят диаметр просвета данных сосудов достигает – $1,45 \pm 0,10$ мм. А поросят 20-28 дневного возраста данный показатель в среднем равен – $1,65 \pm 0,15$ мм.

Средний диаметр просвета бронхиальных артерий у 1-7 дневных поросят породы дюрок составляет – $1,20 \pm 0,15$ мм. У 10-14 дневных поросят диаметр просвета данных сосудов достигает – $1,55 \pm 0,15$ мм. А поросят 20-28 дневного возраста данный показатель в среднем равен – $1,70 \pm 0,15$ мм.

Проанализировав полученные морфометрические данные, мы пришли к выводу, что у поросят 10-14 дневного возраста породы ландрас, диаметр просвета бронхиальных артерий увеличивается в среднем в 1,26 раза по сравнению с поросятами 1-7 дневного возраста. У поросят в возрасте 20-28 дней данный показатель увеличивается в 1,43 раза.

У поросят 10-14 дневного возраста породы дюрок, диаметр просвета бронхиальных артерий увеличивается в среднем в 1,29 раза по сравнению с

поросятами 1-7 дневного возраста. У поросят в возрасте 20-28 дней данный показатель увеличивается в 1,41 раза.

Легкие поросят обеих пород имеют густо переплетенную артериальную сеть кровоснабжения. Основное увеличение диаметра входящих в ее состав сосудов у изученных возрастных групп наблюдается в период от 10-14 до 20-28 дневного возраста. При этом, как правило, диаметр сосудов, питающих ткани правого легкого, незначительно больше чем сосудов левого с преобладанием магистрального хода ветвления.

Исследуя препараты легких, мы установили, что у новорожденных поросят обеих пород сосудистая архитектура легких полностью сформирована. Но, интенсивность увеличения диаметра и длины сосудов, а также углы их отхождения в разные возрастные периоды неодинаковы.

При исследовании венозного русла органов дыхания поросят обеих пород, мы обратили внимание на то, что общая архитектура венозных сосудов аналогична артериальной. Однако вены располагаются несколько медиостинально. Они также как и артерии имеют магистральный и рассыпной типы ветвления.

От органов носовой полости кровь у свиней обеих пород относится по клинонебной вене (*v. sphenopalatina*) в глубокую лицевую вену (*v. facialis profundae*).

От долей легких обогащенная кислородом кровь выносится по легочным венам. Последние открываются в три лакуны – правую, левую и среднюю – сообщающиеся с полостью левого предсердия.

Поперечник просвета вен краниальной правой и левой долей легких у поросят породы ландрас 1-7 дневного возраста составляет $2,40 \pm 0,25$ мм и $2,45 \pm 0,25$ мм соответственно. У поросят 10-14 дневного возраста эти показатели равны $2,95 \pm 0,25$ мм и $3,05 \pm 0,25$ мм соответственно, а у поросят 20-28 дневного возраста они достигают $3,45 \pm 0,35$ мм и $3,55 \pm 0,35$ мм соответственно.

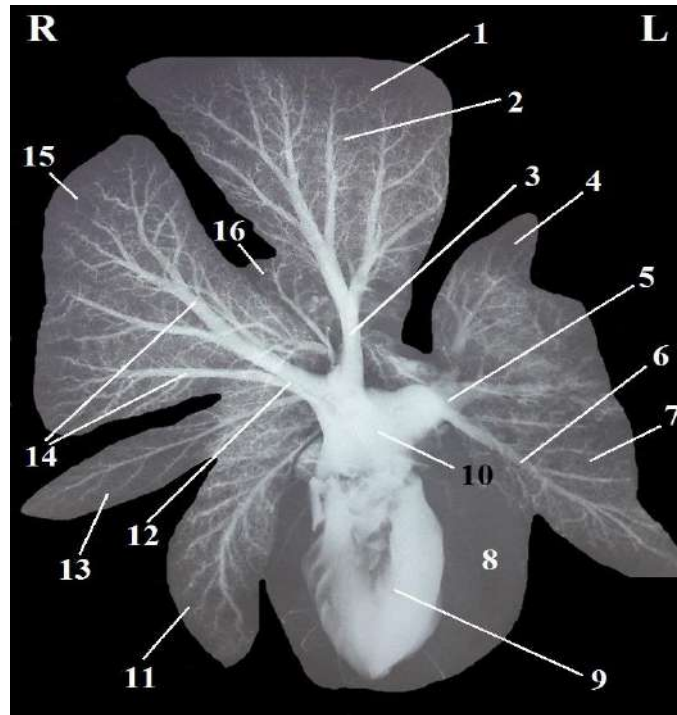


Рисунок 44 – Вены малого круга кровообращения поросенка породы дюрок. Возраст 21 день. Фотографический снимок вазерентгенограммы. Инъекция сосудов взвесью свинцового сурика:

1 – левая диафрагмальная доля; 2, 7 – дольковые вены; 3 – долевая вена диафрагмальной доли; 4 – левая сердечная доля; 5 – долевая вена левой верхушечной доли; 6 – сегментальная вена; 8 – тень левого желудочка сердца; 9 – правый желудочек сердца; 10 – полость правого предсердия; 11 – правая верхушечная доля; 12 – долевая вена правой диафрагмальной доли; 13 – правая сердечная доля; 14 – сегментальные вены правой диафрагмальной доли; 15 – правая диафрагмальная доля; 16 – добавочная доля.

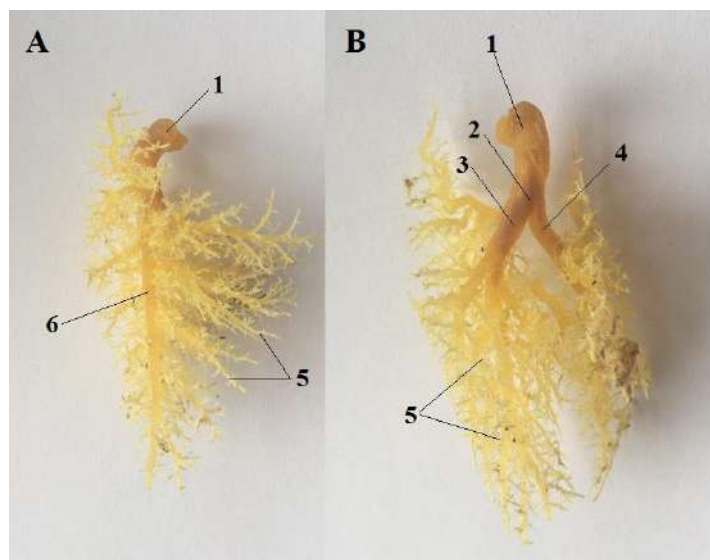


Рисунок 45 – Вены малого круга кровообращения поросенка породы дюрок. Возраст 5 дней. Коррозионный препарат. Инъекция сосудов пластмассой «Редонт – 03»:

А – латеральная поверхность правого лёгкого; В – вентральная поверхность легких.
1 – лакуны легочных вен; 2 – бифуркация ствола легочных вен; 3 – правая легочная вена; 4 – левая легочная вена; 5 – сегментальные легочные вены; 6 – долевая легочная вена.

Поперечник просвета вен средней правой и левой долей легкого легких у поросят породы ландрас 1-7 дневного возраста составляет $2,55 \pm 0,25$ мм и $2,65 \pm 0,25$ мм соответственно. У поросят 10-14 дневного возраста эти показатели равны $3,15 \pm 0,35$ мм и $3,20 \pm 0,35$ мм соответственно, а у поросят 20-28 дневного возраста они достигают $3,50 \pm 0,35$ мм и $3,55 \pm 0,25$ мм соответственно.

Поперечник просвета вен каудальной правой и левой долей легких у поросят породы ландрас 1-7 дневного возраста составляет $2,50 \pm 0,25$ мм и $2,55 \pm 0,25$ мм соответственно. У поросят 10-14 дневного возраста эти показатели равны $3,10 \pm 0,25$ мм и $3,15 \pm 0,35$ мм соответственно, а у поросят 20-28 дневного возраста они достигают $3,60 \pm 0,35$ мм и $3,70 \pm 0,35$ мм соответственно.

Поперечник просвета вены добавочной доли легкого у поросят породы ландрас 1-7 дневного возраста составляет $2,05 \pm 0,25$ мм. У поросят 10-14 дневного возраста этот показатель равен $2,75 \pm 0,25$ мм, а у поросят 20-28 дневного возраста он достигает $3,20 \pm 0,35$ мм.

Поперечник просвета вен краниальной правой и левой долей легких у поросят породы дюрок 1-7 дневного возраста составляет $2,55 \pm 0,25$ мм и $2,60 \pm 0,25$ мм соответственно. У поросят 10-14 дневного возраста эти показатели равны $3,10 \pm 0,35$ мм и $3,15 \pm 0,35$ мм соответственно, а у поросят 20-28 дневного возраста они достигают $3,60 \pm 0,35$ мм и $3,65 \pm 0,35$ мм соответственно.

Поперечник просвета вен средней правой и левой долей легких у поросят породы дюрок 1-7 дневного возраста составляет $2,60 \pm 0,25$ мм и $2,65 \pm 0,25$ мм соответственно. У поросят 10-14 дневного возраста эти показатели равны $3,20 \pm 0,35$ мм и $3,35 \pm 0,35$ мм соответственно, а у поросят 20-28 дневного возраста они достигают $3,50 \pm 0,35$ мм и $3,55 \pm 0,35$ мм соответственно.

Поперечник просвета вен каудальной правой и левой долей легких у поросят породы дюрок 1-7 дневного возраста составляет $2,55 \pm 0,25$ мм и $2,65 \pm 0,25$ мм соответственно. У поросят 10-14 дневного возраста эти показатели равны $3,20 \pm 0,35$ мм и $3,25 \pm 0,35$ мм соответственно, а у поросят 20-28 дневного возраста они достигают $3,70 \pm 0,35$ мм и $3,75 \pm 0,35$ мм соответственно.

Поперечник просвета вены добавочной доли легкого у поросят породы дюрок 1-7 дневного возраста составляет $2,10 \pm 0,25$ мм. У поросят 10-14 дневного возраста этот показатель равен $2,40 \pm 0,25$ мм, а у поросят 20-28 дневного возраста он достигает $3,25 \pm 0,35$ мм.

Подвергнув анализу полученные морфометрические данные, мы пришли к выводу, что у поросят 10-14 дневного возраста породы ландрас среднее значение поперечника долевых вен увеличивается в среднем в 1,24 раза по сравнению с поросятами 1-7 дневного возраста. У поросят 20-28 дневного возраста значение поперечника данных сосудов увеличивается в 1,43 раза по сравнению с поросятами 1-7 дневного возраста.

Подвергнув анализу полученные морфометрические данные, мы пришли к выводу, что у поросят 10-14 дневного возраста породы дюрок среднее значение поперечника долевых вен увеличивается в среднем в 1,22 раза по сравнению с поросятами 1-7 дневного возраста. У поросят 20-28 дневного возраста значение поперечника данных сосудов увеличивается в 1,41 раза по сравнению с поросятами 1-7 дневного возраста.

Таким образом, ветви легочных вен у изученных животных располагаются аналогично артериям, но значение их поперечника заметно превышает значение среднего диаметра артерий.

При этом в левом легком значение поперечника легочных вен достоверно больше чем в правом, а в возрастном аспекте основное увеличение величины их поперечника у изученных животных происходит в период от 10-14 дневного возраста до 20-28 дней жизни от рождения.

2.2.3 Закономерности синтопии звеньев гемомикроциркуляторного русла легких свиней мясных пород на ранних этапах постнатального онтогенеза

При исследовании легких у поросят обеих пород на ранних этапах постнатального онтогенеза нами было установлено, что вазоархитектоника их гемомикроциркуляторного русла имеет типичную картину строения и комплектации. Оно представлено пятью звеньями, включающими артериолы, прекапилляры, капилляры, посткапилляры и венулы. Данные структуры характеризуются упорядоченным расположением в количественном и синтопическом отношении, а также последовательностью соединения в соответствии с направлением тока крови в органе.

В зависимости от функций и удобства определения, нами было произведено разделение звеньев гемомикроциркуляторного русла на три отдела:

Первый отдел включает в себя артериолы и прекапилляры, которые осуществляют приток и распределение крови в органе. Артериолы ответвляются во все дольки легкого и топографически проходят вдоль элементов альвеолярного дерева. При этом они имеют разнообразные формы хода и ветвления (волнообразная, завитковая, прямолинейная, анастомозирующая). Диаметр артериол у поросят пород ландрас и дюрок в возрасте 20-28 дней в среднем составляет $17,50 \pm 1,80$ мкм соответственно. Прекапилляры за счет множества анастомозов образуют сосудистую сеть, состоящую из большого количества сосудистых завитков. Диаметр прекапилляров у свиней пород ландрас и дюрок в возрасте 20-28 дней в среднем составляет $9,50 \pm 0,90$ мкм.

Второй отдел представлен капиллярами. На уровне данного звена происходит большинство обменных процессов. Обычно они проходят между двумя идущими параллельно артериолами. Анастомозируя друг с другом, капилляры сливаются в одну систему, образуя посткапиллярные венулы. Диаметр капилляров у поросят пород ландрас и дюрок в возрасте 20-28 дней в среднем составляет $8,50 \pm 0,90$ мкм.

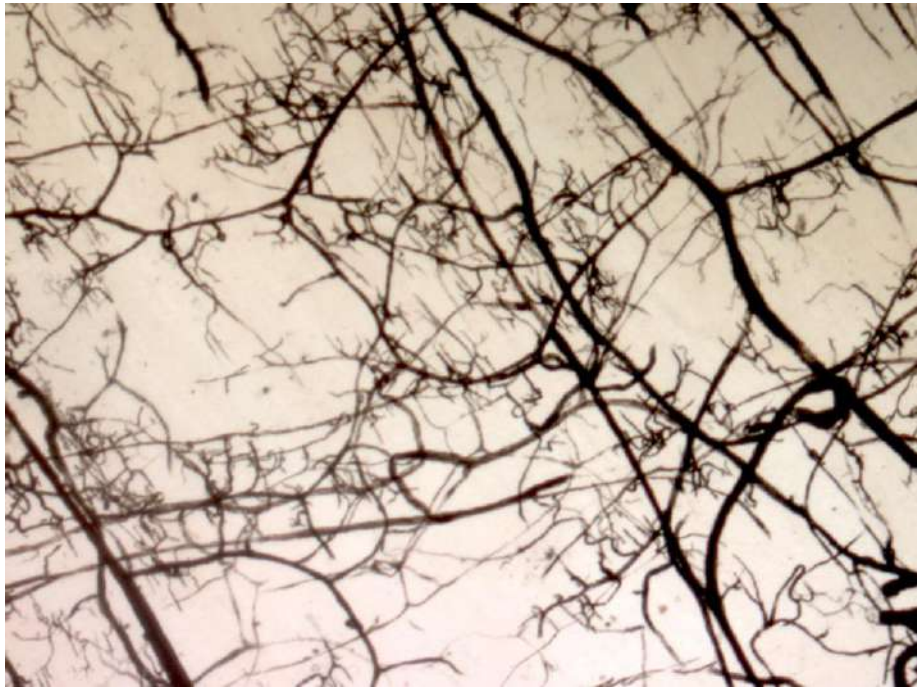

Рисунок 46 – Гемомикроциркуляторное русло легочной плевры средней доли левого легкого поросенка породы ландрас. Возраст 24 дня. Фотографический снимок просветленного препарата (увеличение 25).

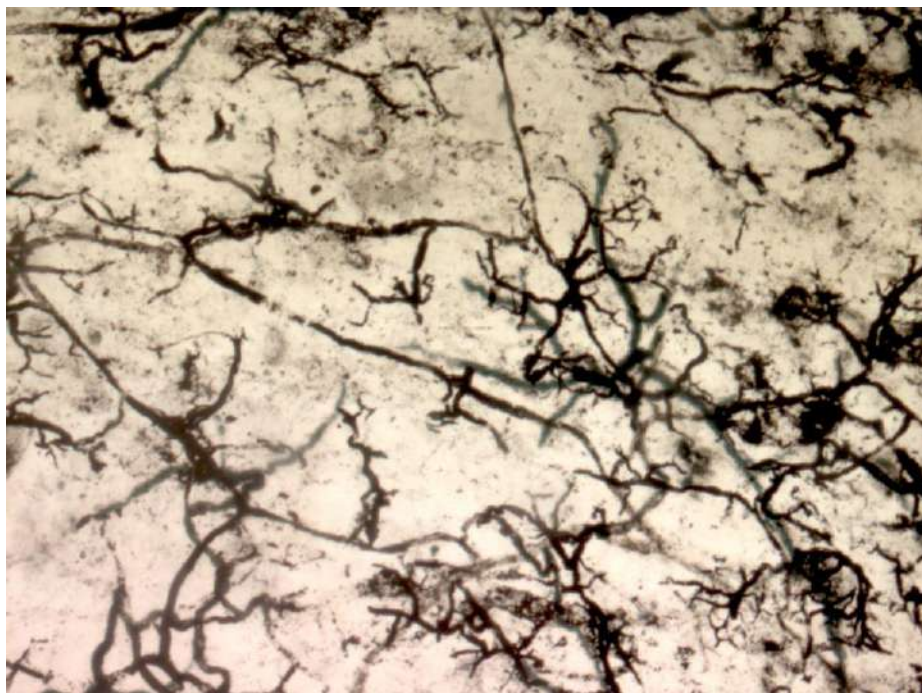


Рисунок 47 – Гемомикроциркуляторное русло легочной плевры добавочной доли правого легкого поросенка породы дюрок. Возраст 25 дней. Фотографический снимок просветленного препарата (увеличение 25).

Третий отдел представлен посткапиллярами и венулами. Основная задача которых, состоит в дренаже и депонировании оттекающей от капилляров крови. Диаметр посткапилляров у поросят пород ландрас и дюрок в возрасте 20-28 дней в среднем составляет $9,00 \pm 0,50$ мкм.

Венулы имеют схожее строение с артериолами и в дальнейшем переходят в вены, которые затем отправляются на периферию легочных долек. Их диаметр у поросят пород ландрас и дюрок в возрасте 20-28 дней от составляет $16,00 \pm 1,20$ мкм.

Таким образом, все звенья гемомикроциркуляторного русла в легких у изученных поросят пород ландрас и дюрок на ранних этапах постнатального онтогенеза имеют определенные закономерности пространственной организации в количественном и синтопическом отношении. Структурная взаимосвязь периферических отделов системы васкуляризации в легких в целом определяет их сочетанное функционирование, а именно лабильные, функционально неразделимые комплексы.

3. ОБСУЖДЕНИЕ ПОЛУЧЕННЫХ РЕЗУЛЬТАТОВ

Морфологические особенности и функциональное состояние органов дыхания оказывают большое влияние на жизнедеятельность всех важнейших систем организма. Это необходимо учитывать как при проведении диагностических и профилактических мероприятий по предупреждению заболеваний животных, так и при оказании лечебной помощи. Кроме того, знания породных особенностей дыхательной системы сельскохозяйственных животных, помогут разобраться в вопросах ветеринарно-санитарной и судебной экспертизы продуктов убоя.

У изученных животных начальным отделом дыхательных путей является нос. Верхушка носа образует хоботок, который состоит в тесной взаимосвязи с верхней губой и представляет собой округлое, поставленное в сегментальной плоскости образование. На роstralной поверхности хоботка расположены симметричные округло-овальной формы ноздри, а на коже имеются короткие, редкие синузозные волоски белого цвета, а также небольшие поры выводных протоков хоботковых желез. Остов хоботка представлен хоботковой костью в виде окостеневшей конца хрящевой носовой перегородки. Хоботковая кость подвижная и расположена между носовыми и резцовыми костями. Схожее строение хоботка у свиньи описывает В. Г. Богданов (2001)

Эпителий хоботка заворачивается вовнутрь носовой полости и выстилает преддверие носа. Собственно носовая полость имеет трапециевидную форму и выслана слизистой оболочкой. На подобное подразделение начальной части дыхательных путей указывает Л. Б. Бриман (2003)

Хрящевая перегородка носа не доходит в каудальном направлении до горизонтальной пластинки небной кости. При этом между ними образуется узкая щель. Слизистая оболочка собственно носовой полости бледно-розового цвета и образует большое количество складок, которые участвуют в формировании на ее боковых стенках дорсальных и вентральных раковин, а в каудальном отделе – лабиринта решетчатой кости, где цвет слизистой оболочки приобретает желтоватый оттенок.

Нами было обнаружено наличие у исследованных поросят трех носовых раковин в разной степени их развития. На их наличие у животных ссылаются Н. В. Зеленецкий, М. В. Щипакин (2014).

Дорсальная носовая раковина у изученных животных длинная и узкая. Длина ее у новорожденных свиней 1-7 дневного возраста породы ландрас составляет – $19,0 \pm 0,20$ мм, у 10-14 дневного возраста данный показатель равен – $32,0 \pm 0,30$ мм, у поросят 20-28 дневного возраста составляет – $44,0 \pm 0,45$ мм. Длина ее у новорожденных свиней 1-7 дневного возраста породы дюрок в среднем составляет – $14,0 \pm 0,10$ мм; у 10-14 дневного возраста составляет – $29,0 \pm 0,30$ мм; у 20-28 дневного возраста составляет – $39,0 \pm 0,40$ мм.

Вентральная носовая раковина – более широкая. Длина ее у новорожденных свиней 1-7 дневного возраста породы ландрас в среднем составляет – $27,50 \pm 2,80$ мм; у 10-14 дневного возраста составляет – $31,00 \pm 3,30$ мм; у 20-28 дневного возраста составляет – $40,00 \pm 4,40$ мм. Длина ее у новорожденных свиней 1-7 дневного возраста породы дюрок в среднем составляет – $23,00 \pm 2,20$ мм; у 10-14 дневного возраста составляет – $27,00 \pm 2,30$ мм; у 20-28 дневного возраста составляет – $36,00 \pm 3,40$ мм.

Таким образом, из-за брахиоцефальной конфигурации черепа поросят породы дюрок дорсальная и вентральная носовые раковины значительно короче и уже по сравнению с поросятами породы ландрас, имеющими долихоцефальный череп.

Носовые раковины разделяют носовую полость на дорсальный, средний, вентральный и общий носовые ходы. На наличие данных ходов у животных ссылаются в своей работе Н. В. Зеленецкий, М. В. Щипакин (2014).

Дорсальный носовой ход – узкий, расположен между крышей носовой полости и дорсальной носовой раковиной и ведет в обонятельную область лабиринта решетчатой кости.

Средний носовой ход – небольшой, располагается между дорсальной и вентральной носовыми раковинами. Его каудальный конец делится на два колена – дорсальное и вентральное. При этом дорсальное колено следует в сторону

лабиринта решетчатой кости, а вентральное открывается в хоану. Из среднего носового хода воздух также проникает в верхнечелюстную, небную, слезную, лобную пазухи и в полости дорсальной и вентральной носовых раковин.

Вентральный носовой ход – широкий, объемистый, расположен между вентральной носовой раковиной и дном носовой полости.

Общий носовой ход – проходит между носовой перегородкой и медиальными поверхностями носовых раковин и обонятельного лабиринта. Он соединяет все три хода и переходит кзади в носоглоточный ход, который через хоану ведет в носоглотку.

Схожую топографию носовых ходов описывают Л. Б. Бриман (2003) и Ю. С. Луцкай., Л. В. Ткаченко (2018).

Рядом с хоанами вентральный носовой ход соединяется с аналогичным ходом противоположной стороны и ведет в относительно небольшие, но длинные овальные хоаны. Через носо-небный канал вентральный носовой ход сообщается с ротовой полостью. В носо-небный канал также открывается сошниково-носовой орган (*organon vomeronasales*) (орган Якобсона).

Длина носо-сошникового органа (орган Якобсона) у изученных нами животных небольшая и составляет $23,00 \pm 0,25$ мм, а ширина его равна $0,35 \pm 0,01$ мм. Каудальный конец данного органа замкнутый, а ростральный переходит в узкий проток, который в дальнейшем открывается в носо-небный канал и соединяется как с носовой, так и с ротовой полостями. У свиней породы ландрас и дюрок в ростральной части сошниково-носовой орган имеет костную основу.

Носо-небный канал у изученных животных проходит через небольшую резцовую щель, длина которой составляет $10,00 \pm 0,10$ мм, а ширина $3,30 \pm 0,05$ мм. Слезный канал оканчивается в преддверии носа двумя отверстиями.

Гортань у изученных животных относительно длинная. В ее основе лежит связанные подвижно хрящи, участвующие в формировании хондро-фиброзной оболочки. В состав гортани входит пять хрящей:

1) Щитовидный хрящ состоит из боковых пластинок, которые вентрально соединены в тело, при этом глоточные края пластинок слегка утолщены, а в

сторону трахеи обе пластинки становятся выше. На щитовидном хряще различают ростральные и каудальные рога. Каудальные рога, служащие для сочленения с кольцевым хрящом, короткие и широкие. Ростральные рога слабо выражены, так же как и щитовидные вырезки. Напротив, О.Т. Муллакаев, Р.И. Харитонова, Р.И. Сидтиков, И.Ю. Тяглова (2014) указывают на отсутствие ростральных рогов щитовидного хряща у свиньи.

2) Кольцевидный хрящ имеет сильно наклоненную вниз и назад дужку по отношению к дорсальной пластинке.

3) Черпаловидный хрящ парный, неправильной треугольной формы, имеет сильно развитый мышечный гребень и хорошо выступающий голосовой отросток. Подобное строение голосовых отростков у быка домашнего описывают Ю. Ф. Юдичев, В. В. Дегтярев, (1991), Klaus-Dieter Budras, Robert Habel (2003). Рожковые хрящи у изучаемых животных сильно развиты, загнуты вверх и назад, а на своей вершине раздвоены в виде широких и длинных пластин. Подобное строение черпаловидных и рожковых хрящей описывают N. Braun, (1984), А. Ромер, Т. Парсонс (1992), Н. Е. Evans, (1993), D. W. Anderson, (1994), О.Т. Муллакаев, Р.И. Харитонова, Р.И. Сидтиков, И.Ю. Тяглова (2014).

4) Надгортанный хрящ широкий, слабо связан со щитовидным хрящом тонкой эластичной щитовиднонадгортанной связкой, а с подъязычной костью – подъязычнонадгортанной средней связкой. Он имеет овальную форму и лишен у основания клиновидных хрящей. Напротив, по данным N. Braun, (1984), А. Ромер, Т. Парсонс (1992), Н. Е. Evans, (1993), D. W. Anderson, (1994), для надгортанного хряща характерна четырехугольная форма.

На наличие вышеперечисленных хрящей в составе гортани указывают в своих работах Cover M. S. (1953), Лебедева Н. Г. (1954), Здановская Я. Л. (1974), Бобровский А. Я., Лебедева Н. А., Письменская В. Н. (1992).

Таким образом, мы пришли к выводу, что у изученных поросят хрящи гортани имеют общие черты строения с аналогичными структурами большинства млекопитающих. Однако им присущи выраженные видовые особенности.

Голосовая складка у изученных животных раздвоена на большую краниальную и малую каудальную части. Подобное строение голосовых складок у свиньи описывают О. Т. Муллакаев, Р. И. Харитонов, Р. И. Сидтиков, И. Ю. Тяглова (2014). Между обеими частями голосовых складок у изученных животных образуется длинная выемка, из которой малое округлое отверстие ведет в обширный боковой гортанный кармашек. Напротив, на отсутствие последнего у быка домашнего указывают в своих работах Ю. Ф. Юдичев, В. В. Дегтярев, (1991), Klaus-Dieter Budras, Robert Habel (2003). Также К. М. Дусе, W. O. Sack, С. J. G. Wensing, (1987) и И. В. Хрусталёва (1994) указывают на наличие среднего кармашка гортани, отсутствующего у исследованы нами животных.

Голосовые губы расположены близко друг к другу и при этом образуя узкую голосовую щель.

Трахея (trachea) у свиней породы ландрас и дюрок имеет цилиндрическую форму, количество трахеальных колец варьирует от 32 до 36. Концы незамкнутых колец на дорсальной поверхности трахеи слегка заходят друг за друга. Подобное строение хрящевых колец трахеи у животных можно встретить в работах А. И. Акаевского, Ю. Ф. Юдичева, С. Б. Селезнёва (2005), М. Н. Васюкова (2009), Н. В. Зеленецкого, К. Н. Зеленецкого (2014)

Трахея начинается от гортани и тянется вдоль всей поверхности шеи и в области первых ребер входит в грудную полость. Располагается она под шейными позвонками и пищеводом, а вентрально прикрыта грудинощитовидными, грудиноподъязычными и грудиноголовными мышцами. На уровне четвертого-пятого межреберного пространства происходит её разделение на два главных бронха – бифуркация трахеи. До бифуркации трахея отдает бронх для верхушечной доли правого легкого – трахейный или эпартериальный бронх.

Длина трахеи до бифуркации у новорожденных свиней 1-7 дневного возраста породы ландрас в среднем составляет – $42,00 \pm 0,40$ мм; у животных в возрасте 10-14 дневного возраста достигает – $68,00 \pm 0,70$ мм; у 20-28 дневных поросят равняется – $76,00 \pm 0,80$ мм. Длина трахеи до эпартериального бронха у новорожденных поросят 1-7 дневного возраста породы ландрас в среднем

достигает – $33,00 \pm 0,30$ мм; у поросят в возрасте 10-14 дневного возраста равняется $57,0 \pm 0,55$ мм; у 20-28 дневных поросят составляет – $65,00 \pm 0,60$ мм.

Длина трахеи до бифуркации у новорожденных свиной 1-7 дневного возраста породы дюрок в среднем достигает – $39,00 \pm 0,40$ мм; у 10-14 дневных поросят составляет – $61,00 \pm 0,60$ мм; у 20-28 дневных поросят равняется $69,00 \pm 0,70$ мм. Длина трахеи до эпартериального бронха у новорожденных поросят 1-7 дней породы дюрок в среднем равняется – $29,00 \pm 0,30$ мм; у 10-14 дневных поросят составляет – $49,00 \pm 0,50$ мм; у 20-28 дневных животных равняется – $58,00 \pm 0,60$ мм.

Масса трахеи у новорожденных поросят 1-7 дневного возраста породы ландрас в среднем составляет – $3,40 \pm 0,30$ г; у поросят 10-14 дневного возраста составляет – $5,20 \pm 0,50$ г; у 20-28 дневных поросят составляет – $6,20 \pm 0,60$ г. Масса ее у новорожденных животных 1-7 дневного возраста породы дюрок в среднем составляет – $2,90 \pm 0,30$ г; у поросят 10-14 дневного возраста составляет – $4,70 \pm 0,50$ г; у 20-28 дневных поросят составляет – $5,80 \pm 0,60$ г.

Эпартериальный бронх у свиной породы ландрас отходит на уровне 27-28 трахеального кольца, у породы дюрок – 25-26. На наличие данного бронха у маралов, крупного и мелкого рогатого скота указывают в своей работе А. П. Жуков (1986), Б. В. Криштофорова, В. В. Лемещенко (2016).

Нами установлено, что абсолютная длина трахеи от эпартериального бронха до ее бифуркации у свиной породы ландрас больше, чем у породы дюрок, но длина трахеи относительно длины туловища, практически одинаковая и составляет от 16,35% до 16,50%.

Абсолютная масса трахеи у свиной породы ландрас больше, чем у породы дюрок, но масса трахеи относительно длины туловища, сравнительно одинаковая и варьирует в пределах от 0,25% до 0,27%.

Легкие у свиной пород ландрас и дюрок располагаются в грудной полости и имеет вид усеченного конуса с вогнутым и косо поставленным основанием и противоположно размещенной верхушкой в области первых ребер. В соответствии с билатеральной симметрией они подразделяются на правую и

левую части. Правое легкое разделено на четыре, а левое – на три характерные типичные доли. Таким образом, в легких различают следующие доли: краниальные; средние; каудальные. На правом легком с медиальной поверхности располагается небольшая добавочная доля, которая придает асимметрию в долевогой структуре легких. На подобное строение легких у млекопитающих указывают в своих работах Э. М. Бикчентаева (1983), С. В. Стеценко (1988), Г. А. Кутько (1986), М. Т. Луценко (1992), О. С. Мишина (1999), Ю. И. Симонова (2002), Н. А. Неумывакина (2004, 2006), Ф. Я. Дзержинского (2005). Напротив, А. Д. Ноздрачѳв, Е. Л. Поляков (2001), С. Б. Моталин, Т. А. Шишкина (2007), В. М. Петренко (2013) указывают на не деление левого легкого на доли у грызунов. Также, по данным S. Sisson (1959), Н. В. Зеленевского (2005), в составе правого и левого легких лошади различимы только краниальная и сердечно-диафрагмальная доли. По данным Б. П. Шевченко (2003) правое лёгкое бурого медведя состоит из четырёх долей, а левое все лишь из двух.

Легкие у изученных поросят породы дюрок, в отличие от породы ландрас более широкие, выпуклые, с меньшей четкостью рисунка и имеют выраженную внутреннюю и внешнюю сегментацию. У обеих пород в области дорсального тупого края доли легкого слиты на значительном промежутке, при этом наблюдаются как паренхиматозные, так и плевральные сращения. Вентральный острый край располагается от начала первых до последних ребер. Доли правого и левого легких разделены междолевыми вырезками.

У изученных животных преимущественное развитие получают диафрагмальные доли легких, а верхушечные уменьшены. Подобное развитие долей легких у свиньи описано в работе О. Т. Мулакаева, М. В. Харитоновой, Р. И. Ситдикова, И. Ю. Тягловой (2014).

Левая краниальная доля у изученных животных заходит своим истонченным концом за первое ребро. Подобную топографию левой краниальной доли легкого отмечают в своих работах Бикчентаев Э. М. (1983), Стеценко С. В. (1988), Дзержинский Ф. Я. (2005).

Правая краниальная доля легких у изученных животных заполняет полностью плевральный участок полости до межреберного пространства. Средние доли хорошо выражены, массивны, основное расширение происходит в нижней трети правой части до седьмого-восьмого межреберья. Каудальные доли простираются за последнее ребро в поясничные синусы, где увеличивают свою высоту за счет удлинения истонченных каудовентральных краев. Подобную топографию каудальных долей у коз отмечают в своих работах Э. М. Бикчентаев (1983), С. В. Стеценко (1988), Ф. Я. Держинский (2005).

Между средними и каудальными долями легких у изученных животных располагаются ворота легких, через них входят главные бронхи, легочные артерии и выходят легочные вены. В совокупности данные структуры образуют корень органа. Ворота легких у свиней обеих пород окружены снаружи плевральной складкой, которая является границей перехода легочной плевры на устье сосудов и бронхов.

На медиальной поверхности легких у изученных поросят формируются вдавливания от прилежащих к ним органов. Сердечное вдавление, обособленное краниальной и средней долями левого легкого и краниальной долей правого, лежит в проекции второго-третьего ребра по линии плечевого сустава – дорсально и сочленения второго-пятого реберных костей с их хрящами – вентрально. Вдавление грудной аорты на левом легком проходит параллельно линии маклока до уровня пятого-шестого ребра. Вдавление пищевода выявляется на обоих легких. Желоб каудальной полой вены располагается на каудальной доле правого легкого на уровне плечевого сустава параллельно шестому-седьмому ребру.

Отличительной особенностью в строении легких изучаемых животных от других представителей ряда млекопитающих является наличие большого количества соединительнотканной стромы, разделяющей паренхиму их диафрагмальных долей на многочисленные дольки различных порядков и сегменты, а краниальные отделы на дольки.

Нами было установлено, что рост массы легких у свиней породы ландрас и дюрок в разных возрастных группах неодинаковый. Так у поросят 10-14 дневного

возраста породы ландрас, абсолютная масса легких в целом увеличивается в среднем в 1,58 раза по сравнению с новорожденными поросятами 1-7 дней. У поросят 20-28 дневного возраста масса легкого увеличивается в 2,85 раза по сравнению с новорожденными 1-7 дневного возраста. У поросят 10-14 дневного возраста породы дюрок, абсолютная масса легкого в целом увеличивается в среднем в 1,69 раза по сравнению с новорожденными 1-7 дневного возраста. У новорожденных 20-28 дней масса легкого увеличивается в 2,65 раза по сравнению с новорожденными 1-7 дней.

Исследуя линейные параметры легких у изучаемых пород ландрас и дюрок, нами установлено, что развитие их долей и вырезок также происходит неравномерно.

Таким образом, учитывая полученные морфометрические данные, мы пришли к выводу, что у изученных пород свиней респираторно-активными являются краниальные (в которых располагается обособленный эпартериальный (трахеальный бронх)) и каудальные доли легких. Средняя доля немного ослаблена в этом процессе, в связи с усилением диафрагмы, кроме того они стеснены более энергично работающей краниальной долей.

Напротив, по данным Сапина, М. Р., Акматова Т. А. (1989), Щербаковой С. Н. (2011), Никель В. В., Касимцева А. А., Ефремовой В. П., Вахтиной Л.Ю. (2009, 2011, 2012, 2014), Семченко В. В. (2013) у человека соотношение краниального и каудального отделов легких изменено в сторону значительного увеличения краниального – верхней доли, и уменьшения каудального отдела – нижней доли.

При исследовании строения бронхов у поросят пород ландрас и дюрок, мы установили, что их хрящевой скелет грубый. Он образован широкими чешуеподобными пластинками, расположенными по ходу бронхиальных путей. Подобное строение хрящевого скелета описывают О. Т. Мулакаев, М. В. Харитонов, Р. И. Ситдинов, И. Ю. Тяглова (2014)

Ветвление бронхиального дерева у изученных животных происходит по магистральному типу. При этом главной особенностью является наличие большого количества соединительной стромы, разделяющей паренхиму на

сегменты и дольки различного порядка, а краниальные отделы на доли. Также на всем протяжении бронхиального дерева нами отмечено наличие в его стенке бронхиальных желез. Они имеют альвеолярный тип строения и состоят из различных ацинусов, открывающихся протоками в полость бронха. Наличие данных желез и особенности их организации указывают на очень активную выделительную функцию легких и участие их в процессе терморегуляции. Это особенно важно для свиней в связи с сильным развитием подкожной жировой клетчатки и обилием сальных желез кожи, затрудняющих выделение и теплоотдачу через поверхность тела.

В бронхиальном дереве у изученных животных различают трахеальный бронх, который отходит в правое легкое и практически сразу же делится на краниальный и каудальный бронхи. Подобное подразделение у овцы романовской породы наблюдали Е. И. Вовченко (1980) и О. А. Васильев (2013).

В соответствии с ветвлением долевого бронха на сегментарные в составе легких у изученных животных можно выделить бронхо-легочные сегменты. Так, краниальная доля правого легкого состоит из четырех крупных сегментов: дорсального, вентрального, латерального и медиального. Добавочная доля правого легкого имеет добавочный сегмент. Средняя доля правого легкого имеет средний сегмент. Каудальная доля правого легкого включает четыре крупных сегмента: дорсальный, вентральный, латеральный и медиальный. Левое легкое состоит из трех долей. Краниальная доля левого легкого состоит из четырех крупных сегментов: дорсального, вентрального, латерального и медиального. Средняя доля левого легкого имеет средний сегмент. Каудальная доля левого легкого включает четыре крупных сегмента: дорсальный, вентральный, латеральный и медиальный.

Таким образом бронхиальное дерево у изученных животных образовано четкими долевыми бронхами и ретроградностью соединения между правой и левой краниальной долями. Бронхи правой средней доли отходят отдельным стволом и образуют общее устье, а в левую краниальную долю добавляется второй, массивный бронх, который идет от дорсальной ветви каудальной доли.

В результате проведенного исследования морфологических закономерностей строения артериального русла носовой полости у свиней пород ландрас и дюрок, мы установили, что в её кровоснабжении принимает участие нисходящая небная, подглазничная и клинонебная артерии. При этом по мнению Н. В. Зеленецкого, М. В. Щипакина (2014) слизистая оболочка носовой полости получает кровь также и от решетчатой артерии, а по результатам работы Ю. С. Луцкай, Л. В. Ткаченко (2018) в кровоснабжении носовой полости участвуют клинонёбная, большая нёбная, подглазничная, решётчатая и верхняя губная артерии. По данным Л. Б. Бримана (2003) помимо вышеперечисленных ветвей в кровоснабжении носовой полости также принимает участие наружная и внутренняя решетчатые артерии.

Данные сосуды образуют густую сеть в составе слизистой оболочки носовой полости. На наличие последней указывают множество исследователей (Heath, T., Brandon, R.; Fogarty, S., 1985; Weir, E. K., 1995; Бриман, Л. Б., 2003; Неумывакина, Н. А., 2004; Лемещенко, В. В., 2006, 2012, 2015, 2017; Мишина, О. С., 2009; Кузина, Н. С., 2012, 2015; Васильев, О. А., 2013; Алипов, А. А., 2014; Зеленецкий, Н. В., 2014).

Подглазничная артерия, вместе с одноименными нервом и веной проходит в подглазничном канале, где отдает ветви к альвеолам зубов. Покинув последний, она переходит в боковую артерию носа. Нисходящая небная артерия в клинонебной ямке делится на большую и малую небные и клинонебную артерии. Малая небная артерия – тонкая, разветвляется в мягком небе и глотке. Большая небная артерия – располагается в небном канале, где отдает ветвь верхней челюсти. Выйдя из канала, она направляется рострально, отдавая ветви слизистой оболочке твердого неба и дна носовой полости. Правая и левая большие небные артерии рострально объединяются в непарную резцовую артерию, которая, пройдя резцовый канал, разветвляется в слизистой оболочке верхней губы и анастомозирует с боковой артерией носа.

Клинонебная артерия – проходит в носовую полость через одноименное отверстие и разветвляется на каудальные и латеральные носовые артерии, и

артерии носовой перегородки, которые питают соответствующие отделы носовой полости. Подобное ветвление клинонебной артерии у животных описывают в своих работах А. А. Алиев, Н. В. Зеленецкий, К. А. Лайшев, М. З. Атагимов, Т. М. Атагимов, Е. С. Бондаренко (2002) и А. И. Акаевский, Ю. Ю. Юдичев (2003). Напротив, у человека данная магистраль участвует в кровоснабжение задних отделов полости носа и околоносовых пазух

Нами было установлено, что диаметр просвета наружной сонной артерии у поросят 1-7 дневного возраста породы ландрас в среднем составляет $1,41 \pm 0,15$ мм. У поросят 10-14 дней данный показатель равен $1,65 \pm 0,17$ мм, а у поросят 20-28 дневного возраста – $1,81 \pm 0,20$ мм.

Диаметр наружной сонной артерии у поросят 1-7 дневного возраста породы дюрок в среднем составляет $1,48 \pm 0,16$ мм. У поросят 10-14 дневного возраста он равен $1,69 \pm 0,19$ мм, а у поросят 20-28 дневного возраста он достигает $1,89 \pm 0,20$ мм.

Диаметр просвета клинонебной артерии у поросят 1-7 дневного возраста породы ландрас в среднем составляет $1,20 \pm 0,13$ мм. У поросят 10-14 дней диаметр просвета данной артерии составил $1,38 \pm 0,13$ мм. У поросят 20-28 дневного возраста данный показатель достигает $1,50 \pm 0,14$ мм.

Диаметр просвета клинонебной артерии у поросят 1-7 дневного возраста породы дюрок в среднем составил $1,22 \pm 0,13$ мм. У поросят 10-14 дней породы дюрок данный показатель составил $1,40 \pm 0,15$ мм. У поросят 20-28 дневного возраста диаметр ее просвета равен $1,56 \pm 0,18$ мм.

При этом у поросят породы ландрас и дюрок суммарный диаметр просвета основных источников кровоснабжения органов носовой полости в возрасте 10-14 дней увеличивается в 1,15 раза по сравнению с поросятами 1-7 дневного возраста. В возрасте 20-28 дней показатель увеличивается в 1,29 раза по сравнению с 1-7 дневными поросятами. Таким образом, для артериальной сети органов носовой полости у изучаемых животных обеих пород характерны в период раннего онтогенеза одинаковые темпы роста.

Основным источником кровоснабжения глотки, включая гортань и трахею у поросят обеих пород является общая сонная артерия. Эти данные подтверждают результаты исследований В. А. Костенко (1986), А. И. Акаевского и др. (2005). В области шеи, кроме сосудов, питающих ее мышцы, от общей сонной артерии отходят трахеальная артерия, а также каудальная и краниальная щитовидные артерии. На наличие последних у бурого медведя указывает Б. П. Шевченко (2003). Щитовидные артерии питают не только щитовидную железу, но и глотку и гортань. Напротив, В. Ю. Чумаков (2013) утверждает, что кровоснабжение гортани осуществляется лишь ветвями краниальной щитовидной артерии. А по данным Н. В. Зеленецкого, К. В. Племяшова, М. В. Щипакина, К. Н. Зеленецкого (2015) кровоснабжение гортани у животных осуществляется за счет краниальной гортанной артерией. Также полученные нами данные противоречат мнению Е. Н. Самцова, Т. Е. Рудык, Т. М. Самцовой, Т. В. Федоровой, А. Ю. Федоровой, В. М. Гуляева (2007), которые считают, что к артериям, питающим непосредственно гортань, относятся нижняя щитовидная артерия, задняя гортанная артерия, верхняя щитовидная и нижняя гортанная артерии.

Нами было установлено, что диаметр просвета общей сонной артерии у поросят 1-7 дневного возраста породы ландрас в среднем составляет $1,56 \pm 0,21$ мм. У поросят 10-14 дневного возраста диаметр просвета данной артерии он достигает $2,03 \pm 0,21$ мм. У поросят 20-28 дневного возраста он в среднем равен $2,08 \pm 0,29$ мм.

Диаметр просвета общей сонной артерии у поросят 1-7 дневного возраста породы дюрк в среднем составляет $1,67 \pm 0,18$ мм. У поросят 10-14 дневного возраста диаметр просвета данной артерии составляет $2,05 \pm 0,24$ мм. У поросят 20-28 дневного возраста он равен $2,14 \pm 0,23$ мм.

Диаметр просвета трахеальной артерии у поросят породы ландрас 1-7 дневного возраста в среднем составляет $0,80 \pm 0,01$ мм. У поросят 10-14 дневного возраста он достигает $0,95 \pm 0,01$ мм, а у 20-28 дневных поросят – $1,05 \pm 0,01$ мм.

Диаметр трахеальной артерии у поросят 1-7 дневного возраста породы дюрк в среднем составляет $0,85 \pm 0,01$ мм. У поросят 10-14 дневного возраста он

достигает $1,00 \pm 0,01$ мм, а у поросят 20-28 дневного возраста диаметр ее в среднем равен $1,10 \pm 0,01$ мм.

У свиней породы ландрас и дюрок легочной ствол на вентральной поверхности трахеи подразделяется на правую и левую легочные артерии, которые подразделяются на несколько ветвей, следующих в краниальные, средние, каудальные и добавочную доли легких. Сосудистая архитектура долей легких наделена разнообразием хода артерий. В составе каудальных долей большинство из них подразделяется по магистральному типу. При этом угол отхождения артериальных ветвей приближен к острому. Ветви краниальных и правой средней долей легких делятся дихотомически. В остальных долях артериальные сосуды подразделяются моноподически. В средних долях ветви следуют в дорсальном, латероventральном, вентральном и медиальном направлениях.

Таким образом, все основные артерии легких расположены магистрально, а долевые и сегментарные сосудистые ветви следуют по соответствующим бронхам кратчайшим путем, сопровождая их разветвления.

Нами было установлено, что диаметр просвета легочного ствола у новорожденных поросят породы ландрас 1-7 дневного возраста составляет $3,15 \pm 0,35$ мм. У поросят 10-14 дневного возраста данный показатель достигает $4,05 \pm 0,40$ мм. У поросят 20-28 дневного данная величина достигает $4,85 \pm 0,40$ мм.

Диаметр просвета легочного ствола у новорожденных поросят породы дюрок 1-7 дневного возраста составляет $3,25 \pm 0,30$ мм. У поросят 10-14 дневного возраста он равен $4,25 \pm 0,40$ мм. У поросят 20-28 дневного возраста данная величина равна $4,95 \pm 0,45$ мм.

Полученные морфометрические данные, показывают, что у поросят 10-14 дневного возраста породы ландрас, диаметр легочного ствола увеличивается в среднем в 1,29 раза по сравнению с поросятами 1-7 дневного возраста. У поросят в возрасте 20-28 дней данный показатель увеличивается в 1,54 раза.

Проанализировав полученные морфометрические данные, мы пришли к выводу, что у поросят 10-14 дневного возраста породы дюрок диаметр просвета

легочного ствола увеличивается в среднем в 1,31 раза по сравнению с поросятами 1-7 дневного возраста. У поросят в возрасте 20-28 дней данный показатель увеличивается в 1,52 раза.

Диаметр просвета легочных артерий у 1-7 дневных поросят породы ландрас составляет $2,15 \pm 0,25$ мм. У поросят 10-14 дневного возраста диаметр просвета данных сосудов достигает $2,95 \pm 0,25$ мм. А у поросят 20-28 дневного возраста данный показатель в среднем равен $3,35 \pm 0,30$ мм.

Диаметр просвета легочных артерий у 1-7 дневных поросят породы дюрок составляет $2,30 \pm 0,20$ мм. У поросят 10-14 дневного возраста диаметр просвета данных сосудов достигает $3,05 \pm 0,35$ мм. А у поросят 20-28 дневного возраста данный показатель в среднем равен $3,45 \pm 0,35$ мм.

Проанализировав полученные морфометрические данные, мы пришли к выводу, что у поросят 10-14 дневного возраста породы ландрас диаметр просвета легочных артерий увеличивается в среднем в 1,37 раза по сравнению с поросятами 1-7 дневного возраста. У поросят в возрасте 20-28 дней данный показатель увеличивается в 1,56 раза.

У поросят 10-14 дневного возраста породы дюрок, диаметр просвета легочных артерий увеличивается в среднем в 1,33 раза по сравнению с поросятами 1-7 дневного возраста. У поросят в возрасте 20-28 дней данный показатель увеличивается в 1,50 раза.

Бронхиальная артерия у изученных животных бифуркационно разделяется на правую и левую ветви. Данное подразделение бронхиальной артерии у куньих и у северного оленя в своих работах описывают – О. С. Мишина (1999) и у куньих – А. И. Гирфанов, И. И. Рахимов (2013). Напротив, по данным А. И. Акаевского, Ю. Ф. Юдичева (1984), Н. В. Зеленецкого, М. В. Щипакина (2014), бронхиальных артерий у крупного рогатого скота от 2 до 4. Правая бронхиальная ветвь располагается в области первой-второй правой межреберной артерии и отходит от аорты под прямым углом. Левая бронхиальная ветвь расположена на уровне третьей правой межреберной артерии, у основания аорты и отходит от нее под острым углом. Напротив, по результатам исследования С. Е. Стебельского (1959),

Д. Джерова (1971) Ю. В. Кривовой, В. К. Илларионовой (2014) источником происхождения бронхиальных артерий собаки являются межрёберные артерии правой стороны, от которых начинаются как левая, так и правая бронхиальные артерии. Также противоречивые данные приводит С. А. Куга (2012). По ее мнению, бронхиальные артерии у собак происходят из верхней, первой, второй или шестой межрёберных артерий, или же начинаются общим стволом вместе с упомянутыми межрёберными артериями. При этом в отдельных случаях бронхиальная артерия отходит непосредственно от грудной аорты.

Правая бронхиальная ветвь делится дихотомически на краниальные и каудальные артериальные ветви, питающие бронхи всех долей правого легкого, пищевод, каудальную часть трахеи. Левая бронхиальная ветвь идет между пищеводом, аортой и направляется к бифуркации трахеи. Она снабжает кровью бронхи левого легкого, пищевод и трахею.

Нами было установлено, что средний диаметр просвета бронхиальных артерий у 1-7 дневных поросят породы ландрас составляет $1,15 \pm 0,15$ мм. У 10-14 дневных поросят диаметр просвета данных сосудов достигает $1,45 \pm 0,10$ мм. А у поросят 20-28 дневного возраста данный показатель в среднем равен $1,65 \pm 0,15$ мм.

Средний диаметр просвета бронхиальных артерий у 1-7 дневных поросят породы дюрок составляет $1,20 \pm 0,15$ мм. У 10-14 дневных поросят диаметр просвета данных сосудов достигает $1,55 \pm 0,15$ мм. А у поросят 20-28 дневного возраста данный показатель в среднем равен $1,70 \pm 0,15$ мм.

Проанализировав полученные морфометрические данные, мы пришли к выводу, что у поросят 10-14 дневного возраста породы ландрас, диаметр просвета бронхиальных артерий увеличивается в среднем в 1,26 раза по сравнению с поросятами 1-7 дневного возраста. У поросят в возрасте 20-28 дней данный показатель увеличивается в 1,43 раза.

У поросят 10-14 дневного возраста породы дюрок, диаметр просвета бронхиальных артерий увеличивается в среднем в 1,29 раза по сравнению с

поросятами 1-7 дневного возраста. У поросят в возрасте 20-28 дней данный показатель увеличивается в 1,41 раза.

Таким образом, легкие поросят обеих пород имеют густо переплетенную артериальную сеть кровоснабжения. Основное увеличения диаметра входящих в ее состав сосудов у изученных возрастных групп наблюдается в период от 10-14 до 20-28 дневного возраста. При этом, как правило, диаметр сосудов, питающих ткани правого легкого незначительно больше чем сосудов левого с преобладанием магистрального типа ветвления.

Исследуя препараты легких, мы установили, что у поросят обеих пород сосудистая архитектура легких полностью сформирована. Но, интенсивность увеличения диаметра и длины сосудов, а также углы их отхождения в разные возрастные периоды неодинаковы.

При исследовании венозного русла органов дыхания поросят обеих пород, мы обратили внимание на то, что общая архитектура венозных сосудов аналогична артериальной. Однако вены располагаются несколько медиостинально. Они также, как и артерии имеют магистральный и рассыпной типы ветвления.

От органов носовой полости кровь у свиней обеих пород оттекает по клинонебной вене в глубокую лицевую вену.

От долей легких обогащенная кислородом кровь выносится по легочным венам. Последние открываются в три лакуны – правую, левую и среднюю – сообщающиеся с полостью левого предсердия.

Поперечник просвета вен краниальной правой и левой долей легких у поросят породы ландрас 1-7 дневного возраста составляет $2,40 \pm 0,25$ мм и $2,45 \pm 0,25$ мм соответственно. У поросят 10-14 дневного возраста эти показатели равны $2,95 \pm 0,25$ мм и $3,05 \pm 0,25$ мм соответственно, а у поросят 20-28 дневного возраста они достигают $3,45 \pm 0,35$ мм и $3,55 \pm 0,35$ мм соответственно.

Поперечник просвета вен средней правой и левой долей легких у поросят породы ландрас 1-7 дневного возраста составляет $2,55 \pm 0,25$ мм и $2,65 \pm 0,25$ мм соответственно. У поросят 10-14 дневного возраста эти показатели

равны $3,15 \pm 0,35$ мм и $3,20 \pm 0,35$ мм соответственно, а у поросят 20-28 дневного возраста они достигают $3,50 \pm 0,35$ мм и $3,55 \pm 0,25$ мм соответственно.

Поперечник просвета вен каудальной правой и левой долей легких у поросят породы ландрас 1-7 дневного возраста составляет $2,50 \pm 0,25$ мм и $2,55 \pm 0,25$ мм соответственно. У поросят 10-14 дневного возраста эти показатели равны $3,10 \pm 0,25$ мм и $3,15 \pm 0,35$ мм соответственно, а у поросят 20-28 дневного возраста они достигают $3,60 \pm 0,35$ мм и $3,70 \pm 0,35$ мм соответственно.

Поперечник просвета вены добавочной доли легкого у поросят породы ландрас 1-7 дневного возраста составляет $2,05 \pm 0,25$ мм. У поросят 10-14 дневного возраста этот показатель равен $2,75 \pm 0,25$ мм, а у поросят 20-28 дневного возраста он достигает $3,20 \pm 0,35$ мм.

Поперечник просвета вен краниальной правой и левой долей легких у поросят породы дюрок 1-7 дневного возраста составляет $2,55 \pm 0,25$ мм и $2,60 \pm 0,25$ мм соответственно. У поросят 10-14 дневного возраста эти показатели равны $3,10 \pm 0,35$ мм и $3,15 \pm 0,35$ мм соответственно, а у поросят 20-28 дневного возраста они достигают $3,60 \pm 0,35$ мм и $3,65 \pm 0,35$ мм соответственно.

Поперечник просвета вен средней правой и левой долей легких у поросят породы дюрок 1-7 дневного возраста составляет $2,60 \pm 0,25$ мм и $2,65 \pm 0,25$ мм соответственно. У поросят 10-14 дневного возраста эти показатели равны $3,20 \pm 0,35$ мм и $3,35 \pm 0,35$ мм соответственно, а у поросят 20-28 дневного возраста они достигают $3,50 \pm 0,35$ мм и $3,55 \pm 0,35$ мм соответственно.

Поперечник просвета вен каудальной правой и левой долей легких у поросят породы дюрок 1-7 дневного возраста составляет $2,55 \pm 0,25$ мм и $2,65 \pm 0,25$ мм соответственно. У поросят 10-14 дневного возраста эти показатели равны $3,20 \pm 0,35$ мм и $3,25 \pm 0,35$ мм соответственно, а у поросят 20-28 дневного возраста они достигают $3,70 \pm 0,35$ мм и $3,75 \pm 0,35$ мм соответственно.

Поперечник просвета вены добавочной доли легкого у поросят породы дюрок 1-7 дневного возраста составляет $2,10 \pm 0,25$ мм. У поросят 10-14 дневного возраста этот показатель равен $2,40 \pm 0,25$ мм, а у поросят 20-28 дневного возраста он достигает $3,25 \pm 0,35$ мм.

Подвергнув анализу полученные морфометрические данные, мы пришли к выводу, что у поросят 10-14 дневного возраста породы ландрас среднее значение поперечника долевых вен увеличивается в среднем в 1,24 раза по сравнению с поросятами 1-7 дневного возраста. У поросят 20-28 дневного возраста значение поперечника данных сосудов увеличивается в 1,43 раза по сравнению с поросятами 1-7 дневного возраста.

Подвергнув анализу полученные морфометрические данные, мы пришли к выводу, что у поросят 10-14 дневного возраста породы дюрок среднее значение поперечника долевых вен увеличивается в среднем в 1,22 раза по сравнению с поросятами 1-7 дневного возраста. У поросят 20-28 дневного возраста значение поперечника данных сосудов увеличивается в 1,41 раза по сравнению с поросятами 1-7 дневного возраста.

Таким образом, ветви легочных вен у изученных животных располагаются параллельно артериям, но значение их поперечника достоверно превышает значение среднего диаметра артерий.

При этом в левом легком значение поперечника легочных вен несколько больше чем в правом, а в возрастном аспекте основное увеличение величины их поперечника у изученных животных происходит в период от 10-14 дневного возраста до 20-28 дней жизни от рождения.

При исследовании легких у поросят обеих пород на ранних этапах постнатального онтогенеза нами было установлено, что вазоархитектоника их гемомикроциркуляторного русла имеет типичную картину строения и комплектации. Оно представлено пятью звеньями, включающими артериолы, прекапилляры, капилляры, посткапилляры и венулы. Данные структуры характеризуются упорядоченным расположением в количественном и синтопическом отношении, а также последовательностью соединения в соответствии с направлением тока крови в органе. Подобное строение гемомикроциркуляторного русла органов дыхания находит отражение в работах многих морфологов (А. Н. Задорожная, 1974; Н. В. Зеленевский, К. В. Племяшов,

М. В. Щипакин, К. Н. Зеленевский, 2015; К. П. Иванов, Н. Н. Мельникова, И. Л. Потехина, 2011).

В зависимости от функций и удобства определения, нами было произведено разделение звеньев гемомикроциркуляторного русла на три отдела:

Первый отдел включает в себя артериолы и прекапилляры, которые осуществляют приток и распределение крови в органе. Артериолы ответвляются во все дольки легкого и топографически проходят вдоль элементов альвеолярного дерева. При этом они имеют разнообразные формы хода и ветвления (волнообразная, завитковая, прямолинейная, анастомозирующая). Диаметр артериол у поросят пород ландрас и дюрок в возрасте 20-28 дней от рождения в среднем составляет $17,50 \pm 0,50$ мкм соответственно. Прекапилляры за счет множества анастомозов образуют сосудистую сеть, состоящую из большого количества сосудистых завитков. Диаметр прекапилляров у свиней пород ландрас и дюрок в возрасте 20-28 дней в среднем составляет $9,50 \pm 0,50$ мкм.

Второй отдел представлен капиллярами. На уровне данного звена происходит большинство обменных процессов. Обычно они проходят между двумя идущими параллельно артериолами. Анастомозируя друг с другом, капилляры сливаются в одну систему, образуя посткапиллярные вены. Диаметр капилляров у поросят пород ландрас и дюрок в возрасте 20-28 дней в среднем составляет $8,50 \pm 0,50$ мкм.

Третий отдел представлен посткапиллярами и венами. Основная задача которых состоит в дренаже и депонировании оттекающей от капилляров крови. Диаметр посткапилляров у поросят пород ландрас и дюрок в возрасте 20-28 дней в среднем составляет $9,00 \pm 0,50$ мкм.

Вены имеют схожее строение с артериолами и в дальнейшем переходят в вены, которые затем отправляются на периферию легочных долек. Их диаметр у поросят пород ландрас и дюрок в возрасте 20-28 дней составляет $16,00 \pm 0,50$ мкм.

Таким образом, все звенья гемомикроциркуляторного русла в легких у изученных поросят пород ландрас и дюрок на ранних этапах постнатального онтогенеза имеют определенные закономерности пространственной организации

в количественном и синтопическом отношении. Структурная взаимосвязь периферических отделов системы васкуляризации в легких в целом определяет их сочетанное функционирование, а именно лабильные и функционально неразделимые комплексы.

4. ЗАКЛЮЧЕНИЕ

В результате проведенного исследования достигнута поставленная цель и выполнены все задачи. Доказано наличие общих для млекопитающих и видовых, породных закономерностей скелето- и синтопии морфометрических параметров органов и магистральных сосудов аппарата дыхания у свиней мясных пород на ранних этапах постнатального онтогенеза. В результате проведенных исследований мы пришли к следующим выводам:

1. Морфология органов дыхания у поросят мясных пород ландрас и дюрок на ранних этапах постнатального онтогенеза характеризуется выраженными породными и возрастными закономерностями строения и интрамуральной васкуляризацией.

2. У поросят породы ландрас на ранних этапах постнатального онтогенеза линейные параметры носовой полости, включающие длину собственной носовой полости и носовых раковин достоверно превосходят аналогичные показатели поросят породы дюрок соответствующих возрастов.

3. В анатомии гортани поросят ландрас и дюрок на протяжении исследуемого периода постнатального онтогенеза породных особенностей не установлено.

4. Длина трахеи у поросят мясных пород достоверно больше у породы ландрас, по сравнению с дюрок на всех исследованных этапах послеплодной жизни. Эпартериальный бронх у свиней породы ландрас отходит на уровне 27-28 трахеального кольца, а у породы дюрок – 25-26.

5. У поросят мясных пород ландрас и дюрок легкие характеризуются наличием аналогичных долей: правое легкое – краниальная, средняя, каудальная, добавочная; Левое легкое – краниальная, средняя, каудальная. Легкие у поросят породы дюрок достоверно более широкие, имеют более выпуклую реберную поверхность, меньшую четкость междолевого рисунка и выраженную внутреннюю и внешнюю сегментацию. Средняя масса легких у новорожденных поросят породы ландрас составляет $34,00 \pm 3,30$ г, при коэффициенте асимметрии

правого и левого легкого – 1,43. Для породы дюрок характерны соответствующие показатели: $39,00 \pm 3,90$ г, и 1,29.

6. Васкуляризация верхних дыхательных путей поросят породы ландрас и дюрок осуществляется клинонебной артерией. Диаметр ее у 20-28-дневных поросят породы ландрас составляет $1,50 \pm 0,14$ мм, а у породы дюрок – $1,56 \pm 0,18$ мм: разница между этими показателями статистически не достоверна.

7. Легкие поросят мясных пород дюрок и ландрас имеют двойную афферентную васкуляризацию: артериальное кровоснабжение осуществляется по бронхиальной артерии, а приток венозной крови – по легочным артериям. Диаметр просвета бронхиальной артерии у 20-28-дневных поросят составляет у ландрас – $1,65 \pm 0,15$ мм, а у дюрок $1,70 \pm 0,15$ мм.

8. Отток артериальной крови от легких осуществляется по легочным венам: поперечник просвета вен краниальной правой и левой долей легких у поросят породы ландрас составляет соответственно $3,45 \pm 0,35$ мм и $3,55 \pm 0,35$ мм, а у породы дюрок $3,50 \pm 0,35$ мм и $3,55 \pm 0,25$ мм. Гемомикроциркуляторное русло представлено пятью звеньями (артериола, прекапилляр, капилляр, посткапилляр, венола) формирующих вокруг каждой альвеолы тонкопетлистую сеть.

9. Бокаловидные клетки слизистой оболочки бронхов у поросят пород ландрас и дюрок в возрасте 10-14 дней содержат глюкозаминогликаны, что свидетельствует об их высокой функциональной активности.

ПРАКТИЧЕСКИЕ ПРЕДЛОЖЕНИЯ

Полученные данные о морфологии и васкуляризации дыхательной системы свиней породы ландрас и дюрок на этапах постнатального онтогенеза мы рекомендуем использовать:

- в терапевтической практике, при выявлении заболеваний дыхательной системы в хозяйствах, а также с целью организации мероприятий по профилактике ринитов, бронхитов, пневмоний;
- при оперативных вмешательствах грудной полости, для обозначения рациональных доступов;
- учитывать видовую принадлежность легких при ветеринарно-санитарной экспертизе продуктов убоя;
- при проведении научно-исследовательской работы следует учитывать видовую, сравнительную, породную, возрастную анатомию, гистологию и патоморфологию легких свиней;
- в учебном процессе в сельскохозяйственных вузах при чтении лекций, практических занятий; написанию учебников, монографий, методических пособий и указаний и справочных руководств по морфологии животных.

РЕКОМЕНДАЦИИ И ПЕРСПЕКТИВЫ ДАЛЬНЕЙШЕЙ РАЗРАБОТКИ ТЕМЫ

Полученные данные о пространственной организации органов, скелето- и синтопии кровеносных сосудов у свиней мясных пород в период раннего постнатального онтогенеза значительно обогащают и дополняют сведения по породной, возрастной и сравнительной морфологии у представителей всеядных. Дальнейшие исследования должны быть направлены: на выяснение причин нарушения функционирования аппарата дыхания животных и организации мероприятий по профилактике и лечению болезней дыхательных путей; а также на разработку оптимальных оперативных доступов.

5. СПИСОК ЛИТЕРАТУРЫ

1. Абазова, З. Х. Особенности состояния функциональной системы дыхания и кислородного режима организма при тиреоидной недостаточности / З. Х. Абазова // Вестн. новых мед. технологий. 2002, № 2. - С. 32-34.3.
2. Автандилов, Г. Г. Медицинская морфометрия: руководство. М.: Медицина, 1990. - 384с.
3. Акаевский, А. И. Анатомия домашних животных /А.И. Акаевский, Ю.Ф. Юдичев, Н.В. Михайлов и др. // М.: Колос, 1984. -544с.
4. Антипчук, Ю. П., Соболева, А.Д. Эволюция респираторных систем животных / Ю.П. Антипчук, А.Д. Соболева // . - Новосибирск: Наука. - 1976. -188 с.
5. Алексеева, Т. Р. Нормальная структура легких // РОНЦ им. Н. Н.Блохина РАМН Отдел лучевой диагностики, 2010. – С. 46.
6. Алиев, А.А. Кролик / Алиев А. А., Зеленевский Н. В., Лайшев К. А. и др. // СПб. Агропромиздат. 2002г. 448с.
7. Алипов, А.А. Слизистая оболочка носа животных: строение и васкуляризация / А.А. Алипов // Иппология и ветеринария. 2015. № 2 (16). С. 5-11.
8. Афанасов, В. И. Бронхолегочные сегменты и их взаимоотношение с кровеносными, лимфатическими сосудами и узлами у свиней: дисс. ... канд. биол. н. / В.И. Афанасов - Киров, 1973. – 18с.
9. Афанасов, В. И. Лимфатические узлы грудной полости у свиньи / В.И. Афанасов // Профилактика и лечение болезней сельскохозяйственных животных: Сб. тр. Кировского СХИ. - Пермь, 1978. Т 61. - С. 99-106.
10. Афанасов, В. И., Андреева, С. Д. Бронхолегочные сегменты крупного рогатого скота / В.И. Афанасов, С.Д. Андреева // Проблемы эволюционной, сравнительной и функциональной морфологии домашних животных и пушных зверей клеточного содержания: Сб. матер, республик, науч. конф., посвященной 100-летию со дня рождения профессора А.И. Акаевского / ОмСХИ. - Омск,1993. - С. 53-54.

11. Белоусов, Н. Как развиваться отечественному племенному свиноводству? / Н. Белоусов // Свиноводство. 2016. № 5. С. 12-16.
12. Бикчентаев, Э. М. Рост и развитие сердца и лёгких коз оренбургской пуховой породы в утробном периоде онтогенеза: автореф. ...канд. вет. н. / Э.М. Бикчентаев. - Ленинград, 1983. – 24с.
13. Бобровский, А. Я. Анатомия и физиология сельскохозяйственных животных / А.Я. Бобровский, Н. А. Лебедева, В. Н. Письменская. - М.: Колос, 1992. - С. 96.
14. Богданов, В.Г. Хемосенсорные образования носа и флемен свиньи: автореф. ...канд. вет. н. / В.Г. Богданов. - Оренбург, 2001. – 18с.
15. Большаков, О. П. Оперативная хирургия и топографическая анатомия / О. П. Большаков, М. Г. Семенов. – СПб: Питер, 2012. – 992 с. – С. 525-535.
16. Бреслав, И. С. Физиология дыхания / И.С. Бреслав, Г.Г. Исаев // СПб.: Наука, 1994. -530с.
17. Бриман, Л. Б. Анатомия верхних дыхательных путей северного оленя. Материалы научной конференции профессорско – преподавательского состава, научных сотрудников и аспирантов СПбГАВМ. / Л.Б. Бриман // . –СПб – 2003. С.21 -22.
18. Бриман, Л. Б. Возрастные закономерности строения и васкуляризации верхних дыхательных путей некоторых млекопитающих: автореф. дисс. ...канд. вет. н./ Л.Б. Бриман – СПб, 2003. – 18с.
19. Васильев, О. А. Васкуляризация легких молодняка овец романовской породы / О.В. Васильев // Иппология и ветеринария, 2013. № 2 (8). С. 79-81.
20. Васильев, О. А. Морфология и васкуляризация легких овец романовской породы / О.А. Васильев // Вопросы нормативно - правового регулирования в ветеринарии. 2013. №4. С. 40-42.
21. Васильев, Ю. Г. Цитология, гистология, эмбриология / Ю.Г. Васильев, Е.И. Трошин, В.В. Яглов // СПб. Москва. Краснодар. 2009. – С. 574.

22. Васюков, М. Н. Морфометрическая характеристика бифуркации трахеи и главных бронхов / М.Н. Васюков // Морфология. — 2009. — Т. 136. — №4. - С. 29.

23. Величко, Л.Ф. Продуктивное долголетие гибридных свиноматок ландрас и йоркшир датской селекции в условиях УПК «Пяточок» КубГАУ /Л.Ф. Величко, С.В. Костенко // Труды Кубанского государственного аграрного университета. 2012. №6 (39). С. 104 – 106.

24. Вирунен, С.В. Морфология лёгких шиншиллы / С.В. Вирунен, М.В. Щипакин, А.В. Прусаков, Ю.Ю. Бартенева, Д.С. Былинская // Международный вестник ветеринарии. 2016. № 3. С. 75-79.

25. Вовченко, Е. И. Развитие поверхности слизистой оболочки трахеобронхиального дерева у овец / Е.И. Вовченко // Сб. науч. тр. "Профилактика нарушения обмена веществ у с.-х. животных на юге Украины" - Одесса,1980. - С. 168-170.

26. Вракин, В. Ф. Морфология сельскохозяйственных животных / В.Ф. Вракин, М.В. Сидорова, А.Э. Семак // М.: ООО «Гринлайт», 2008. – 616с.

27. Гигов, Ц., Васильев, В. Анатомия легких у новорожденных и растущих телят / Ц. Гигов, В. Васильев / Науч. тр. высш. институт зоотехнии и ветеринарной медицины. - Стара-Загора, 1984. - №1. - С. 43-54.

28. Гирфанов, А. И. Морфология бронхиального дерева легких у соболя / А. И. Гирфанов // Ученые записки Казанской государственной академии ветеринарной медицины им. Н.Э. Баумана. 2010. Т. 204. № 1. С. 75-78.

29. Гирфанов, А. И. Сравнительная морфология бронхиального дерева у куньих / А. И. Гирфанов // Вопросы нормативно-правового регулирования в ветеринарии. 2010. № 4. С. 221-223.

30. Гирфанов, А. И. Строение бронхиального дерева у норки американской / А.И. Гирфанов, Р. И. Ситдилов // Ученые записки Казанской государственной академии ветеринарной медицины им. Н. Э. Баумана. - 2010. - № 1. – С. 205-208.

31. Гирфанов, А. И., Гирфанова, Ф. Г. Топография междолевых вырезок лёгких у песца голубого / А.И. Гирфанов., Ф.Г. Гирфанова // Учёные записки

Казанской государственной академии ветеринарной медицины им. Н.Э. Баумана. 2013. Т. 216. С. 100-103.

32. Гирфанов, А. И., Рахимов, И. И. Анатомо-топографическая характеристика легких у песца голубого / А.И. Гирфанов, И.И. Рахимов // Ученые записки Казанской государственной академии ветеринарной медицины им. Н.Э. Баумана. 2013. Т. 216. С. 96-100.

33. Гирфанова, Ф. Г. Особенности морфологии нервов легких у некоторых видов пушных зверей / Ф.Г. Гирфанова // Материалы Всероссийской научно-производственной конференции: Сб. науч. тр. - Казань, 2007. - С. 68-69.

34. Гланц, С. Медико-биологическая статистика. М.: Практика, 1999. - 459 с.

35. Горлов, И.Ф. Способы повышения эффективности производства свинины и улучшения её качества: рекомендации / И.Ф.Горлов, В.И. Водяников, А.И. Сивко и др. // М. Вестник РАСХН. 2005. 25 с.

36. Гребенская, Н. И. Сравнительно-гистологические данные к филогенезу и онтогенезу легких позвоночных животных: автореф. дисс. ... канд. биол.н. / Н.И. Гребенская // - М. 2000, - 18 с.

37. Гришина, Л.П. Эффективность использования свиней датской селекции при чистопородном разведении и скрещивании /Л.П. Гришина, Ю.П. Акнеевский // Материалы междунаучной конференции «Прошлое, настоящее и будущее зоотехнической науки». Научные труды ВИЖа. Вып. 62. Том 2. Дубровицы, 2004. С. 36 – 38.

38. Гущин, Я. А., Мужикян, А. А. Влияние различных методов эвтаназии на гистологическую картину легких мелких лабораторных животных / Я. А. Гущин, А. А. Мужикян // Международный вестник ветеринарии, 2014- № 4 - С. 96-104.

39. Дегтярев, В.В. Хемосенсорные образования носа и флегмен домашних животных / В.В. Дегтярев // Известия Самарской государственной сельскохозяйственной академии. 2014.- № 1. С. 47-50.

40. Джеров, Д. О некоторых структурных показателях внутриорганной разветвленности легочной артерии собаки /Д. О. Джеров // Архив анатомии, гистологии и эмбриологии. М. -1971. - №8. - С. 37-38.

41. Джунельбаев, Е.Т., Дунина, В.А. Куренкова, Н.С. Откормочные и мясные качества подсвинков при использовании хряков йоркширской породы /Е.Т. Джунельбаев, В.А.Дунина, Н.С. Куренкова // Научно – производственный журнал, Свиноводство. М., №8. 2014. С. 36 – 37.

42. Держинский, Ф. Я. Сравнительная анатомия позвоночных животных / Ф.Я. Держинский // М.: Аспект-Пресс, 2005. 125с.

43. Добровольский, Г. А. Изменчивость дольковой и долевого структуры легких / Г.А. Добровольский // Вопросы морфологии и оперативной хирургии. Саратов, 1971. — Т. 92. — С. 153-167.

44. Добшинский, А. В. Свиноводству - интенсивное развитие / А. В. Добшинский // Экономика сельского хозяйства России. 2007. № 2. С. 30.

45. Дунин, И.М. Краткие итоги племенного и товарного свиноводства России за 2012 год / И.М. Дунин, С.В.Павлова // Научно – производственный журнал, Свиноводство, 2013. - №5. С. 6 – 9.

46. Дунин, И.М. Племенная работа с породой дюрок в Российской Федерации / И.М. Дунин, Е.Н. Суслина, С.А. Козырев, Л.А. Семендеева, С.В. Павлова, Н.В. Башмакова // Москва: Изд-во ВНИИплем, 2014. - 34 с., табл.

47. Дунин, И.М. Состояние и стратегия развития племенной базы свиноводства РФ / И.М. Дунин, А.А. Новиков, С.В. Павлова // Свиноводство 2015.- №4 - С. 4-7.

48. Ермакова, С. П. Морфология легких пятнистых оленей / С.П. Ермакова, О.С. Мишина // Морфологические ведомости. — 2004. — №1-2. — С. 37.

49. Ерохин, В. В. Функциональная морфология лёгких / В.В. Ерохин // М.- 1987. - 269с.

50. Есипова, И. К. Легкое в норме / И.К. Есипова // - Новосибирск: Наука,1975. - 285с.

51. Есипова, И. К. Гистологическое строение легких животных разных классов позвоночных / И. К. Есипова, А. Д. Соболева, Г. С. Шишкин // Сравнительная морфология легких. - Новосибирск, 1969. -С. 5-40.

52. Жуков, А. П. Вопросы биомеханики трахеи в условиях адинами /А.П. Жуков// Влияние экологических факторов на морфофункциональное состояние внутренних органов животных: - М.,1986. - С. 96-103.

53. Заболотная, А.А. Хозяйственно - биологические особенности свиней и методы повышения продуктивности свиней отечественной и зарубежной селекции: автореф. дис. ... канд. биол.н. / А.А. Заболотная. – М., 2013. С. 34.

54. Зайцева, К. К. Ультраструктурная организация аэрогематического барьера легких лабораторных животных / К.К. Зайцева, В.А. Симаненкова, Ю.А. Комар // Арх. анатомии, гистологии и эмбриологии. - 1985. - N 9. - С.59-66.

55. Здановская, Я.Л. Артериальное кровоснабжение пищевода, гортани, трахеи и бронхов у собаки и овцы / Я.Л. Здановская // Сб. тр. - М., 1974. - С. 75-78.

56. Зеленецкий, Н. В., Клиническая анатомия лошади / Н.В. Зеленецкий, В.И. Соколов // СПб: ГИОРД, 2001. -408 с.

57. Зеленецкий, Н. В. Анатомия собаки / Н.В. Зеленецкий // Санк-Петербург, 1997. -340с.

58. Зеленецкий, Н.В. Анатомия северного оленя / Н.В. Зеленецкий, В.Г. Шелепов, А.С. Донченко, К.А. Лайшев // Учебник для студентов высших учебных заведений, обучающихся по специальности ветеринария и зоотехния / Научно-исследовательский институт сельского хозяйства Крайнего Севера, Новосибирский государственный аграрный университет, Санкт-Петербургская государственная академия ветеринарной медицины. Новосибирск, 2003 – 434с.

59. Зеленецкий, Н. В. Международная ветеринарная анатомическая номенклатура. Пятая редакция / Н.В. Зеленецкий // - СПб.: Лань, 2013. — 400с.

60. Зеленецкий, Н. В. Анатомия животных / Н.В. Зеленецкий, К.Н. Зеленецкий // Лань, Санкт-Петербург. Москва. Краснодар. 2014 С. – 844.

61. Зеленецкий, Н. В., Щипакин, М. В. Практикум по ветеринарной анатомии, Т.2 Спланхнология и ангиология // Н.В. Зеленецкий, М.В. Щипакин – СПб: изд-во «ИКЦ», 2014. – 160с.

62. Зеленовский, Н. В., Племяшов, К. В., Щипакин, М. В., Зеленовский, К. Н. Анатомия собаки / Н.В. Зеленовский, К.В. Племяшов, М.В. Щипакин, К.Н. Зеленовский // учебное пособие. – СПб: изд-во «ИКЦ», 2015. – 267с.

63. Иванов, Е. В. Долевая структура легких у некоторых пушных зверей / Е.В. Иванов, А. П. Липатников // Морфология и физиология пищеварительной и кровеносной системы домашних и промысловых животных в норме. — Омск, 1973. — С. 29- 35.

64. Иванов, Е. В. Особенности строения легких у некоторых представителей отряда грызунов // В кн.: Вопросы морфологии, физиологии и питания с.-х. животных и пушных зверей. - Омск,1979. - С. 18-21.

65. Иванов, К. П. Морфодинамический анализ системы микроциркуляции в легких (прижизненные морфологические исследования) / К. П. Иванов, Н. Н. Мельникова // Морфология. - 2011. - Т. 139. - № 3. - С. 63-66.

66. Иванова, О.В. Рост и развитие свинок породы ландрас в послеотъемный период/ О.В. Иванова, Л.В. Ефимова, Ю.Н Белова // Научно – производственный журнал, Свиноводство. М., №2. 2014. С. 9 – 10.

67. Иркатанова, М. А. Морфология легких некоторых пушных зверей / М.А Иркатанова // В. кн.: Влияние экологических факторов на морфофункциональное состояние внутренних органов животных. - М.,1986. С.79-81.

68. Каримов, М. К. Морфология легких собак при круглосуточном ограничении подвижности / М.К.Каримов //Арх. анатомии, гистологии и эмбриологии. - 1981. -Т. 81,-N8. -С. 82-86.

69. Касимцев, А. А. Локальные особенности внутриорганных кровеносных сосудов легких человека / А. А. Касимцев, В. В. Никель // Морфологические ведомости. - 2004. - №1-2. - С. 47-48.

70. Касимцев, А. А. Паравазальная соединительная ткань кровеносных сосудов малого круга кровообращения / А. А. Касимцев, В.В. Никель //Морфология, Санкт-Петербург, - Том 136, - №4, - 2009. - С. 72.

71. Касимцев, А. А. Перивазальная соединительная ткань внутриорганых сосудов легких на этапах постнатального онтогенеза / А. А. Касимцев, В. В. Никель // Материалы Всероссийской научной конференции с международным участием Современные аспекты фундаментальной и прикладной морфологии. - Санкт-Петербург. - 2004. - С. 103-105.

72. Касимцев, А. А. Соединительнотканые структуры легкого / А.А. Касимцев, Л. Ю. Вахтина, В. В. Никель // Сборник научных трудов, посвященный 70-летию профессора В.Г. Николаева Актуальные проблемы морфологии. - Красноярск. - 2005. - С. 107-109.

73. Козлов, С. А. Функциональная система дыхания лошадей рысистых пород, возможность повышения её аэробной производительности: Дис. док. биол. наук: 03.00.13 / С.А. Козлов; Московская с.-х. акад. им. К.А. Тимирязева — Москва, - 2000. - 313 с.

74. Комлацкий Г.В., Элизбаров Р.В. Продуктивные качества свиней датский селекции в индустриальных условиях/ Г.В. Комлацкий, Р.В. Элизбаров //Научно – производственный журнал, Свиноводство. М., №3. 2014. С. 9 – 11.

75. Комплацкий, В.И. Сравнительная продуктивность свиней разной породности /В.И. Комплацкий, Л.Ф. Величко, В.А. Величко, Я. Безуглая // Инновационные технологии в свиноводстве. Сб. науч. трудов. Краснодар. 2010. С. 25 – 26.

76. Костенко, В. А. Материалы к онтогенезу секреторного аппарата трахеобронхиального дерева крупного рогатого скота / В.А. Костенко // Тр. Белоцерков. СХИ. - Белая Церковь, 1986. - Т. XXI. - С. 223-228.

77. Кравченко, Г. А. Гистогенез воздухоносных путей легких домашних кроликов / Г.А. Кравченко // Тез. докл. республиканской научно-производственной конференции «Актуальные проблемы ветеринарии и зоотехнии», Казань, 4-5 июня 1992 г. — Казань, 1992. — С. 94.

78. Кравченко, Г. А. Морфофункциональная характеристика основных стадий развития легких домашних кроликов / Кравченко Г.А. //Проблемы эволюционной, сравнительной и функциональной морфологии домашних

животных и пушных зверей клеточного содержания: Сб. матер. республ. науч. конф., посвященной 100-летию со дня рождения А.И. Акаевского / ОмСХИ. - Омск, 1993. - С.83-84.

79. Кривова Ю. В. Рентгеновская анатомия сосудов легких и средостения у собак / Ю.В Кривова, В.К. Илларионова // Российский ветеринарный журнал. Мелкие домашние и дикие животные. 2014. № 2. С. 30-32.

80. Криштофорова, Б.В., Лемещенко, В.В. Практическая морфология животных с основами иммунологии/ Б.В. Криштофорова, В.В. Лемещенко // Учебно-методическое пособие. – СПб.: Издательство Лань, 2016. – 164с.

81. Крячко, О.В. Роль аутоиммунных процессов в патогенезе заболеваний легких у свиней / О.В. Крячко // Ветеринария и кормление. 2017. № 3. С. 58-59.

82. Куга, С. А. Анатомическая характеристика лёгких и сердца у разных представителей семейства собачьих / С.А. Куга // Иппология и ветеринария, 2012. № 2 (4). С. 68-69.

83. Кузина, Н.С. Особенности морфологии респираторного отдела различных долей легких у неонатальных ягнят / Н.С. Кузина, В.В. Лемещенко // Вопросы нормативно-правового регулирования в ветеринарии. 2015. № 3. С. 247-248.

84. Кузина, Н.С. Динамика структуры стромы легких у ягнят до 22-суточного возраста / Н.С. Кузина, В.В. Лемещенко // Вопросы нормативно-правового регулирования в ветеринарии. 2015. № 3. С. 249-253.

85. Кузина, Н.С. Особенности остеотопии лёгких у ягнят новорожденного периода / Н.С. Кузина, В.В. Лемещенко // Научные труды Южного филиала Национального университета биоресурсов и природопользования Украины "Крымский агротехнологический университет". Серия: Ветеринарные науки. 2012. № 142. С. 105-109.

86. Кутько, Г. А. Динамика роста легких и их долей в онтогенезе кролика породы советская шиншилла / Г.А. Кутько // Тез.докл. X Всесоюз. съезда анатомов, гистологов и эмбриологов (г. Винница 17-19 сентября 1986 г.). - Полтава, 1986. -С. 198.

87. Лакин, Г. Ф. Биометрия / Г.Ф. Лакин // – М.: Выс. шк., 1990. –352 с.

88. Лаптев, А.И. Морфофункциональная характеристика респираторного отдела легких на высоком уровне физической работоспособности организма /А.И. Лаптев, О.К. Моренова, Е.К. Литвак // Матер, науч. конф. посвящ. 150- летию со дня рождения П.Ф. Лесгафта. - Л.,1987. - С. 115-117.

89. Лебедева, Н. Г. Особенности в строении органов дыхания некоторых новых пород овец и коз: Автореф. канд. дисс. - Алма-Ата, 1954. - 24 с.

90. Левинский, Я. А. Степень минерализации трахеи и бронхов у здоровых людей разного возраста / Я.А.Левинский, Х.С.Нугманова, Л.Л. Шафранский // Арх. анатомии, гистологии и эмбриологии. - 1990. - Т. 98. - Вып. 4. - С. 71-75.

91. Лемещенко, В. В., Криштофорова, Б. В. Способ изготовления макро, микроскопических морфологических коррозионных препаратов кровеносных сосудов паренхиматозных органов / В. В. Лемещенко, Б. В. Криштофорова // № У 2006 00727; 17009 Україна (UA), МПК G09В 23/30 (2006.01). - Заявл. 27.01. 2006; Опубл. 15. 09. 2006. - Офіційний бюл. №9.

92. Лемещенко, В.В. Динамика паренхиматозных компонентов легких у неонатальных ягнят / В.В. Лемещенко, Н.С. Кузина // Ветеринария Кубани. 2017. № 2. С. 18-19.

93. Лемещенко, В.В. Сравнительная оценка морфометрических параметров легких у ягнят новорожденного периода / В.В. Лемещенко, Н.С. Кузина // Научные труды Южного филиала Национального университета биоресурсов и природопользования Украины "Крымский агротехнологический университет". Серия: Ветеринарные науки. 2012. № 148. С. 221-227.

94. Луценко, М. Т. Гистогенез респираторного отдела легких в эволюционном аспекте / М.Т. Луценко // Тез.докл. X Всесоюз. съезда анатомов, гистологов и эмбриологов (Винница 17-19 сентября 1986 г.) - Полтава, 1986. - С. 216.

95. Луценко, М. Т. Морфофункциональная характеристика дыхательной системы в зависимости от экологической ситуации окружающей среды /Луценко М.Т. / Тез.докл. XI съезда анатомов, гистологов и эмбриологов (Смоленск 16-18 сентября 1992 г.). - Полтава,1992. - С. 147.

96. Лушай, Ю.С. Морфология носовых раковин крупного рогатого скота в возрасте 12 месяцев / Ю.С. Лушай, Л.В. Ткаченко // Вестник Алтайского государственного аграрного университета. 2018. № 8 (166). С. 104-107.

97. Максимов, А.Г. Генотип и мясная продуктивность свиней / А.Г. Максимов // Научно – производственный журнал, Свиноводство. М., №5. 2014. С. 7 – 8.

98. Максимов, Г.В. Мясная продуктивность свиней разных генотипов / Г.В. Максимов, А.Г. Максимов, Н.В. Ленкова // Научно – производственный журнал, Свиноводство. М., №3. 2014. С. 12 – 14.

99. Масенов, Т.М. Эволюционно-морфологические закономерности тканевой и клеточной дифференцировки легких у некоторых позвоночных животных в связи с экологией /Т.М. Масенов // Проблемы реактивности и адаптации клеток, тканей и органов: Тез. докл. 4 конф. морфологов Средней Азии и Казахстана. - Караганда, 1988. - С. 116-117.

100. Масенов, Т. М., Тлеулиева, Р. Эмбриогенез легких диких свиней брянской популяции / Т.М. Масенов Р. Тлеулиева // Морфология и генетика кабана. - М.Наука, 1985. - С. 256-267.

101. Минченко, В.Н. Морфогенез трахеи свиней в постнатальном онтогенезе / Интенсивность и конкурентоспособность отраслей животноводства: материалы национальной научно-практической конференции, посвященной 85-летию со дня рождения Заслуженного работника высшей школы РФ, Почетного работника высшего профессионального образования РФ, Почетного гражданина Брянской области, Почетного профессора Университета, доктора биологических наук, профессора Ващекина Егора Павловича 25 января 2018 года / редкол.: И. В. Малявко и др. – Брянск: Изд-во Брянский ГАУ, 2018. С.18-23.

102. Мишина, О. С. Особенности морфологии и кровоснабжения легких маралов в возрастном аспекте: автореф. дисс. ... канд. вет. н. / О.С. Мишина. - Барнаул, 1999. – 18с.

103. Мищенко, А. Н. Эндоскопическая анатомия и морфометрическая характеристика долевых и сегментарных бронхов непораженного легкого и их клиническое значение / А.Н. Мищенко // Морфология. — 2006. Т. 129.И4. С. 85.
104. Моталин, С. Б. Структурные изменения в легких лабораторных животных при воздействии сероводородсодержащего газа / С.Б. Моталин, Т.А. Шишкина // Морфологические ведомости. - 2007. - Т 1. - № 1-2. – С. 89-92.
105. Мужикян, А. А. Особенности гистологической обработки органов и тканей лабораторных животных / А.А. Мужикян, М.Н. Макарова, Я.А. Гуцин // Международный вестник Ветеринарии. -2014-№ 2. -С. 103-109.
106. Муллакаев, О. Т. Анатомио-физиологические особенности и инфекционные болезни поросят. / О.Т. Муллакаев, М.В. Харитонов, Р.И. Ситдииков, И.Ю. Тяглова // Казанская гос. Академия ветеринарной медицины имени Н.Э. Баумана, Казань, 2014. - С 52-60.
107. Неумывакина, Н. А. Кровеносная система легких двухлетних овец // Вестник Алтайского государственного аграрного университета. 2004. -Т. 14. № 2. С. 67-69.
108. Неумывакина, Н. А. Морфология легких четырехмесячных ягнят // Вестник Алтайского государственного аграрного университета. 2006. - № 4. - С. 34-37.
109. Никель В. В. Межсосудистая соединительная ткань легких в возрастном аспекте / В. В. Никель, А. А. Касимцев, В. П. Ефремова, Л.Ю. Вахтина // Морфология. - №3. - 2012. - С. 113-114.
110. Никель, В. В. Возрастная изменчивость межсосудистой соединительной ткани легких на этапах постнатального онтогенеза / В. В. Никель, А. А. Касимцев, В.П. Ефремова // Казанский медицинский журнал, 2014. - №2. - С. 240-244.
111. Никель, В. В. Возрастная изменчивость морфофункциональных показателей внутриорганных субсегментарных сосудов легких / В. В. Никель, А. А. Касимцев, В. П. Ефремова // Сборник научных трудов Актуальные вопросы биомедицинской антропологии и морфологии. - Красноярск. - 2009. - С. 230-236.

112. Новиков, А.А. Анализ состояния племенной базы свиноводства в России на начало 2014 года./ А.А. Новиков, Козырев С.А. // Научно – производственный журнал, Свиноводство. М., №8. 2014. С. 9 – 11.
113. Ноздрачев, А. Д. Анатомия крысы / А.Д. Ноздрачев, Е.Л. Поляков. // СПб.: Лань, 2001. - 463 с.
114. Ноздрачев, А. Д. Анатомия кошки / А.Д. Ноздрачев, Е.Л. Поляков //СПб.: Из-во С.Петер, универ. 1998. 396 с.
115. Нурушев, М.Ж. Возрастная биология козы / Ж.М. Нурушев, Б.П. Шевченко, М.М. Омаров // - Кокшетау: АО «Кокше-Полиграфия», 2010. – 260с.
116. Панфилов, А. Б., Пестова И. В. Особенности синтопии лимфоидной ткани ротоглотки у свиней / А.Б., Панфилов, И.В. Пестова // Морфологические ведомости. 2007. №3-4. С. 206-208.
117. Петренко, В. М. Анатомия легких у белой крысы / Петренко В.М. // Международный журнал прикладных и фундаментальных исследований. 2013. № 10-3. С. 414-417.
118. Письменская, В. Н. Анатомия и физиология сельскохозяйственных животных // В.Н. Письменская, Е.М. Ленченко, Л.А. Голицына Л.А. – М.: КолосС, 2006. – 280с.
119. Плохинский, Н.А. Биометрия // М., 1970. – 367 с.
120. Подсевалова, И. В. Сходство и различие структурного становления микрососудистого русла лёгких человека и собаки / И. В. Подсевалова, Э. А. Адыширин-Заде, П. А. Гелашвили // Морфология. 2009. - Т. 136. - № 4. - 114 с.
121. Прусаков, А.В. Некоторые морфологические особенности лёгких телят чёрно-пёстрой породы / А.В. Прусаков, Н.В. Зеленевский, М.В. Щипакин, С.В. Вирунен, Д.С. Былинская, Д.В. Васильев // Иппология и ветеринария. 2017. № 3 (25). С. 88-91.
122. Рахимов, Я. А. Гистологические изменения легких при круглосуточном ограничении подвижности у собак / Рахимов,Я.А., Каримов, М.К. // Тр./ Таджикский мед. ин- т. Физиология и патология органов дыхания. - Душанбе, 1977. - С. 80-82.

123. Ромер А., Парсонс Т. Анатомия позвоночных: В 2 т. / А., Ромер Т Парсонс // Пер. с англ. А.Н. Кузнецова; под ред. Ф.Я. Держинского. М.: Мир, 1992. - 358 с.

124. Самойлов, В.С. Повышение конкурентоспособности производства свинины в Краснодарском крае /В.С.Самойлов// Актуальные проблемы производства свинины в РФ. Материалы всерос. науч. – практ. конференции. Персиановский, 2004. С.15 -19.

125. Самцов, Е. Н., Топографо – анатомические взаимоотношения основных ветвей бронхиального дерева, легочной артерии и венозных коллекторов при спиральной компьютерной томографии. / Е.Н. Самцов Т.Е. Рудык, Т.М. Самцова, Т.В. Федорова, А.Ю. Федоров, В.М Гуляев // Сибирский онкологический журнал. 2007. №1. С. 55-58.

126. Сапин, М. Р., Акматов Т. А. Макро- и микроскопическая характеристика желез трахеи и главных бронхов человека в постнатальном онтогенезе // Арх. анатомии, гистологии и эмбриологии. - 1989. - Т. 97. - Вып. 8. - С." 13-19.

127. Семченко, В.В. Международная гистологическая номенклатура на латинском, русском и английском языках / Ом. гос. мед. акад. ; ред. В. В. Семченко [и др.]. - 3-е изд. - Омск : Изд-во Ом. гос. мед. акад., 1999. - 155 с.

128. Семченко, В. В. Методологические аспекты изучения гистогенеза у животных и человека / В.В. Семченко, С.С. Степанов, Л.П. Тельцов, Г.А. Хонин, Н.Н. Боголепов, А.Ю. Лескова // Морфологические ведомости. 2013. № 4. С. 69-75.

129. Серебряков, И. С. Респираторный отдел легких интактных мышей линии Valb / И.С.Серебряков, Л.К. Романова // Арх. анатомии, гистологии и эмбриологии. - 1984. -N5. -С. 56-63.

130. Симбирцев, С. А. Общие закономерности анатомического строения лёгких. Сибирский медицинский журнал / С.А. Симбирцев, А.А. Лойт // Иркутск. 1996. Т. 8. № 3-4. С. 12-14.

131. Симонов Ю. И., Ткачёв А. А., Минченко В. Н. Некоторые морфометрические показатели лёгких серебристо-чёрной и дикой лисицы. (Молодые учёные – возрождению сельского хозяйства России в XXI веке.) / Ю.И Симонов, А.А Ткачёв, В.Н. Минченко // . - Брянск -2000. -С. 197-199.

132. Симонов, Ю. И., Ткачёв А. А., Минченко В. Н. Морфометрические особенности гортани, трахеи и лёгких у некоторых представителей семейства псовых. Международная научно – практическая и учебно-методическая конференция (наука и образование – возрождению сельского хозяйства России XXI веке.) /Ю.И Симонов, А.А Ткачёв, В.Н. Минченко // . Брянск – 2000. – С. 273 -275.

133. Симонов, Ю. И., Симонова, Л. Н., Ткачёв, А. А. Сравнительная морфология трахеи серебристо-чёрной и дикой рыжей лисицы. Международная научно – практическая и учебно-методическая конференция (наука и образование – возрождению сельского хозяйства России XXI веке.) / Ю.И Симонов, Л.Н. Симонова А.А. Ткачёв, В.Н. // Брянск – 2000. – С. 225 -226.

134. Симонов, Ю. И. Структурные особенности трахеи и лёгких у некоторых представителей семейства псовых. Автореф. дисс. ... канд. вет.н. / Ю.И. Симонов // Санкт – Петербург, 2002. -С. 17.

135. Слесаренко, Н. А., Бабичев, Н. В., Торба, А. И., Сербский, А. Е. Анатомия собаки. Соматические системы. / Н.А. Слесаренко, Н.В. Бабичев, А. И. Торба, А. Е. Сербский // под ред. Н.А. Слесаренко. - СПб.: Лань, 2004. – 88с.

136. Соколов, В. И. Гистология, цитология, эмбриология / В.И. Соколов, Е.И. Чумасов // . - «КолосС», 2004. – 349с.

137. Соколов, В. В. Современные представления о сегментарном строении лёгких. Эндоскопия / В.В. Соколов, Л.В. Телегина // . 2012 №2. С. 17 – 21.

138. Соколов, Н.В. Оценка мясных качеств свиней с помощью ультразвука /Н.В. Соколов, Д.А. Карманов // Доклады РАСХН. 2012. №6. С. 66 – 68.

139. Соколов, Н.В. Формирование маточного стада свиней для производства мясной свинины / Н.В. Соколов, Н.Г. Зеленков // зоотехния. 2012.№6. С. 22 – 24.

140. Соколов, Н.В., Свистунов, А.А., Аганин, Е.А. Продуктивность свиней пород ландрас и йоркшир в условиях племенного репродуктора /Н.В., Соколов А.А., Свистунов Е.А Аганин//Научно – производственный журнал, Свиноводство. М., №6. 2014. С. 71 – 72.

141. Солозобова, Т.Б. Современные проблемы интенсификации производства свинины Т.Б. / Солозобова // Сб. Науч. тр. ХР/ Межд. науч. – практ. конференции. Т. 1. Ульяновск, 2007. С. 339 – 341.

142. Стеценко, С. В. Морфофункциональная характеристика долей и сегментов легких животных / С.В. Стеценко, А.Н. Синицкая // Морфологи Украины — сельскому хозяйству. — Киев, 1988. — С. 117.

143. Ступина, А. С. Стереологический анализ респираторной зоны легких лабораторных крыс и человека в процессе старения / А.С. Ступина, Я.М Черный // Арх. анатомии, гистологии и эмбриологии. - 1985, - N 4. - С. 61-64.

144. Субботин, В. Ф. Возрастные изменения морфологии легкого и дыхательных путей крупного рогатого скота в раннем постнатальном онтогенезе при различной степени двигательной активности / Субботин, В.Ф.// Автореф. дисс. ... канд. биол.н. - Саранск, 1995. - С.20.

145. Суслина, Е.Н. Мониторинг селекционных процессов в породах ландрас и дюрок в Российской Федерации за 2010 год / Е.Н. Суслина, А.Ю. Бельтюкова // Научно – производственный журнал, Свиноводство. М., №4. 2012. С. 8 – 11.

146. Татулов, Ю.В. Сравнительная характеристика мясной продуктивности некоторых отечественных и зарубежных генотипов свиней /Ю.В. Татулов, Н.Н. Коломиец, С.А. Гришкас и др.// Свиноводство. 2008. №7. С.16 – 20.

147. Тельцов, Л. П. Закономерности органогенеза млекопитающих и наследственность // Актуальные пробл. С.-х. производства / Матер. межрегион. н-практ. конф., посвященной 70-летию ЧГСХА. – Чебоксары, 2001. – С. 358-364.

148. Тельцов, Л. П. Органогенез млекопитающих (закономерности развития, периодизация, критические фазы) // Матер. Всероссийской н.- пед.

конф. патологоанатомов ветеринарной медицины: Сб. науч. тр. – Омск, 2000. – С. 226-228.

149. Тельцов, Л. П. Законы индивидуального развития млекопитающих и практика / Л.П. Тельцов, И.Р. Шашанов, В.А. Здоровинин, В.А. Столяров // Вестник ветеринарии. 2007.№1-2. С. 3-9.

150. Тельцов, Л. П. О законах индивидуального развития человека и млекопитающих / Л.П. Тельцов, И.Р. Шашанов, В.А. Здоровинин // Морфология. 2006. №4. С.122.

151. Техвер, Ю. Т. Гистология дыхательных органов домашних животных. – Тарту, 1977. -С. 81-96.

152. Ткаченко, Л. В. Топографическая анатомия главных бронхов, ворот и корня легких взрослого кролика в норме (морфологические исследования, МРТ) / Л. В. Тишина. Вестник Алтайского государственного аграрного университета № 12 (86), 2011. –С. 72-75.

153. Ухтверов, М.П. Гистологические и гистохимические показатели мышечной ткани у свиней /М.П. Ухтверов, Л.Ф. Заспа, С.Л. Жемерикина //Научно – производственный журнал, Свиноводство. М., №3. 2014. С. 29 – 30.

154. Филатов, А.С. Динамика живой массы и мясная продуктивность подсвинков разных пород /А.С. Филатов, В.В. Шкаленко, И.Ю. Кукушкин, Ф.В. Ружейников//Научно – производственный журнал, Свиноводство. М., №3. 2011. С. 23 – 25.

155. Фольмерхаус, Б. Анатомия собаки и кошки / Б. Фольмерхаус, И. Богдурева, Х. Рес и др. //состав. Фольмерхаус Б., Фрейфейн И; пер. с нем. Е.Богдурева, И. Кравц.; под ред. М.В. Сидорова- М.: Аквариум БУК, 2003. -Гл.2. - С. 13-71.

156. Фоменко, Л. В. Видовые особенности строения бронхиальной системы легких у утки пекинской и гуся итальянского / Л.В. Фоменко, М.В. Первенецкая // Вестник Омского государственного аграрного университета. - 2017. - №3 (44). – С. 100-106.

157. Хрусталева, И. В. Задачи морфологии животных в связи с проблемами в животноводстве // Сб. научных трудов МВА. - Москва, 1984. - С.3-6.
158. Хрусталева, И. В. и др. Анатомия домашних животных / И.В. Хрусталева. М.: Колос, 1994. - 704 с.
159. Чалов, Н.В. Перспективы использования импортных свиней на Кубани /Н.В. Чалов, В.И. Комлацкий, Л.Ф. Величко// Матер. Междун. Научн – практ. Конф. Пос. Персиановский. 2011., Т.1. С. 201 -203.
160. Чёрный, Н.О. О резистентности и продуктивности свиноматок / Чёрный Н.О. // Свиноводство. 1993 №5. С. 10 – 12.
161. Чиркова, Е. Н. Морфологические особенности строения легких зайца русака (*Lepus europaeus*) как представителя наземной экологической группы / Чиркова Е. Н. Завалеева С. М. - Оренбург: Вестник ОГУ №10, Вып. 159 / октябрь 2013.
162. Чиркова, Е. Н. Морфологические особенности лёгких кролика домашнего / Е.Н., Чирков, С.М. Завалеева // Вестник Омского государственного аграрного университета. 2014. №6(167). С. 92-93.
163. Чумаков, В.Ю. Анатомия животных: учебное пособие / В.Ю. Чумаков. – М.: Литтерра, 2014. – 848с.
164. Шадлинский, В. Б. Структурные изменения миокарда и легких у крыс при длительной физической нагрузке / В. Б. Шадлинский, Т. С. Султанова, А. Б. Исаев // Морфологические ведомости. - 2012. - № 1. - С. 75-77.
165. Шадлинский, В. Б., Гусейнов, Б. М. Морфологическая характеристика желез трахеи и главных бронхов. Морфология. / В.Б. Шадлинский, Б.М. Гусейнов // 2007. Т. 132. № 4. С. 60-63.
166. Шевченко, Б. П. Анатомия бурого медведя / Б.П. Шевченко // Оренбург, 2003. – 454с.
167. Шишкин, Г. С. Морфологические особенности легких арктических животных / Г. С. Шишкин, Р. И. Валицкая, Н. Д. Устюжанинова // Всероссийский съезд анатомов, гистологов и эмбриологов. Новосибирск, 1988. - С. 48-60.

168. Шишкин, Г. С., Воевода, Т. В., Валицкая, Р. И. и др. Особенности архитектоники бронхиального дерева песца, как проявление адаптации легких к условиям севера // *Арх. анатомии, гистологии и эмбриологии*. - 1986. - N 4. -С. 34-41.
169. Щербаков, С. Н. Топография корней легких в раннем плодном периоде онтогенеза человека / С.Н. Щербаков, Л.М. Железнов // *Морфологические ведомости*. 2011. - № 1. - С. 70-73.
170. Щипакин, М. В. и др. Методика изготовления коррозионных препаратов с применением стоматологических пластмасс / М. В. Щипакин А. В. Прусаков, С. В. Вирунен, В. В. Скуба, Д. С. Былинская // *Вестник полтавской державной академии, Полтава, 2014. № 1. - С. 65 – 67.*
171. Щипакин, М.В. Бронхиальное древо кролика / М.В. Щипакин, А.В. Прусаков, Ю.Ю. Бартенева, С.В. Вирунен // *Иппология и ветеринария*. 2018. № 1 (27). С. 89-92.
172. Щипакин, М.В. Морфология бронхиального древа у собак породы такса / М.В. Щипакин, А.В. Прусаков, Ю.Ю. Бартенева, С.В. Вирунен, К.А. Андреев // *Актуальные вопросы ветеринарной биологии*. 2016. № 2 (30). С. 6-7.
173. Юдичев, Ю. Ф., Дегтярев, В. В. Сравнительная анатомия домашних животных / Ю.Ф. Юдичев, В.В. Дегтярев // - Оренбург - Омск, 2001, - Т. 2. - 340с.
174. Anderson, D. W. Atlas of canine anatomy / D.W. Anderson, G. B. Anderson. - Philadelphia, 1994. -P. 790 - 815.
175. Aubier, M. Detection of diaphragmatic fatigue in man by phrenic stimulation / Aubier M., Farkas G., De Troyer A., Mozes R., Roussos C. // *J. Appl. Physiol*. 1981. - Vol. 50. - P. 538-544.
176. Baile, E.M., The anatomy and physiology of the bronchial circulation/ *Journal of Aerosol Medicine: Deposition, Clearance, and Effects in the Lung* 9(1), 1996, Canada, с. 1-6.
177. Barrios, A.W., Sanchez Quinteiro, P., Salazar, I. The nasal cavity of the sheep and its olfactory sensory epithelium/ *Microscopy Research and Technique* 77(12), 2014, Spain с. 1052-1059.

178. Bernard, S., Luchtel, D.L., Polissar, N., Hlastala, M.P., Lakshminarayan, S., Structure and size of bronchopulmonary anastomoses in sheep lung/ *Anatomical Record - Part A Discoveries in Molecular, Cellular, and Evolutionary Biology* 286(1), 2005, Seattle, WA, United States, c. 804-813.
179. Bloom, W. A. *Textbook of histology/ Philadelphia / W. Bloom. - L. - Toronto, 1968. -P. 27 - 49.*
180. Braun, N. Respiratory muscle dysfunction / Braun N. // *Heart and Lung. - 1984.-Vol. 13.-P. 327-332.*
181. Cover, M. S. Gross and microscopic anatomy of the respiratory system of the turkeu (Larunx, traxea, surinx, bronchi of the lung // *Amer. I. Vet. Res. - 1953. - V.14.-P. 230-238.*
182. Charan, N.B., Thompson, W.H., Carvalho, P., Functional anatomy of bronchial veins/ *Pulmonary Pharmacology and Therapeutics* 20(2), 2007, United States, c. 100-110.
183. Duncker, H. R. Vertebrate lungs: structure, topography and mechanics: A comparative perspective of the progressive integration of respiratory system, locomotor apparatus and ontogenetic development / H.R. Duncker // *Respiratory Physiology & Neurobiologi*, 2004 - Vol. 144. - P. 111-124.
184. Dyce, K. M., Sack, W. O., Wensing, C. J. G. *Textbook of Veterinary Anatomy. - Philadelphia, 1987. 820 p.*
185. Gangaik, S., Jain, R.K., Kumar, P., Histological structure of the anterior and posterior nares and median nasal septum of sheep/ *Indian Journal of Animal Sciences* 74(7), 2004, India, c. 754-756.
186. Evans, H. E. *Anatomy of the dog / H.E. Evans Pheladelphia; Tokyo: W.B. Saunder Co., 1993. - P. 783 - 787, 981 – 984p.*
187. Heath, T., Brandon, R.; Fogarty S. The arterial supply to lymph nodes in sheep. *J - Anat. - 1985 Aug; 141:41 - 52.*
188. Harkema, J.R., Carey, S.A., Wagner, J.G., Dintzis, S.M., Liggitt, D., Nose, Sinus, Pharynx, and Larynx / *Comparative Anatomy and Histology*, 2012, Seattle, WA, United States, c. 71-94.

189. Klaus-Dieter Budras, Robert Habel Bovine anatomy. Germany, 2003. – 138p.
190. Klaus-Dieter Budras, W. O. Sack, Sabine Rock Anatomy of the Horse. Germany, 2009. – 199p.
191. Krause, W. J., Lusson, C. R. The postnatal development of the respiratory system of the opossum // Amer. J. Anat. - 1973. - №3. - P. 137.
192. Malik, M.R., Pillai, P.V.A., Taluja, J.S., Parmar, M.L., Morphohistogenesis of trachea in goats (*Capra hircus*)/ Indian Journal of Animal Science 71(3),2001,India, c. 208-211.
193. Miller, M. E., Christensen, G. C., Howard, E. E. Anatomy of the dog. Philadelphia, 1964. – 236p.
194. Pekarkova, M., Kircher, P.R., Konar, M., Lang, J., Tessier, C., Magnetic resonance imaging anatomy of the normal equine larynx and pharynx/ Veterinary Radiology and Ultrasound 50(4), 2009, Switzerland, c. 392-397.
195. Policard, A., Gali P. Z'apparici broncho-pulmonarie (structures et mecanismes a l'etet normal et patholoigue). Paris, 1970. - 308 p.
196. Sisson, S. The anatomy of the domestic animals. London, 1959. – 563p.
197. Tomiyasu, J., Kondoh, D., Sakamoto, H., Haneda, S., Matsui, M., Morphological and histological features of the vomeronasal organ in the brown bear/ Journal of Anatomy 231(5), 2017, Japan, c. 749-757.
198. Weibel, E. R. Why Measure Lung Structure? //Am. J. Respir. Crit. Care Med., 2001. – P. 314-5
199. Weir, E. K. Pulmonary vascular physiology and pathophysiology / E. K. Weir, J. T. Reeves. - New York; Basel: Karger, 1995. - 672 p.