МИНИСТЕРСТВО СЕЛЬСКОГО ХОЗЯЙСТВА РОССИЙСКОЙ ФЕДЕРАЦИИ
ФЕДЕРАЛЬНОЕ ГОСУДАРСТВЕННОЕ БЮДЖЕТНОЕ ОБРАЗОВАТЕЛЬНОЕ
УЧРЕЖДЕНИЕ ВЫСШЕГО ОБРАЗОВАНИЯ
«ОМСКИЙ ГОСУДАРСТВЕННЫЙ АГРАРНЫЙ УНИВЕРСИТЕТ
ИМЕНИ П.А. СТОЛЫПИНА»

На правах рукописи

Зубкова Наталья Викторовна

РАЗРАБОТКА СПОСОБА ЛЕЧЕНИЯ ЖИВОТНЫХ С ТЕРМИЧЕСКИМИ ОЖОГАМИ

06.02.04 – ветеринарная хирургия

Диссертация
на соискание ученой степени
кандидата ветеринарных наук

научный руководитель -
доктор ветеринарных наук, доцент
С.В. ЧЕРНИГОВА

ОМСК – 2020

ОГЛАВЛЕНИЕ

	ВВЕДЕНИЕ……..……..	4
1.	ОБЗОР ЛИТЕРАТУРЫ……	10
1.1.	Состояние проблемы ожогового травматизма у животных …….....	10
1.2.	Клиническая и морфологическая характеристика заживления ожоговых ран…….....	16
1.3.	Современные биотехнологические покрытия для местного лечения ожоговых ран……..	22
1.4.	Бактериальная целлюлоза и перспективы ее применения в медицине……..	29
2.	ОСНОВНАЯ ЧАСТЬ……...……..	35
2.1.	Материал и методы исследования……	35
2.2.	РЕЗУЛЬТАТЫ СОБСТВЕННЫХ ИССЛЕДОВАНИЙ……	47
2.2.1.	Морфологическая и физико-химическая характеристика раневого покрытия из бактериальной целлюлозы……..	47
2.2.2.	Оценка биосовместимости раневого покрытия из бактериальной целлюлозы……	53
2.2.2.1	Влияние покрытия «DermaRM» на заживление ожоговых ран у крыс.....	53
2.2.2.2.	Влияние имплантата из бактериальной целлюлозы на ткани животных…….	62
2.2.3	Сравнительная оценка эффективности лечения животных с ожоговыми ранами……	71
2.2.3.1.	Морфометрические показатели ожоговых ран у кроликов при применении раневых покрытий……	71
2.2.3.2.	Динамика показателей крови кроликов с термическими ожогами…...	86
2.2.3.3.	Морфологическая характеристика репарации ожоговых ран в	

эксперименте……..... 92
2.2.3.4. Количественная оценка метаболизма коллагена у лабораторных животных при различных способах лечения ожоговых ран…… 100
3. ЗАКЛЮЧЕНИЕ…… 103
ПРАКТИЧЕСКИЕ РЕКОМЕНДАЦИИ…… 111
РЕКОМЕНДАЦИИ И ПЕРСПЕКТИВЫ ДАЛЬНЕЙШЕЙ РАЗРАБОТКИ ТЕМЫ…… 112
СПИСОК СОКРАЩЕНИЙ И УСЛОВНЫХ ОБОЗНАЧЕНИЙ…… 113
СПИСОК ЛИТЕРАТУРЫ…….. 114
ПРИЛОЖЕНИЕ…… 140

ВВЕДЕНИЕ

Актуальность темы. Ожоговая травма представляет серьезную проблему в ветеринарной медицине. Актуальность темы обусловлена высокой частотой ожоговых повреждений в связи с участившимися природными катастрофами и бытовыми чрезвычайными происшествиями [66; 74; 81; 85; 123; 135]. Так, в 2018 году зарегистрированы пожары степей и лесов в более 30 регионах Российской Федерации, был введен режим чрезвычайной ситуации на территории Забайкалья, Кургана, Иркутска, Красноярска. В Забайкалье погибло более 13000 голов сельскохозяйственных животных по причине термических травм [119]. Ожоги в быту животные получают в результате воздействия кипятка, открытого пламени горелки, электрогрелки, включенной газовой плиты [98; 131]. Нередко причиной термического ожога служат ятрогенные факторы, например, при неправильном использовании электрических грелок и недостаточно заземленных пластин электрокаутеров [25; 91].

Современной концепцией лечения глубоких ожогов является методика раннего хирургического лечения с последующим использованием перевязочных средств, которая является перспективным методом благодаря доступности, простоте применения и экономической выгоде. Развитие и генерализация инфекции под повязкой остается основной причиной осложнений термических ожоговых ран [2; 9; 17; 20; 33]. Одним из факторов развития инфекции в ране является влажная среда и низкая газопроницаемость [11; 61; 142; 145]. Вышеуказанные факторы предрасполагают к поиску новых препаратов, улучшающих регенераторные и обменные процессы в ожоговой ране. Актуальность научно-исследовательской работы связана с возможностью расширения ассортимента современных высокоэффективных покрытий для лечения ожоговых ран, обладающих атравматичными свойствами, способных ускорять заживление ожоговых ран,

обеспечивать пролонгированную доставку лекарственных средств к очагу поражения.

Во многих лабораториях развитых стран отмечается повышенный интерес к полисахаридам, в частности к целлюлозе как основному биополимеру. Предпочтение в большей степени отдается изучению бактериальной целлюлозы, продуцируемой бактериями. Пленка бактериальной целлюлозы представляет собой пористую структуру, состоящую из кристаллических микрофибрилл [30; 115; 158; 177]. В настоящее время изучаются физико-химические свойства наноматериала на основе бактериальной целлюлозы во многих странах мира [48; 72; 96; 152; 163]. Тем не менее, не проведено сравнения с существующими методами лечения животных с термическими ожогами, а также не установлено, в каких фазах раневого процесса предпочтительно их применение. В связи с вышесказанным изучение биосовместимости раневого покрытия на основе бактериальной целлюлозы, а также анализ эффективности лечения животных с термическими ожогами является весьма актуальным и важным научным направлением в ветеринарной медицине.

Степень разработанности темы. В настоящее время, несмотря на успехи в лечении ожогов, вторичные заболевания у пострадавших животных, приводящие к смерти, встречаются повсеместно. На мировом фармацевтическом рынке имеется многочисленный выбор раневых покрытий, однако наибольший интерес возник к природным полимерам. Бактериальная целлюлоза, как полисахарид, известен исследователям благодаря своим уникальным структурным и физико-химическим свойствам. Многие биомедицинские обзоры бактериальной целлюлозы были сосредоточены на изучении физико-химических свойств, но не рассматривали ее использование в качестве перевязочных материалов при лечении животных с термическими ожогами.

Цель и задачи исследования. *Цель работы* – экспериментально обосновать эффективность применения раневого покрытия из бактериальной целлюлозы для лечения животных с ожоговыми ранами.

Для решения поставленной цели были определены следующие *задачи*.

1. Обосновать применение раневого покрытия из бактериальной целлюлозы для лечения животных с термическими ожогами на основании ее структурных и физико-химических свойств.
2. Изучить биосовместимость наноматериала из бактериальной целлюлозы с тканями животных и оценить возможность его применения в качестве перевязочного материала.
3. Дать сравнительную оценку заживлению термических ожогов с применением раневого покрытия из бактериальной целлюлозы в сравнении с другими противоожоговыми лекарственными средствами.
4. Изучить течение репаративной регенерации кожи и подкожной клетчатки у животных с термическими ожогами в условиях локального применения раневого покрытия из бактериальной целлюлозы.

Научная новизна. В результате научного исследования разработан способ лечения животных с термическими ожогами, определена эффективность применения раневого покрытия из бактериальной целлюлозы при патологии ожоговых ран. Определены особенности изменения клинических показателей крови, а также морфологической картины кожи у лабораторных животных с ожогами III степени, что расширяет современные представления о патогенезе термической травмы. Установлена высокая терапевтическая эффективность использования покрытия из бактериальной целлюлозы при лечении животных с термическими ожогами, которое создает благоприятные условия для репаративной регенерации кожи, что обеспечивает раннее восстановление функционального состояния пораженного участка.

Теоретическая и практическая значимость работы. Данные исследования могут быть положены в основу совершенствования имеющихся и создания новых принципов и схем диагностики, лечения животных с термическими ожогами, а также профилактики риска вторичных заболеваний у обожженных животных. Разработан и

внедрен в клиническую практику способ лечения животных с термическими ожогами с применением раневого покрытия из бактериальной целлюлозы, который обеспечивает ускорение заживления ожоговой раны по сравнению с традиционными лекарственными средствами. Результаты исследования внедрены в учебный процесс на кафедре диагностики, внутренних незаразных болезней, фармакологии, хирургии и акушерства Института ветеринарной медицины и биотехнологии ФГБОУ ВО «Омского государственного аграрного университета имени П.А. Столыпина». Настоящими результатами исследований могут руководствоваться ветеринарные врачи в своей практической деятельности при лечении животных с термическими ожогами.

Методология и методы исследования. Научно-исследовательская работа проведена с 2016 по 2019 годы в рамках выполнения инициативной темы НИР АААА-А16-116040610034-2 «Разработка хирургических средств и методов для повышения качества жизни животных и оценки продуктивных свойств» в условиях лаборатории кафедры диагностики, внутренних незаразных болезней, фармакологии, хирургии и акушерства института ветеринарной медицины и биотехнологии Омского ГАУ, лаборатории биологии с основами молекулярной биотехнологии и генной инженерии, лаборатории биохимического анализа отдела животноводства Омского аграрного научного центра. Объектом исследования являлись крысы и кролики. Предметом изучения служило раневое покрытие из бактериальной целлюлозы, модифицированное частицами серебра, которому дано рабочее название «DermaRM». При разработке способа лечения ожоговой раны у животных использовали исследование с применением клинических, планиметрических, гистологических методов.

Основные положения диссертации, выносимые на защиту.

1. Раневое покрытие из бактериальной целлюлозы биосовместимо с тканями животных, физико-химические и структурные особенности способствуют созданию

защитной мембраны, обладающей высокой гигроскопичностью и сорбционной активностью.

2. Применение раневого покрытия из бактериальной целлюлозы у животных с термическими ожогами приводит к уменьшению признаков воспаления, ускорению сроков очищения ран от некротического детрита и ускоряет эпителизацию раны, в сравнении с другими средствами.

Степень достоверности и апробация результатов научных исследований. Основные положения диссертационной работы доложены и обсуждены на II региональной научно-практической конференции молодых ученных «Биотехнология в сельском хозяйстве, промышленности и медицине», г. Омск (2018 г.), международной научно-практической конференции «Современные проблемы радиобиологии, агроэкологии, клинической и экспериментальной ветеринарной хирургии», посвящённой 90-летию со дня рождения академика РАСХН Алексея Дмитриевича БЕЛОВА, первого президента МААО, г. Санкт-Петербург (2018 г.), национальной научно-практической конференции «Приоритетные направления научно-технологического развития агропромышленного комплекса России», международной научной конференции студентов, аспирантов и молодых ученых «Знания молодых для развития ветеринарной медицины и АПК страны», г. Санкт-Петербург (2018 г.), восьмой международной межвузовской конференции по клинической ветеринарии, Москва (2018 г.), международной конференции «Цифровое сельское хозяйство региона: основные задачи, перспективные направления и системные эффекты», посвящённой 70-летию экономического факультета ФГБОУ ВО Омский ГАУ (2019 г.). Материалы диссертационной работы используются при чтении лекций и на лабораторно-практических занятиях в Институте ветеринарной медицины ФГБОУ ВО «Омского государственного аграрного университета имени П.А. Столыпина».

Публикации результатов исследований. Научные результаты по теме диссертации опубликованы в 9 печатных работах, в том числе 2 издания,

индексируемых в международной базе данных Web of Science и Scopus, и 3 издания, рекомендованных ВАК при Министерстве науки и высшего образования Российской Федерации.

Объём и структура диссертации. Диссертация изложена на 144 страницах компьютерного текста и включает следующие разделы: введение, обзор литературы, основную часть, заключение, практические рекомендации, список литературы, приложения. Диссертация иллюстрирована 43 рисунками и 12 таблицами. Список литературы включает 233 работ, в том числе 143 отечественных источников и 90 зарубежных.

1. ОБЗОР ЛИТЕРАТУРЫ

1.1. Состояние проблемы ожогового травматизма у животных

Ожоговый травматизм является актуальной проблемой в ветеринарной и гуманитарной медицине, что обусловлено высокой частотой встречаемости, инвалидностью и смертностью [18; 77; 96; 135; 146; 228]. Ожоговая травма представляет собой поражение покровных тканей, как во время воздействия травмирующего агента, так и вторично, что выражается в ишемических изменениях, возникающих в результате местного нарушения циркуляции крови [5; 8; 20; 25; 74; 131]. В зависимости от этиологии различают термические, электрические, химические, радиационные и комбинированные ожоги [25; 80; 120; 131]. Термическими ожогами называют разрушение тканей, возникающее в результате воздействия на них высоких температур [26; 42; 56].

Во всем мире ожоги находятся на 4-м месте среди наиболее распространенных видов травм, они следуют за дорожно-транспортными происшествиями и падениями [66]. По статистике WSAVA, ожоги в структуре хирургических болезней составляют 2%, причем наибольшая их часть приходится на долю термических ожогов [129]. Особую группу составляют домашние животные (мелкие породы собак, щенки, котята), что объясняется их повышенной двигательной активностью. Ожоги в быту животные получают в результате воздействия кипятка, открытого пламени горелки, электрогрелки, включенной газовой плиты. Нередко причиной термического ожога служат ятрогенные факторы, например, при неправильном использовании электрических грелок и недостаточно заземленных пластин электрокаутеров. При продолжительном контакте источника тепла и участка кожи зачастую приводит к возникновению глубоких ожогов [25; 91; 120].

В настоящее время участились случаи получения ожогов при пожарах. Особенно страдают дикие и сельскохозяйственные животные и птицы, которые

оказываются «заложниками» лесных пожаров. Так, согласно данным пресс-службы МЧС РФ, в 2019 году при пожаре пострадало 68 животноводческих хозяйств, погибло 13 тысяч животных. По данным Федерального агентства лесного хозяйства (Рослесхоза), в России в 2018 году сгорело более 2,3 миллиона гектар леса в 17-ти регионах. Наиболее сложная обстановка отмечалась в Иркутской, Новосибирской и Омской областях, Красноярском и Забайкальском крае, где пожар «перекинулся» на населенные пункты [119].

На сегодняшний день в вопросе классификации термических ожогов существуют различные мнения. Поскольку у животных строение кожного покрова значительно отличается друг от друга, что предполагает видовые особенности заживления ран, то в начале болезни трудно определить степень и глубину поражения тканей по клиническим признакам. Ряд авторов полагают, что на основании клинико-морфологических исследований целесообразнее различать у животных 5 степеней термических ожогов [79; 80; 85; 107]. Э.И. Веремей с соавт. (2012), Б.М. Оливков (1977) предлагают 4 степени ожогов [81; 82].

Наиболее распространена классификация, принятая на XXVII Всесоюзном съезде хирургов в 1960 г., при которой ожоги делят на 4 степени, причем III степень подразделяется IIIА степень и IIIБ степень [57; 80; 128]. В литературе встречается классификация, где авторы I и II степени относят к поверхностным ожогам, а III, IV, V степени – к глубоким [123]. В настоящее время в медицинской практике существует действующая международная классификация болезней 10-го пересмотра (МКБ-10), согласно которой термические ожоги подразделяются на три степени [122]. А.Д. Белов (1995) отмечает, что в клинической практике приходится наблюдать сочетание различных степеней ожога у одного животного в связи с неодинаковой силой и продолжительностью действия термического агента [25].

Классификация ожогов по степеням отражает патологоанатомические изменения тканей в зависимости от глубины термической травмы, но не учитывает площадь поражения кожи. Ю.Ю. Джанелидзе в 1938 г. на XXIV Всесоюзном съезде

хирургов предложил фиксировать ожоги с учетом площади и степени поражения в виде дроби. В числителе указывается размер ожоговой раны в процентах к поверхности тела, а в знаменателе — глубина [85].

При диагностике глубины и площади ожогов учитывают комплекс данных анамнеза и осмотра пострадавшего животного. Степень термического воздействия зависит от глубины расположения различных тканей, от природы термического агента, его температуры, времени действия и длительности наступающей тканевой гипертермии [59; 85; 163; 227]. Сбор анамнеза предполагает установление вида и продолжительности действия повреждающего агента, а также учитываются сопутствующие факторы, которые усиливают интенсивность теплового воздействия. В частности, вид животных, которые имеют различный порог чувствительности, и наличие одежды у домашних животных [25; 81; 131]. Так, в первые моменты при действии пламени одежда защищает кожу от действия высоких температур, а впоследствии при возгорании усугубляет термическую травму.

Анализ литературных источников показал, что у пострадавших животных наблюдается одновременное поражение различных участков тела: изолированные и диффузные поражения ротовой полости, область спины, ладонь (Palma manus) и подошва стопы (Planta pedis) [50; 79; 80; 135; 202]. Термический ожог ладони и подошвы стопы в большинстве случаев осложняется вторичной инфекцией, а в последующем, ведет к образованию грубых рубцов, что, в свою очередь, становится причиной развития контрактур, это нарушает двигательную функцию, а, следовательно, ведет к значительному снижению качества жизни [42; 67; 122]. На течение раневого процесса оказывает влияние методы оказания первой помощи, что следует также учитывать. С.В. Тимофеев (2007) приводит результаты амбулаторного и стационарного лечения ожоговой травмы у собак за период 2000–2005 гг., по которым наиболее часто ожоги наблюдали на туловище (50%), грудной конечности (20%), тазовой конечности (10%) со средней площадью 1–5 % от поверхности тела [80].

При осмотре выявляют изменение цвета эпидермиса и дермы, наличие тканевого некроза и признаков нарушения кровообращения, характер пузырей, состояние болевой чувствительности. Цвет эпидермиса зависит от глубины повреждения и природы горящих предметов. Ряд авторов отмечает, что при I и II степени преобладают розовые и красные оттенки, а темные цвета (желтый, темно-бурый, черный) отмечаются в III степени ожога [107; 110; 112]. После отслаивания и вскрытия пузырей обнажается розовая или красная дерма, что свидетельствует о II степени ожога. Однако установить цвет дермы ожога III степени представляется возможным только после хирургической некрэктомии, поскольку эпидермис спаян с подлежащими тканями, при этом цвет дермы имеет бело-серые оттенки.

Клиническими признаками, служащими подтверждением некроза тканей, является наличие пузырей и струпа. Так, присутствие на поврежденном участке пузырей с прозрачным содержимым говорит о гибели эпидермиса, что соответствует II степени [42; 85; 117]. Картина при глубоких ожогах иная, так, при действии высокотемпературных агентов формируется плотный струп, который несколько возвышается по сравнению с окружающими тканями [107; 122]. Ряд авторов при диагностике нарушения кровообращения предлагают использовать «капиллярную», или «пальцевую» пробу, для этого необходимо прикоснуться твердым предметом к пораженному участку [14; 85; 107; 126]. Признаком глубокого поражения тканей является отсутствие белого пятна при надавливании на ожоговый участок.

Состояние болевой чувствительности оценивают различными способами: выдергиванием волосков; нанесением уколов иглой; касанием раневой поверхности ватно-марлевым шариком, смоченным спиртом [75; 82; 122]. Однако следует учитывать, что при применении обезболивающих препаратов уровень чувствительности снижается, поэтому данные методы будут неэффективны. При ожогах I и II степени отмечается гиперстезия, даже «поверхностное» касание тупым концом иглы воспринимается как болевое. Для поражений III степени ожога характерна гипостезия, в этом случае наносят глубокие уколы, которые

пострадавший ощущает. Глубину термической травмы оценивают методом удаления волосков с поврежденного участка пинцетом. Если волос крепко держится в тканях и его выдергивание сопровождается болью, то это поверхностные ожоги. При глубоком поражении в результате деструкции дермы нарушается связь волоса с дермой, что сопровождается легким и безболезненным удалением.

Важным этапом в постановке диагноза является определение площади термического ожога. В гуманитарной медицине используют различные методы определения площади ожогов. Первый из них — это метод Wallace в 1951 г., известный как «правило девяток», другой распространённый метод – «правило ладони» [7; 77; 85; 104; 115]. В ветеринарии применяется подобный метод определения площади ожога, где ожоги головы составляют 6%, ожоги дорсальной части шеи, холки, спины до крупа – 17%, вентральная область шеи, груди, живота – 20%, тазовых конечностей и крупа – 22%, области половых органов – 4%, грудных конечностей – 15% ко всей поверхности тела животных [81; 99]. В связи с особенностями анатомического строения тела у различных животных использовать приведенные методы затруднительно.

В ветеринарной медицине часто применяется метод измерения площади ожога по Б.Н. Постникову, который заключается в том, что на обожженную поверхность накладывают прозрачную пленку, на которой очерчивается контур пораженных участков. Затем, проводят измерение площади по установленным размерам, при этом учитывается общая площадь поверхности тела животного [50; 57; 73].

При ожогах I степени поражается только эпидермис, что сопровождается гиперемией и небольшой отечностью кожных покровов [77; 123; 131]. Образование пузырей, наполненных серозным содержимым, регистрируют во II степени ожогов. Ожоги с поражением эпидермиса и сосочкового слоя дермы заживают самостоятельно за счет сохранившихся эпителиальных клеток [28; 118]. Если в зону термического поражения включается сетчатый слой дермы, но сохраняются неповрежденными многие фолликулы, сальные, потовые железы, то за счет которых

и происходит эпителизация ожоговых ран. При глубоких ожогах (III степень) поражается кожа на всю её толщину или глубже лежащие ткани – подкожно-жировая клетчатка, фасции, кости [18; 42; 81]. Ожоги III степени сопровождаются образованием коричневого струпа, спаянного с подлежащими тканями, который зачастую подвергаются хирургическому удалению.

Общая интоксикация может возникнуть у животных даже при ожоге I степени. Глубокие ожоги, занимающие более 40% поверхности тела животного, считаются смертельными [26; 77; 116]. При поверхностных ожогах (I, II степени) площадью более 20% поверхности тела и глубоких (III) от 10% – развивается комплекс клинических симптомов, обозначаемых как ожоговая болезнь [42; 52; 106]. При ожогах ⅔ поверхности тела животного, а у лошади ½ наступают общие тяжелые явления, которые нередко ведут к смерти. Лечение продуктивных животных с термическими глубокими ожогами экономически неэффективно. Вследствие ожогового травматизма у животных снижаются привесы и удои до 50%, выход телят на 15–20% ниже, чем от здоровых особей [123].

Термические ожоги, несмотря на их преимущественно локальный характер, чаще всего приводят к длительным незаживающим ранам, сильной болезненности, вторичному инфицированию и обширному рубцеванию поврежденной ткани [33; 37; 57; 67; 90]. Длительность лечения, дорогостоящие лекарственные средства и необходимость дополнительного персонала наносит экономический ущерб как владельцу животного, так и сельскохозяйственным предприятиям. Своевременное лечение имеет немаловажное значение для снижения смертности от ожогового травматизма, поэтому снижение потерь является одной из важнейших задач ветеринарных специалистов.

1.2. Клиническая и морфологическая характеристика заживления ожоговых ран

В создании инновационных и высокоэффективных методов лечения термических ожогов большую роль играет знание о функции и механизмах взаимодействия клеток, участвующих в раневом процессе. Процесс заживления ожоговой раны представляет собой сложный механизм, состоящий из ряда морфологических изменений. С точки зрения общей патофизиологии, раневой процесс представляет собой частный вариант воспаления, которое развивается в васкуляризованных органах и тканях в ответ на любое местное повреждение и проявляется в виде поэтапных изменений, направленных на локализацию, разведение, изоляцию и устранение агента, вызвавшего повреждение, и на восстановление поврежденной ткани [133].

Ожоговая рана возникает при контакте термического фактора с поверхностью кожи. В основе данного процесса лежит развитие воспаления, которое характеризуется комплексом морфофункциональных изменений в зоне ожога, направленных на отторжение некротизированных тканей и обеззараживание инфекционных агентов [2; 76; 81; 142]. Неразрывным компонентом целостной тканевой реакции на термическое повреждение отчетливо является единство процессов, предложенных институтом хирургии им. А.В. Вишневского: воспаление, регенерация, эпителизация и реорганизация рубца [3; 18; 80; 136]. Исследования М.К. Робсона, Дж.П. Хеггерса (1990) показывают, что реакция клетки на термическое воздействие не несет в себе стандартный характер и определяется локализацией участка повреждения и кровоснабжением [107]. Степень поражения уменьшается в направлении от центра к периферическим участкам ожоговой раны и от поверхности кожного покрова к его более глубоким слоям.

По данным Б.А. Парамонова с соавт. (2000), при тяжёлой термической травме на органы и ткани действуют повреждающие факторы, а именно, гипоксия, цитокины и биологически активные вещества, продукты метаболизма и распада некротизированных тканей [85]. В результате развиваются тяжелые морфофункциональные изменения в зоне термического ожога, которыми являются дистрофические и некротические повреждения клеток различной морфологической и функциональной организации. Термическая травма сопровождается разрушением внеклеточного матрикса, кожного покрова, эндотелия кровеносных сосудов [6; 33; 123; 143].

В зоне термического ожога возникают метаболические и функциональные расстройства, характерные синдрому системного воспалительного ответа, что обусловливает резкие изменения продукции тканевых макрофагов, антигенстимулированных лимфоцитов, моноцитов, и других клеток про- и противовоспалительных цитокинов [34; 90; 132]. Термическая травма инициирует клеточный и сосудистый ответы, в результате рана освобождается от девитализированных тканей и инородного материала. В литературе отражается, что первоначальные изменения в коже после воздействия термического фактора происходят с кератиноцитами [85; 107]. Они приобретают некоторые черты макрофагов под влиянием провоспалительных цитокинов – ФНО-α, ИФН-γ, ИЛ-1, ИЛ-4, ИЛ-6, ИЛ-17 [41]. При первичной и вторичной альтерации образуются медиаторы воспаления, которые запускают стадию экссудации. Процесс связан эмиграцией лейкоцитов из сосудов в межклеточные пространства и выход жидкой части крови в интерстиций [21; 97; 106]. Данное явление главным образом обусловлено резким повышением проницаемости локальной капиллярной сети окружающих рану тканей со сладжированием форменных элементов, вазодилатацией и замедлением кровотока [85; 143].

Увеличение степени сосудистой проницаемости в зоне травмы сопровождается притоком не только жидкой части крови, но и клеточных популяций.

Предварительную матрицу для клеточной миграции составляет сгусток крови, состоящий из фибрина, фибронектина, фактора фон Виллебранда, витронектина и тромбоспондина [2; 85; 90]. Дегрануляция тромбоцитов сопровождается высвобождением вазоактивных веществ и факторов роста, в том числе тромбоцитарного фактора роста, трансформирующего фактора роста β, основного фактора роста фибробластов, эпидермального фактора роста, инсулиноподобного фактора роста, фактора роста сосудистого эндотелия, фактора роста кератиноцитов, фактора роста соединительной ткани и др. [18; 96]. Данные белки путем привлечения и активации фибробластов, эндотелиальных клеток и макрофагов инициируют процесс заживления раны. Лейкоциты и медиаторы воспаления активируют систему комплимента, взаимодействуют с калликреин-кининовой системой, системами свертывания крови и фибринолиза, фактором Хагемана, производными арахидоновой кислоты [33; 130]. Ключевым химическим медиатором, ответственным за сосудистую проницаемость, является гистамин [9; 26; 97; 131]. Повышенная проницаемость стенки сосудов также поддерживается кининами, образующими калликреином плазмы.

Первым в очаг воспаления устремляются нейтрофилы и полиморфноядерные лейкоциты, из которых формируется линия защиты и аппарат цитотоксичности [81; 128; 232]. Нейтрофилы фагоцитируют микроорганизмы и лизируют некротизированные ткани. По данным ряда авторов, фагоцитоз является центральным звеном воспалительного процесса и основной защитой организма от токсических продуктов метаболизма поврежденных тканей [14; 28; 80; 148; 233]. Развитие кровообращения в ране, отек, выход белков плазмы и высокая протеолитическая активность лейкоцитов приводят к протеолизу некротизированных тканей. К 48–72 часам число полиморфоядерных лейкоцитов уменьшается, в область раны мигрируют моноциты, которые приобретают макрофагальный фенотип. Макрофаги, помимо бактерицидной функции, секретируют цитокины и факторы роста, необходимые для пролиферативной фазы

заживления [59; 130; 164; 190]. Кроме этого, макрофаги могут высвобождать протеолитические ферменты, такие как коллагеназы. Внутриэпидермальные макрофаги, или клетки Лангерганса – постоянная клеточная популяция, входящая в состав многослойного эпителия [5; 96]. Эти клетки образуют «интраэпидермальную» фагоцитарную систему. Макрофаги играют ключевую роль в ангиогенезе. За счет синтеза ИЛ-1, ИЛ-6, ИЛ-10, ИЛ-8, ФНО α, макрофагальных воспалительных пептидов, моноцитарного хемотаксического протеина, инсулиноподобных факторов роста и др. макрофаги приводят к активации фибробластов, гладких миоцитов и эндотелиоцитов в очаге травмы [25; 29; 57; 79]. Макрофаги способны фагоцитировать любые чужеродные вещества, от мертвых тканей до бактерий, составляющих субстрат первичного микробного загрязнения. Фагоцитоз сопровождается выделением макрофагами биологически активных веществ, стимулирующих воспалительную реакцию, активирующих лимфоциты и запускающий процесс иммуногенеза. Последний тип клеток фазы воспаления – лимфоциты, однако их роль значительна при хроническом воспалении [34; 42; 144].

Определенное влияние оказывает количественный и качественный состав микроорганизмов. Так, при наличии стафилококка в ранах имеет место глубокая лейкоцитарная инфильтрация [19; 82; 96]. При преобладании грамотрицательной микрофлоры, обладающей преимущественно некротическим действием, происходит угнетение лейкоцитарной реакции [34; 70; 124]. Большое значение в патогенезе термической травмы играет аутоинтоксикация, связанная с интенсивной резобцией из зоны деструкции поврежденной кожи в системный кровоток ожоговых токсинов [62; 84; 127].

Первыми клиническими признаками воспалительной реакции являются эритема и повышение местной температуры вследствие вазодилятации, отек вследствие повышения сосудистой проницаемости, болезненность в результате повышения внутритканевого давления [85; 120; 131]. При обширных ожогах наблюдаются: учащение пульса и дыхания, вначале понижение, а затем

значительное повышение температуры тела, возбуждение животного, сменяющееся впоследствии общим угнетением, изменение кровяного давления [82]. Степень общего расстройства организма зависит от размера обожженного участка тела. Важным этапом заживления ран является формирование и развитие грануляционной ткани. Грануляционная ткань постепенно формируется в виде локальных очагов в дне раны [5; 132]. Тучные клетки концентрируются вокруг новообразованных капилляров, которые, секретируя биологически активные вещества, способствуют пролиферации капилляров [14; 169].

Важнейшим клеточным компонентом грануляционной ткани является фибробласт. В фазе пролиферации количество фибробластов значительно увеличивается, и они становятся преобладающими клетками грануляционной ткани [34; 59; 223]. Миграция фибробластов на 2–4-е сутки в рану способствует синтезу внеклеточного матрикса, состоящего из коллагена I и III типов, эластина, ламинина-1 и гликозаминогликанов (хондроитина сульфат, гиалуроновой кислоты и дерматансульфата) [174; 206]. Изменение спектра синтезируемых субстратспецифичных протеиназ и их ингибиторов вызывает качественные и количественные изменения коллагенов и их соотношения [78; 92; 105]. Капиллярные ростки внедряются в фибрин и за несколько дней организуют в грануляционной ткани развитую микроваскулярную сеть. Уровень экспрессии рецепторов к фибронектину и фибрину на фибробластах определяет скорость образования грануляционной ткани [6; 84].

Коллаген I через тип III формирует фибриллы, которые ответственны за прочность тканей в организме. В здоровой коже коллаген типа I и III существует в пропорции 4:1. В гипертрофических и незрелых рубцах соотношение коллагена типа I и III содержится 2:1 [71; 101]. Содержание коллагена регулируется балансом между продукцией и деградацией коллагеназы. Одновременно происходит процесс деградации и ремоделирования неклеточного матрикса, что играет важную роль в процессе перехода от грануляционной ткани к рубцовой и облегчает

реэпителизацию. Новообразованная соединительная ткань, заполняющая раневой дефект, может преобразовываться в плотную рубцовую ткань в зависимости от течения раневого процесса. Рубец созревает посредством формирования поперечных связей, и в нем достигается соотношение коллагена типа I и III около 4:1 [161; 211].

Изменениям в морфологии и функции подвержены ближайшие к ране эпителиальные клетки. Показателем успеха в лечении раны служит эпителизация раневой поверхности, которая включает мобилизацию, миграцию к месту травмы, митотическую пролиферацию и клеточную дифференциацию эпителиальных клеток [15; 106]. В первые часы после ранения начинает мигрировать с краев раны кератиноциты, формируя тонкое покрытие взамен утраченного эпидермиса [35; 210]. Дальнейший рост базальной мембраны приводит к восстановлению многослойного эпидермиса. Хирургическая обработка, повреждение базальной мембраны, значительная экссудация тормозит скорость покрытия эпидермисом. Согласно теории «сближения» Weis, клетки имеют специфические стереохимические связи, которые нейтрализуются, когда существует контакт гомологичных клеток [2]. Равновесие нарушается при нанесении травмы, и тогда клетки возобновляют присущую им склонность к движению. Так, благодаря сетке фибрина, служащие мостом, эпителиальные клетки наползают на рану. Поскольку поверхность раны обезвожена, эпителиальные клетки движутся под струп, где имеется влажная среда [75; 100; 141]. Регенерация эпителия становится существенным моментом восстановления тканей, обеспечивает эффективный барьер против инвазии бактерий.

Разработка высокоэффективных универсальных раневых покрытий для местного лечения животных с ожогами является перспективной темой, и требует дальнейшего доклинического и клинического изучения влияния новых препаратов на звенья патогенеза термической травмы.

1.3. Современные биотехнологические покрытия для местного лечения ожоговых ран

В комплексном подходе к проблеме местного лечения ожогов одно из главных мест отводится лечению с использованием раневых покрытий. Развитие отечественной фармакологической промышленности и массовый приход на рынок продукции иностранных производителей способствовало расширению ассортимента перевязочных средств. В последнее время научно-технический прогресс способствует реализации и внедрению в клиническую практику новых перспективных методов лечения раневых дефектов, основанных на использовании биотехнологий полимерных композиций [1; 40; 103; 233]. На биофармацевтику приходится около 60% объема мирового рынка, на промышленные биотехнологии – около 35%, на агробиотехнологии и природоохранные биотехнологии – оставшиеся 5% объема мирового рынка.

Основным принципом лечения глубоких ожогов является хирургическое восстановление целостности кожных покровов, однако это не исключает проведения перевязок с раневыми покрытиями на основе антисептических средств. Целесообразность применения при ожогах активной хирургической тактики с последующим местным лечением подтверждается работами исследователей в нашей стране и за рубежом [36; 42; 50; 52; 65]. Ряд авторов отмечают, что, когда рана покрыта, поверхность ее остается влажной и эпителиальные клетки в состоянии мигрировать быстрее, в результате чего ускоряется эпителизация раневой поверхности [4; 11; 39; 158; 221]. При самостоятельном открытом заживлении ожоговой раны формируется струп, что вынуждает эпителиальные клетки мигрировать под него и вызывает формирование углубленного рубца.

Б.М. Даценко и соавт. (1995) сформулировали основные задачи местного лечения ран на разных стадиях заживления [85]. Покрытия в первую стадию раневого процесса должны способствовать нормализации местного гомеостаза, активации отторжения некротических тканей, адсорбции токсического отделяемого раны, подавлению раневой инфекции. На ранних этапах раневого процесса характерно большое количество раневого отделяемого, что повышает риск возникновения инфекции, поскольку экссудат образует механические и биологические препятствия процессу заживления, следовательно, на первый план выходят адсорбционные свойства раневого покрытия [3; 51; 147; 204; 230]. Большое значение на данной стадии будет играть атравматичность раневого покрытия, что обусловлено необходимостью частой замены покрытия при обширных повреждениях, иначе образующаяся грануляционная ткань, имеющая повышенную склонность к склеиванию, будет повреждаться при каждой перевязке [4; 24; 27; 193; 209; 232].

Влажная абактериальная среда является оптимальной для поддержания нормального митотического процесса в ране. Влажная среда ведет к быстрому очищению раневой поверхности, предотвращает высыхание нервных окончаний. Результаты исследования ряда авторов свидетельствуют, что высыхание раны и локальное применение многих лекарственных средств оказывают повреждающее действие на процесс раневого заживления [39; 50; 199; 207; 211; 222]. Несмотря на то, что влажный способ местного лечения ожоговых ран атравматичный и менее болезненный, он не лишён ряда недостатков, в частности известен факт, что размножение и развитие микроорганизмов происходит во влажной среде [12; 19; 63; 122; 200].

В последующих стадиях раневого процесса покрытие должно предотвращать вторичную контаминацию с одновременным подавлением роста микрофлоры, оказывать протекторное действие в отношении регенерируемых тканей от

механических повреждений, обеспечивать направленную стимуляцию репаративных процессов в ранах [11; 13; 110; 125; 137; 140; 203].

Классификация раневых покрытий разнообразна и осуществляется по различным характеристикам и признакам: составу и природе используемых для их изготовления соединений (природные, искусственные, синтетические полимеры и т.д.), структуре и форме (волокнистые, тканые, нетканые, пленочные, гидроколлоидные, комбинированные и др.), по целевому назначению в медицинской практике, по функциональным свойствам (сорбционные, стимулирующие, защитные и т.д.) [1; 4; 11; 49; 51; 61; 100].

В данной работе рассмотрим современные биотехнологические раневые покрытия на основе полимерных материалов (целлюлоза, альгинат, гиалуроновая кислота, хитозан, пектин, коллаген), а также, имеющие в своем составе живые клетки разного типа (фибробласты, кератиноциты и т.д.). По форме изготовления биотехнологические перевязочные средства делятся на гидрогелевые повязки (Aquaflo, Curafil, HydroTac и др.), гидроколлоидные покрытия (Hartmann, Ultec, Starmedix, Cellonex и др.), текстильные полотна, пленки, губки, высокомолекулярные порошки (например, на основе полисахаридов), пасты, мази, эмульсии, кремы, аэрозоли, а также комбинации различных материалов [3; 11; 24; 50; 196; 216; 229].

Одним из перспективных направлений в области медицины в новом тысячелетии является создание медицинских изделий с использованием биополимеров на основе полисахаридов. Широкое применение в клинической практике получили рассасывающие покрытия из альгинатов, оксиалкилцеллюлозы, амилозы, декстрана, хитина, хитозана, гиалуроновой кислоты и др. [16; 23; 31; 60; 87; 154; 184]. В частности, покрытия для лечения ожоговых ран из коллагена [37; 71; 101; 166], смеси желатина, хитозана [168; 185; 195; 226], целлюлозы и хитозана [10; 64; 89; 110; 152; 201; 214; 215], коллагена и хитозана [44; 73]. В основе способности этих материалов к рассасыванию лежит их водо- и плазморастворимость. Включение

в полимерную основу биологически активных веществ позволяет воздействовать на два важнейших этиологических звена раневого процесса — некротические ткани и микробную обсемененность [43; 208; 218; 224]. Преимуществами натуральных полимерных матриц являются их биосовместимость, нетоксичность, контролируемый процесс биодеградации.

Ряд авторов описывает бидеградирующие раневые покрытия на основе альгинатов [11; 39; 85]. Впервые альгиновая кислота и ее соли были выделены из морских водорослей в 1883 г. английским химиком E.Stanford [11]. Альгинатные раневые покрытия обладают абсорбирующими (способность связывать раневой экссудат) и дренирующими (способность отводить раневой экссудат с поверхности раны, например, в вышележащую повязку) свойствами [1; 76; 83]. Основными недостатками альгинатных покрытий являются их фрагментируемость и высокая растворимость геля в раневом содержимом. Утрата гелем своей волокнистой структуры сопровождается резким снижением абсорбционных и дренажных свойств повязки.

Покрытия с гиалуроновой кислотой применяются для лечения ожогов, гнойных и огнестрельных ран, пролежней и постлучевых поражений кожи, трофических язв, при выполнении пластических хирургических операций с целью профилактики келоидообразования (келоидных рубцов) и формирования косметического послеоперационного рубца [27; 57; 112]. Гиалуроновая кислота оказывает противовоспалительное действие, уменьшает отечность, снижает количество микробных тел в ожоговых ранах.

Еще один класс применяемых в медицине полимеров – пектиновые вещества, которые представляют собой сложный комплекс полисахаридов, входящих в состав межклеточных образований растений совместно с целлюлозой, клеточных стенок, гемицеллюлозой, лигнином. Пектиновые вещества обладают гемостатическим и противовирусным действием, повышающим сопротивляемость организма. На основе

пектина предлагают раневые покрытия пролангированного действия в виде гидроколлоидов лечебных материалов «Галактон» и «Галагран» [85].

Известен способ лечения ожоговой раны, включающий хирургическую обработку и закрытие раны трансплантатом, содержащим фетальные фибробласты человека первичной культуры на гидрофильном основании, покрытом коллагеном [101]. Недостатком этого способа является использование первичных культур аллогенных фибробластов без надлежащего обследования, что не позволяет исключить наличия вирусных и микоплазменных контаминаций культур, способных инфицировать пациента. Существуют разновидности раневых покрытий, в которых используются не сами фибробласты, а выделяемые ими факторы роста. Первое раневое покрытие с фактором роста тромбоцитов выпущено в составе коллагенового геля в 1994 году в США («Regranex») [77].

В основе многих современных покрытий, губок, пленок лежит коллаген. К ценным свойствам коллагена относятся его способность стимулировать фибриллогенез, рассасываться и замещаться грануляционной тканью [28; 44; 73; 176]. С целью приобретения новых свойств покрытий к коллагену добавляют полисахариды: соли гиалуроновой кислоты, хондроитинсульфат, сульфинированный дерматин, гепарин, альгиновую кислоту, хитозан. В литературе представлено покрытие на основе растворимого высокоочищенного коллагена кожи крупного рогатого скота – материал «Коллост» [61]. Имплантат связывается с раной, фибробласты, кровеносные и лимфатические сосуды, нервные волокна из окружающей здоровой ткани, внедряясь в коллагеновую решетку, распространяются строго по ней.

Известны клеточные технологии, направленные на стимуляцию регенераторных процессов, например культивирование кератиноцитов на коллагеновом геле («Apligraf»), на культуре аллофибробластов («AlloDerm», «Apligraf») [1; 11; 75]. В литературе многие авторы отображают повязки из коллагена, у которых внешняя поверхность покрыта более плотным слоем коллагена

или синтетической (полиуретановой) пленкой, предохраняющей рану от высыхания [39; 49; 71]. Предполагается, что в коллагеновые покрытия мигрируют эндотелиальные фибробласты и другие клетки, в результате чего материал рассасывается под действием коллагеназы и замещается грануляционной тканью. В литературе приводятся неоднозначные мнения по поводу «живого эквивалента кожи». Научные исследования посвящены лечению с применением коллагеновых покрытий с культивируемыми фибробластами и мезенхимальными стромальными клетками жировой ткани [35; 71; 92; 101]. По мнению ряда авторов, покрытия на основе коллагена неустойчивы к воздействию ферментов и инфекции, а также снижают пролиферативную активность фибробластов [84; 104; 122].

Широкое применение в гуманитарной и ветеринарной медицине получили аутотрансплантаты и аллотрансплантаты. На отечественном и зарубежном рынке фармацевтической продукции существуют покрытия на основе амниотической мембраны человека и животных. Например, из свиной кожи получены препараты «Alloask D» (Япония), из донорской кожи человека – «AlloDerm», «Dermagraft» [61; 100]. Лечебное действие обусловлено наличием в ее составе ряда компонентов внеклеточного матрикса (коллагена, фибронектина, гликозамигликанов) и ростовых факторов. В клинической практике амниотическая мембрана применяется редко, поскольку имеет короткий срок хранения.

В медицине известны покрытия на основе многослойного пласта культивированных аутокератоцитов (Epicel), аллогенных кератиноцитов и фибробластов (Apligraf) [11; 85]. Продолжаются клинические испытания препаратов из аллотрансплатата, наприер, описано двуслойное силиконовое покрытие из кожи трупа (Integra). Однако исследователи отмечали высокий процент инфекционных осложнений при его применении в послеоперационном периоде [96]. Длительность культивирования клеток, широкий процент приживления и высокая стоимость изготовления не позволяют широко использовать раневые покрытия на основе кератиноцитов. Согласно научным публикациям, культивированные кератиноциты

при трансплантации на раневую поверхность приживаются от 20 до 80 % случаев [104; 112]. Значительное влияние на приживление клеточных пластов оказывает микрофлора ран, кроме того, некоторые антисептики вызывают токсическое действие.

Среди множества типов клеток, обладающих регенераторным потенциалом, особый интерес среди ученых и врачей вызывают дермальные фибробласты, которые участвуют в создании, организации и обновлении внеклеточного матрикса в процессе его функционирования, а также в восстановлении ткани после повреждения [35; 76; 92; 100; 110; 194]. Дермальные фибробласты продуцируют большое число белков внеклеточного матрикса (коллагены I–V типов, фибронектин, гликозаминогликаны, ламинин, хондроитин-4-сульфат и др.), различные факторы роста (фактор роста фибробластов, фактор роста соединительной ткани, трансформирующий фактор роста, эпидермальный фактор роста, фактор роста кератиноцитов, факторы роста эндотелия сосудов), ферменты, а также ряд цитокинов [35; 85]. В литературе представлен заменитель дермы под коммерческим названием «Integra Artificial Skin. Integra», созданный в 80-е гг. XX века [39; 61]. Некоторые заменители дермы состоят из бесклеточной основы («AlloDerm», «Matriderm») [11; 49].

Анализируя вышеизложенное, отметим актуальность научно-исследовательской работы, которая связана с необходимостью расширения ассортимента современных высокоэффективных лечебных материалов для применения в области комбустиологии, обладающих атравматичными свойствами, способных ускорять заживление ран и обеспечивать направленную пролонгированную доставку лекарственных средств к очагу поражения.

1.4. Бактериальная целлюлоза и перспективы ее применения в медицине

В настоящее время, материалы, имеющие наноразмеры, находят применение в различных областях науки, в том числе и в медицине. Использование нанотехнологий в биологических системах предполагает создание новых биосовместимых наноразмерных материалов и комплексное исследование их биологических свойств. Достижения последних лет в области природных полимеров указывают на их значимость в разработке новых классов биоматериалов. Некоторые полисахариды уже широко применяют в различных отраслях медицины: гиалуроновую кислоту, декстран, альгинат, склероглюкан, хитозан [24; 28; 44; 73; 75; 149; 170; 215].

Особое внимание в настоящее время обращено на бактериальную целлюлозу как на перспективный и эффективный биополимер. Бактериальная целлюлоза представляет собой химически чистую целлюлозу, без примеси гемицеллюлоз и лигнина, которые частично сохраняются после очистки растительной целлюлозы [32; 48; 72; 150; 198]. Важной особенностью бактерий является их способность формировать биопленки на биотических и абиотических поверхностях [38; 69;162; 177; 189; 192; 213]. Анализ научной и патентной литературы показывает, что в последние годы во многих лабораториях развитых стран отмечается значительное повышение интереса к полисахаридам, в частности к целлюлозе как основному возобновляемому биополимеру [13; 55; 151; 171; 182; 225]. Это подтверждается изданием в Лондоне с 1994 года специального международного журнала Cellulose.

Исследования последних десятилетий показали, что более 90% бактерий в природной среде и в организме хозяина существуют в виде сложноорганизованных сообществ – биопленок [16; 165; 191; 220]. В условиях стационарной культуры эти бактерии продуцируют толстую пленку целлюлозы на поверхности жидкой среды.

Биопленки могут быть сформированы как одним видом бактерий, так и сообществом разных видов микроорганизмов. Среди основных продуцентов бактериальной целлюлозы известны таксономически близкородственные виды родов Acetobacter, Gluconacetobacter, Sarcina, Agrobacterium и др. [16; 64; 153; 175; 179]. Наиболее часто для получения бактериальной целлюлозы используют штаммы-продуценты Acetobacter xylinum или Gluconacetobacter xylinum. Также симбиотическая культура Medusomyces gisevii, состоящая из разных видов уксуснокислых бактерий и дрожжей, способна производить внеклеточную целлюлозу [69; 155]. Симбиоз позволяет приспосабливаться к изменению внешних условий, стрессам. По данным многих авторов, клетки бактерий, синтезирующих целлюлозу, иммобилизуются в сети полимера, чтобы поддерживать популяцию на поверхности жидкой среды [48; 157; 172; 181; 187; 217]. Основными параметрами, влияющими на выход бактериальной целлюлозы, является концентрация субстрата и оптимальный диапазон pH, отклонение которого приводит к снижению продуктивности [10; 93; 118; 159; 178].

Надмолекулярная структура относится к основным факторам, определяющим свойства полимеров. Бактериальная целлюлоза обладает такой же химической структурой, как растительная целлюлоза, но имеет сверхтонкую структуру нановолокна, высокую кристалличность, влагоудерживающую способность, прочность, чистоту и гибкость [48; 55; 167; 219]. Исследованиями ряда авторов установлено, что бактериальная целлюлоза, синтезируемая различными продуцентами, является пористым материалом с высокой проницаемостью для жидкостей и газов, а также высокой способностью к поглощению воды – до 90% [13; 154; 173]. Макромолекула целлюлозы состоит из тысячи остатков глюкозы, соединенных в спирально закрученную цепь, образующих нано- и микроволокна, которые примерно в 100 раз тоньше, чем волокна растений целлюлозы. Нановолокна бактериальной целлюлозы представляют собой лентообразные структуры диаметром около 100 нм и длиной около 100 мкм [30; 139; 183]. Макромолекулы целлюлозы

построены из элементарных звеньев D-глюкозы, соединённых 1,4-гликозидными связями в линейные неразветвлённые цепи. Эти ленты состоят из пучков микрофибрилл целлюлозы диаметром 2–4 нм [32; 64; 180; 188; 224]. Пучки удлиняются при непосредственном контакте с клеточной оболочкой и остаются ассоциированными с клеткой при ее делении. Свойства бактериальной целлюлозы могут быть изменены с помощью различных методов, таких как добавление различных веществ в матрицу материала в процессе культивирования клеток, физическая и химическая модификация, изменение условий сушки и электромагнитного воздействия [10; 28; 69]. Некоторые свойства бактериальной целлюлозы, такие как пористость, плотность, влагоудерживающая способность и высокая прочность, делают материалы пригодными для многих биомедицинских применений, включая инженерию костной ткани, кровеносные сосуды и перевязочные материалы для ран. В литературе встречается информация по возможности фибробластов проникать в бактериальную целлюлозу [160]. Несколько исследований подтвердили, что различные клетки, такие как человеческие эмбриональные клетки почек [147], костно-формирующие остеобласты [187], хондроциты [150], человеческие клетки гладких мышц [213], могут развиваться в присутствии бактериальной целлюлозы.

В научной литературе известны работы по использованию бактериальной целлюлозы в качестве трубчатых мембран для замены кровеносных сосудов [16; 157; 186; 196]. Исследователи не обнаружили гистологических признаков воспаления и наличие гигантских клеток, при этом наблюдали образование новых кровеносных сосудов вокруг и внутри имплантированной целлюлозы. E.E. Brown et al. (2012) подготовили небольшие трубки композиций бактериальной целлюлозы-фибрина, обработанных глутаровым альдегидом, для того чтобы сшивать полимеры и обеспечить лучшее совпадение механических свойств с материалами кровеносных сосудов небольшого диаметра [155].D. Klemm et al. (2001) получили трубы для замены части сонной артерии (4–6 мм) крысы [163]. Через четыре недели комплекс

бактериальной целлюлозы и сонной артерии был покрыт соединительной тканью, показывая, что бактериальная целлюлоза может быть использована в качестве замены кровеносного сосуда. Кровеносные сосуды, известные как BASYC®, были протестированы у пяти мышей [129; 137; 201]. Имплантаты бактериальной целлюлозы были прикреплены к искусственному дефекту сонной артерии в течение одного года. Показано, что сосуды BASYC® являются стабильными сосудистыми каналами. Тесты показали, что исследованные кровеносные сосуды на основе бактериальной целлюлозы были биосовместимыми. Кроме того, проведенный морфологический анализ показал, что произошла структурная модификация в области контакта между кровеносными сосудами на основе бактериальной целлюлозы и окружающими средами.

Бактериальная целлюлоза может быть матрицей для получения различных типов кристаллов карбоната кальция с улучшенной биосовместимостью. A. Stoica-Guzun et al. (2012) использовали кальций хлорид ($CaCl_2$) и карбонат натрия (Na_2CO_3) в качестве исходных реагентов для содействия осаждению карбоната кальция на мембранах бактериальной целлюлозы [229]. В целях улучшения биосовместимости и остеопроводимости бактериальной целлюлозы в биомедицинских применениях Grande et al. продуцировали нанокомпозиты бактериальной целлюлозы-гидроксиапатита путем добавления к культуральной среде гидроксиапатита и карбоксиметилцеллюлозы [62; 179; 194]. На основе бактериальной целлюлозы получен искусственный хрящ, показывающий хорошую совместимость в опытах на животных.

Ряд авторов отметили, что биосовместимость бактериальной целлюлозы для тканевой инженерии может быть связана с тем, что ее структура имеет сходство с компонентами внеклеточного матрикса, такими как коллаген. На самом деле коллагеновые и нановолокна бактериальной целлюлозы имеют одинаковые диаметры (около 100 нм) и внеклеточно собраны из молекул-предшественников в полимерные цепи [13; 47; 71; 203]. Так, изучена эффективность применения гель-

пленки целлюлозы Gluconacetobacter xylinus на моделях тяжелой термической травмы и ранения живота с эвентрацией внутренних органов [64].

Анализ патентной литературы показал наличие разработок пленок бактериальной целлюлозы для медицинских целей с широким спектром дополнительных материалов, таких как альгинат, полиуретан, хитозан и желатин [87; 88; 89]. Также в бактериальную целлюлозу внедряют разнообразные комплексы, в частности комплексы с поливинилпирролидона с фуллереном, обладающих широким спектром биологической активности, наночастицами металлов Ag, Cu, обладающих антимикробными свойствами, наночастицами Se, обладающими антиоксидантной активностью, и другие [15; 43; 99; 102; 125; 138; 174]. В.А. Попов с соавторами разработал гель-пленку бактериальной целлюлозы с биоактивными компонентами, в качестве антиоксидантного средства применялся кластер фуллерена C_{60}/Tween-80 [96; 102]. Разработана бактериально-целлюлозно-желатиновая пленка с добавлением желатина в концентрации 1–10% в кокосово-водной среде при статическом культивировании Acetobacter xylinum [106].

По данным многочисленных публикаций, одним из перспективных раневых покрытий являются наноразмерные частицы серебра, обеспечивающие дозированный и пролонгированный антимикробный эффект [29; 127; 138]. Так, наночастицы серебра (Ag), стабилизированные водорастворимыми синтетическими полимерами, обладают высокой антимикробной активностью и низкой токсичностью и имеют узкое распределение по размерам [15; 99]. Поэтому они перспективны для насыщения различных перевязочных материалов с целью придания лечебными свойствами. Наночастицы серебра, а также композиты на их основе обладают антимикробными свойствами к следующим видам бактерий: Escherichia coli, S.aureus, Bacillus subtilis, Vibria cholera, Pseudomonas aeruginosa, Syphillis typhus [111]. Биоцидная активность серебра связана с биологически активным ионом этого металла, выделяющимся из материалов на основе коллоидного серебра [43; 70]. Однако свойства наночастиц Ag, включая и

антибактериальную активность, потеряются, если они будут агрегировать. Синтез металлических наночастиц с контролируемой формой, размером и стабильностью дисперсии является сложной областью исследований из-за их потенциала в области биомедицины, электроники, оптики, сенсоров и катализа [15].

Известна линия покрытий для лечения ран Biofill и Bioprocess [11; 85; 206]. Представленные покрытия получены на основе дегидратированных пленок бактериальной целлюлозы. В литературе описан перевязочный материал под торговой маркой XCell®, полученный на основе бактериальной целлюлозы и полигексаметилен бигуанида, предназначенный для местного лечения хронических ран различного происхождения, в том числе пролежней, венозных и диабетических язв [220]. Мембраны бактериальной целлюлозы показывают быструю скорость эпителизации и регенерации тканей при нескольких способах заживления ран, включая диабетические раны на ногах, хронические раны и ожоги. Однако вышеуказанные перевязочные средства на рынке фармацевтической продукции отсутствуют и их нет в широком применении в практической медицине.

Анализ современной отечественной и зарубежной литературы, посвященный ожоговой травме, показал необходимость разработки раневого покрытия и проведения доклинических и клинических исследований с целью внедрения в ветеринарную практику новых эффективных способов лечения животных с глубокими ожоговыми ранами. Также «назревает» вопрос изучения способов модификации лекарственных компонентов в матрицу-носитель, обеспечивающих дозированный и пролонгированный выход последних в раневое ложе, при сохранении ее сорбционной способности.

2. ОСНОВНАЯ ЧАСТЬ

2.1. Материал и методы исследования

Исследования проводили в рамках выполнения темы научной работы АААА-А16-116040610034-2 «Разработка хирургических средств и методов для повышения качества жизни животных и оценки продуктивных свойств» на базе лаборатории кафедры диагностики, внутренних незаразных болезней, фармакологии, хирургии и акушерства института ветеринарной медицины и биотехнологии Омского ГАУ, лаборатории биологии с основами молекулярной биотехнологии и генной инженерии, лаборатории биохимического анализа отдела животноводства Омского аграрного научного центра в период с 2016 по 2019 гг.

Эксперименты выполнены в соответствии с документами «Европейская конвенция о защите позвоночных животных, используемых для экспериментов или в иных научных целях» и «Руководство по проведению доклинических исследований лекарственных средств» [108]. Все указанные в диссертационной работе анатомические термины приводили в соответствии с пятой редакцией «Международная ветеринарная анатомическая номенклатура» [45; 46]. В рамках реализации исследования применяли международную классификацию термических ожогов наружных поверхностей тела (МКБ–10): I степень – ожоги в пределах эпидермиса; II степень – ожоги до сосочкового слоя дермы с парциальным сохранением дериватов кожи; III степень – поражение всех слоев кожи вплоть до собственной фасции.

Объектом экспериментального исследования являлись крысы линии вистар (n=40), массой 332,5±3,3 г, возраст 5–6 месяцев, выращенные в условиях вивария ИВМиБ ФГБОУ ВО Омского ГАУ; кролики породы серый великан (n=70), массой 4535±49,3 г, возраст 10 месяцев, полученных из ООО «Омский кролик» [58]. Все опытные и контрольные животные прошли карантин в течение 14 суток. Животных

содержали в клетках в стандартных условиях вивария ИВМиБ ФГБОУ ВО Омского ГАУ (рисунок 1). Кормление осуществляли грубыми, сочными и концентрированными гранулированными кормами при свободном доступе к корму и воде.

Рисунок 1 – Содержание кроликов в индивидуальных клетках

Предметом исследования являлось раневое покрытие на основе бактериальной целлюлозы, изготовленное на кафедре продуктов питания и пищевой биотехнологии агротехнологического факультета ФГБОУ ВО Омского ГАУ. Опытному образцу дано рабочее название «DermaRM» (далее раневое покрытие «DermaRM») (рисунок 2). Биосинтез образцов раневого покрытия «DermaRM» осуществляли при статическом культивировании симбиотической культуры Medusomyces gisevii, которая состоит из уксуснокислых бактерий и дрожжей, преимущественно Gluconacetobacter, Acetobacter и Zygosaccharomyces. Дрожжевые культуры, потребляя углеводы, образуют этиловый спирт и витамины, что способствует

развитию уксуснокислых бактерий. Последние, в свою очередь, в ходе культивирования путем неполного окисления углеводов и спирта синтезируют уксусную, глюконовую, лимонную и др. кислоты, которые являются дополнительным источником углерода для дрожжевых клеток.

Рисунок 2 – Внешний вид раневого покрытия «DermaRM»

В экспериментах использовали синтетическую питательную среду, приготовленную растворением глюкозы в 5%-м экстракте зеленого чая, в качестве инокулята – семидневную симбиотическую культуру, выращенную на глюкозной среде. Культивирование проводили в статических условиях при 25±2°С в течение от 4 до 13 суток в биореакторе. От остатков питательной среды пленки очищали путем промывания деионизированной водой. Далее, для полного удаления примесей и включенных в матрицу бактериальной целлюлозы клеток, пленки промывали 0,1 М NaOH при комнатной температуре (30^0С) в течение 1 часа. Процедуру повторяли

несколько раз до обесцвечивания пигментов питательной среды, получали полупрозрачные пленки бактериальной целлюлозы с последующим их промыванием деионизированной водой до нейтрального значения pH. Коллоидный раствор серебра получали способом восстановления борогидрида натрия в отсутствие целлюлозных субстратов. Затем из исходного коллоида готовили разбавленные растворы определенной концентрации. Пленки бактериальной целлюлозы погружали в уже приготовленный водный раствор наночастиц серебра (Ag) на 24 часа и затем многократно промывали дистиллированной водой. В результате происходит диффузия коллоидных частиц Ag в бактериальную целлюлозную матрицу. После этого образцы высушивали на воздухе при комнатной температуре и хранили в пластиковой пленке.

На первом этапе исследовали структуру и физико-химические свойства бактериальной целлюлозы с помощью метода ИК-спектрометрии. ИК-спектры были получены с использованием спектрофотометра Perkin Elmer FTIR System Spectrum BX, оборудованного одной горизонтальной ячейкой ATR Golden Gate. Тридцать два скана были получены в диапазоне 400–500 см$^{-1}$с разрешением 4 см$^{-1}$. Для проведения электронно-микроскопического исследования структуры покрытия «DermaRM» использовали растровый электронный микроскоп JEOL JCM 5700, оснащенный энергодисперсионным анализатором JED-2300. Для уменьшения разрушающего действия, оказываемого электронным зондом на поверхность образца, исследование проводили при минимальном ускоряющим напряжением 5 кэВ, при увеличениях от x500 до x7000 крат. Для исследования морфологии поверхности использовали сканирующий зондовый микроскоп NTEGRA Prima. Сканирование проводили в воздушной среде с помощью кремниевого зонда жесткостью порядка 5 Н/м в полуконтактном режиме. В процессе сканирования вместе с сигналом Height, позволяющим исследовать топографию образца в трех пространственных координатах, регистрировали сигнал Mag, отражающий переменное значение амплитуды колебания зондового датчика.

Оценку эффективности раневого покрытия «DermaRM» проводили в сравнительном аспекте с лекарственными средствами и методами, наиболее часто встречаемыми в клинической ветеринарной и гуманитарной практике. У животных опытной группы I применяли марлевую повязку, пропитанную спреем «Пантенол», в опытной группе II – мазевое покрытие «Бранолинд Н».

Согласно инструкции по применению, действующим веществом спрея «Пантенол» (производитель Аэрофарм ГмбХ, Германия) является декспантенол. В организме декспантенол переходит в пантотеновую кислоту, которая, являясь составной частью кофермента А, играет важную роль в процессах ацетилирования и окисления, участвует в углеводном, жировом обмене и синтезе ацетилхолина, оказывает противовоспалительное действие. При нанесении на рану создается тонкая, не препятствующая обзору и аэрации защитная пленка, быстро разлагающаяся на поверхности кожи, что делает возможным повторные орошения.

Повязка «Бранолинд Н» (производитель Paul Hartmann. Германия) изготовлена из натурального хлопчатобумажного сетчатого материала, пропитанного безводной массой. В 1 г мазевой массы «Бранолинд Н» содержится перуанский бальзам 50 мг, вазелин белый, цетомакрагол 1000, глицерина моностеарат 40–50%, жир гидрогенизированный, триглицериды среднего звена. Действующий компонент «Бранолинда Н» снижает воспалительные процессы в месте повреждения кожного покрова [22]. Пористая структура марлевой повязки позволяет циркулировать воздуху вокруг места повреждения и способствует устранению жидкости из раны.

Моделирование термического ожога кожи крысам наносили контактным способом под нейролептаналгезией («Золетил®100», производитель Virbac, в дозе 0,0006 мл/г, внутримышечно). На депилированный участок кожи в области спины накладывали медную пластину (4×2 см^2), предварительно нагретую над пламенем спиртовки до красного каления, экспозиция 20 секунд [86; 108; 126]. Кроликам термический ожог кожи осуществляли контактным способом с помощью медной пластиной диаметром 9 см под нейролептаналгезией («Золетил®100», производитель

Virbac, в дозе 5 мг/100 г). В области выбритой поверхности кожи спины прикладывали нагретую медную пластину, экспозиция 40 с [86; 108; 126]. Лабораторным животным на 5-е сутки после моделирования термической травмы проводили хирургическую некрэктомию под общим наркозом по методике тангенциального очищения ожогового струпа [53]. Методика представляет собой послойное удаление ожогового струпа до появления жизнеспособных тканей. Очищение раны выполняли с использованием пинцетов хирургических для удержания некротической ткани, скальпеля и ножниц остроконечных для отсечения некроза от подлежащих тканей.

На основании клинических и гистологических методов исследования экспериментальным животным поставлен диагноз – термический ожог в области спины III степени. После моделирования экспериментальной термической травмы при визуальном осмотре ожоговой раны обращали внимание на сроки формирования струпа, ликвидацию отека окружающих тканей, сроки полного очищения, начала появления грануляционной ткани, начала краевой эпителизации и полного заживления раны, фиксировали развитие инфекционных осложнений. В течение всего периода наблюдения контролировали особенности поведения, потребления корма и воды. Температуру тела измеряли ректально с помощью электронного термометра Omron Eco Temp Basic и местно с помощью бесконтактного инфракрасного термометра B.Well WF-5000. Критериями оценки биосовместимости раневого покрытия «DermaRM» служили: воспалительная реакция в области локализации имплантата, аллергические реакции.

Методом диагностики глубины поражения являлся визуальный осмотр с оценкой состояния дна раны и проведение «пальцевой пробы» с целью выявления степени нарушения кровотока в поврежденных участках. Критериями оценки глубины термического повреждения кожи служили признаки некроза, нарушения кровообращения, состояния болевой чувствительности.

Забор крови у кроликов для исследования осуществляли утром, перед кормлением. Кровь у кролика брали методом пункции сердца. Фиксацию животных осуществляли в положении на спине. Шерсть в области груди тщательно выстригали, кожу обрабатывали 70%-м раствором спирта. При этом вторым пальцем руки определяли точку наиболее выраженной пульсации сердца. Прокол грудной клетки осуществляли с помощью вакуумной системы «держатель-игла «бабочка»» (21 G, 0,8x19мм). Местом введения иглы служила область сердечного толчка на расстоянии 2-4 мм от левого края грудины в направлении к средней линии на глубину 2-2,5 см. При попадании иглы в полость сердца рука начинает ощущать ритмичные толчки, связанные с пульсацией сердца и приподнимающие иглу. Затем к держателю присоединили до упора пробирку IDEXX VetCollect с антикоагулянтом (13 x 75 мм). После взятия необходимого количества крови пробирку вынимали из держателя, быстрым движением извлекали иглу, на месте укола накладывали ватный тампон, пропитанный 70%-м раствором спирта. Подсчет количества эритроцитов и лейкоцитов, выведение лейкоцитарной формулы проводили на анализаторе IDEXX LaserCyte.

Оценку скорости заживления ожоговой раны проводили планиметрическим способом. Площадь поверхностного дефекта (S) определяли по формуле Ф.Я. Божиновой (формула 1) с помощью полиэтиленовой пленки и миллиметровой бумаги. Для этого на рану накладывали стерильный лист полиэтиленовой пленки и переносили на нее контуры кожного дефекта. Затем полученное изображение раны накладывали на лист миллиметровой бумаги, после чего подсчитывали количество квадратных миллиметров, заключенных внутри границ контура.

$$S = (n + \frac{1}{2}K) \times C, \quad (1)$$

где n – количество полных ячеек размером 2×2 мм^2; k – количество неполных ячеек размером 2×2 мм^2; C – площадь одной ячейки размером 2×2 мм^2.

Для расчета площади поверхности тела (S п.т.) у крыс использовали формулу Meeh (формула 2).

$$S\ \text{п.т.} = \text{К} \times W^{0,66}, (2)$$

где К – коэффициент, равный для крыс 9,1, для кроликов 9,75 [132], W - вес животного в граммах.

Скорость эпителизации ожоговой раны (ΔS) и уменьшение площади раны определяли по формуле Л.Н. Поповой (формула 3).

$$\Delta S = \frac{(S_n - S_{n+1})}{S_t} \times 100\%, (3)$$

где S_n – площадь при первом измерении, мм^2; S_{n+1} – площадь при последующих измерениях, мм^2; S_t – число суток между измерениями.

Материалом для морфологического исследования служили ткани (кожа, подкожная клетчатка), иссеченные из зоны термического повреждения у животных всех исследуемых групп в разные сроки эксперимента. Взятие биоптатов проводили эксцизионным методом как по центру, так и по периферии ран. Для этого скальпелем вырезали фрагменты пораженной кожи размером 1×2 см вместе с подкожной жировой клетчаткой. Образцы фиксировали в 10 % нейтральном забуференном формалине в течение 24 часа. Далее обезвоживали материал в изопропиловом спирте и заливали его в парафиновую смесь. На микротоме изготавливали срезы толщиной 5–7 мкм. Депарафинизированные срезы биоптатов кожи монтировали на предметном стекле и окрашивали гематоксилином-эозином по общепринятым методикам [49,50]. Чтение гистологических препаратов проводили с использованием микроскопа «Альтами БИО 1» с помощью программы «Альтами

Studio». Морфометрические исследования выполняли с применением программы PhotoM 1.21, Microsort Excel на персональном компьютере.

При оценке гистологических препаратов обращали внимание на выраженность воспалительной реакции (оценивали интенсивность лейкоцитарной инфильтрации), сроки появления грануляционной ткани (формирование рыхлой подлежащей соединительной ткани, возникновение краевой эпителизации), а также структурную полноценность вновь образованного эпителия. По качественным морфометрическим характеристикам оценивали воспалительный процесс: степень деструкции клеток в очаге воспаления, отек, ростовую активность эпидермиса, направление коллагеновых волокон, наличие плазматических клеток, фибробластов, наряду с этим изучали характер васкуляризации ран.

Для изучения содержания общего коллагена изготавливали срезы по стандартной методике [54]. Препарат исследовали в обычном и поляризованном свете с помощью микроскопа Altami Полар 2 (×400) с использованием цифровой окулярной камеры и компьютерной программы Altami Studio и PhotoM 1.21. Для этого проводили выделение фона с яркостью 240-255, инверсию выделения и регулировку уровня до достижения значения среднего уровня яркости по гистограмме около 185. Площадь выделения фона соответствует площади, занимаемой исследуемой тканью на микропрепарате ($S_{тк}$, пикселей). На микрофотографиях было проведено измерение площади коллагеновых волокон ($S_{колл}$, пикселей) и межклеточного вещества ($S_{мв}$, пикселей). Методику оценивали по отношению оптической плотности окрашенной части препарата к оптической плотности неокрашенного фона, выраженной в условных единицах.

Для оценки влияния покрытия «DermaRM» на течение раневого процесса проводили две серии экспериментов на крысах и кроликах (рисунок 3).

Рисунок 3 – Схема научного исследования

В *1 серии эксперимента* на модели термического ожога кожи, созданного в области спины у крыс опытной группы (n=20), изучали и оценивали эффективность местного влияния покрытия из бактериальной целлюлозы на фазы раневого процесса. У животных контрольной группы (n=20) лечение не проводили. Ежедневно наблюдали за поведением и общим состоянием крыс. Измерение площади ожоговой раны проводили в 1-й день и на 5-е сутки после моделирования термической травмы, затем на 3-е, 7-е, 14-е, 21-е и 28-е сутки после некрэктомии. Предварительно в аналогичных группах была проведена оценка местно-раздражающих и аллергизирующих воздействий исследуемого материала на ткани по наличию гиперемии, кровоизлияний, эрозии, анафилактического шока, отека. Для этого ежедневно в течение 7 суток крысам опытной группы наносили аппликации покрытия «DermaRM» на неповрежденный участок кожи.

Объектом исследования биосовместимости являлись кролики (n=20), которых разделили на 2 группы. Контрольной группе 1 (n=10) имплантировали подкожно лоскут марлевой повязки (9 см^2), опытной группе 2 (n=10) – имплантат из бактериальной целлюлозы (9 см^2). В асептических условиях кроликам внутримышечно вводили «Золетил®100», производитель Virbac, в дозе 5 мг/100 г. Далее выполнялась фиксация на операционном столе в положении на животе с разведенными конечностями. Операционное поле подготавливали по стандартной методике [91]. В области холки кролика осуществляли послойный линейный разрез кожи и подкожной клетчатки длиной 3–5 см, затем формировали карман и вносили имплантат. Гемостаз выполняли по ходу операции ватно-марлевыми тампонами. После этого отдельными узловатыми швами ушивали рану. Сроки послеоперационного контроля (3, 7, 14, 28, 90, 180-е сутки) выбраны с учетом продолжительности воспаления в области имплантации, формирования соединительной ткани, завершения эпителизации и образования рубца. Животных выводили из эксперимента на 180-е сутки путем передозировки средства для наркоза.

2 серия эксперимента. Сравнительную оценку ранозаживляющей активности раневых покрытий проводили в эксперименте на кроликах (n=60). Кроликам на 5-е сутки после моделирования ожога проводили некрэктомию по общепринятой методике [91]. Все животные, участвовавшие в эксперименте, были разделены на 4 группы по 15 голов в каждой. У кроликов контрольной группы заживление раны проходило без применения лекарственных препаратов. Кроликам опытной группы I на раневую поверхность 2 раза в сутки наносили спрей «Пантенол» с последующим наложением марлевой фиксирующей повязки. У животных опытной группы II лечение ожоговой раны проводили с применением мазевой повязки «Бранолинд Н», которую фиксировали при помощи марлевого бинта, смену повязки осуществляли ежедневно. У кроликов опытной группы III раневую поверхность закрывали повязкой «DermaRM», которая выкраивалась в условиях операционной по полиэтиленовому шаблону, повторяя контур раны, оставалась на ране до полного завершения раневого процесса. Эффективность лечения исследуемых животных оценивали по следующим критериям: 1. Общее клиническое состояние животных, включающее наблюдение за состоянием, измерение температуры тела, пульса, частоты дыхательных движений. 2. Исследование регенеративных процессов поврежденных тканей у животных при помощи планиметрического и гистологического методов ожоговых ран на 3, 7, 14, 21 и 28-е сутки после некрэктомии. 3. Изучение динамики клинических показателей крови у животных контрольной и опытных групп до постановки опыта, а затем на 3, 7, 14 и 21-е сутки после некрэктомии.

Статистическую обработку проводили медико-биологическим методом с помощью программы STATISTICA 10 [68]. Расчеты проводили с использованием параметрического двухвыборочного t-критерия Стьюдента и критерия Фишера-Снедекора для независимых выборок с вычислением среднего арифметического значения (M), стандартного отклонения (m). Различия считали статистически достоверными при $p \leq 0,05$.

2.2. РЕЗУЛЬТАТЫ СОБСТВЕННЫХ ИССЛЕДОВАНИЙ

2.2.1. Морфологическая и физико-химическая характеристика раневого покрытия из бактериальной целлюлозы

На первом этапе исследования изучали структурные характеристики полученных образцов раневого покрытия «DermaRM». В качестве матрицы покрытия «DermaRM» была использована нанопленка бактериальной целлюлозы, синтезированная в процессе статического культивирования в питательной среде. Определение физико-химических характеристик полученной целлюлозы бактериального происхождения, модифицированной частицами серебра (далее покрытие «DermaRM»), играет важную роль в объяснении механизмов ее клинических свойств. Исследование структуры покрытия «DermaRM» проводили методами инфракрасной спектроскопии (ИК-спектроскопия), растровой электронной микроскопии (РЭМ) и сканирующей зондовой микроскопии (СЗМ).

Для оценки химических свойств покрытия «DermaRM» была проведена ИК-спектроскопия, позволяющая регистрировать присутствие белков и бактериальных клеток. Объектом исследования являлись очищенные нанопленки «DermaRM». Химическая структура чистой целлюлозы представляет собой повторяющиеся звенья D-глюкопиранозы, объединенные β-1,4-гликозидными связями [93; 115; 148]. Бактерии полимеризуют молекулы глюкозы через β-(1→4)-глюкановые связи и выделяют полимер во внеклеточное пространство с образованием нанофибрилл [30; 94; 156; 194]. Для идентификации очищенной нанопленки «DermaRM» снят ИК-спектр, который имел характерные полосы поглощения функциональных групп. В ходе исследования отмечали резкий пик растяжения -O-H, проявляющийся при 3349,7 см$^{-1}$ (широкая полоса от 3700 до 3000см$^{-1}$). Пики при 2896,5 см$^{-1}$ относили к растягивающей вибрации C-H в нанопленке «DermaRM». Диапазон 3000-2800 см$^{-1}$

связан с колебаниями групп CH_2 и CH_2-OH. Полосу поглощения при 1649 $см^{-1}$ относили к деформационным колебаниям OH-группы связанной воды.

Серия полос варьировалась от 1200 до 1000 $см^{-1}$, что связано с наличием растягивающей вибрацией C-O-C эфирной связи целлюлозы и растягивающими колебаниями CO первичного (C_6) и вторичного гидроксила (C_2, C_3) (рисунок 4).

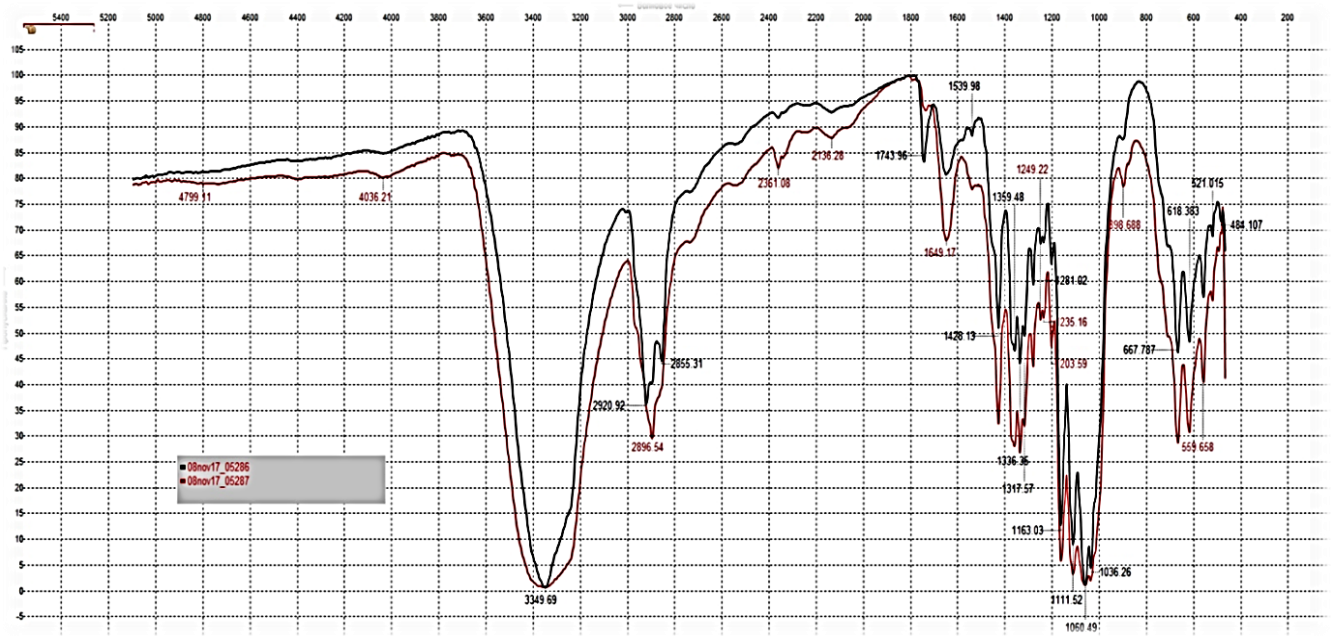

Рисунок 4 – ИК-спектр очищенной нанопленки «DermaRM».

В спектрах пики около 1163 $см^{-1}$ и 1203 $см^{-1}$ связаны с асимметричной и симметричной растягивающей вибрацией гликозидной связи соответственно. При ИК-спектроскопии наблюдали характерные полосы для бактериальной целлюлозы на 1036 $см^{-1}$ и 898 $см^{-1}$, а также пики, связанные с растягивающей деформацией C-O и деформацией C_1-H в гликозиде. Эти полосы служат индикаторами присутствия бактериальной целлюлозы в покрытии «DermaRM».

Анализ ИК-спектра показал, что пики нанопленки «DermaRM» соответствуют пикам очищенной бактериальной целлюлозы. Из этого следует, что в покрытии «DermaRM» отсутствовали примеси белков и остатки бактериальных клеток, что в

дальнейшем снижает микробную нагрузку в ране и не вызывает местного раздражающего эффекта на белковые фракции.

При изучении физических свойств покрытия «DermaRM» использовали метод растровой электронной микроскопии, что предполагает описание таких факторов, как взаимная ориентация макромолекул, наличие пустот и включений. Анализ структурных особенностей позволяет определить и объяснить предполагаемые эффекты, оказываемые покрытием «DermaRM» в процессе заживления ожоговой раны. Объектами исследования являлись образцы очищенной нанопленки бактериальной целлюлозы, а также покрытия «DermaRM» с частицами серебра. На рисунке 5 представлены изображения поверхности покрытия «DermaRM», синтезируемого клетками-продуцентами симбиотической культуры Medusomyces gisevii. На микрофотографии (рисунок 5) хорошо видна рыхлая сетчатая структура покрытия «DermaRM», состоящая из микрофибрилл и множества пустых промежутков между ними без какой-либо предпочтительной ориентации.



Рисунок 5 – Микрофотографии поверхности покрытия «DermaRM»

На изображении поперечного сечения покрытия «DermaRM» (рисунок 6) структура пластинчатая, фибриллы однородные и ориентированы вдоль поверхности образца, собраны в единичном волокне. По нашим данным, толщина волокна составляет величину порядка 150 нм. Наличие равномерного по плотности распространения волокон обеспечивает высокую прочность покрытию «DermaRM».



Рисунок 6 – Микрофотография поперечного среза покрытия «DermaRM» (без серебра)

Наличие наноразмерных пор между микрофибриллами покрытия «DermaRM» выступало в качестве адсорбционных центров для кристаллизации неорганических соединений коллоидных частиц Ag. Параметром присутствия частиц Ag в покрытии «DermaRM» служила макрокартина обесцвечивания раствора супернатанта и приобретения желтого цвета получаемого образца. Эта миграция объясняется процессом диффузии. На рисунке 7 представлена микрофотография покрытия «DermaRM» с коллоидными частицами серебра.



Рисунок 7– Микрофотография поперечного среза
раневого покрытия «DermaRM» с наночастицами серебра

На рисунке 7 видно, что для покрытия «DermaRM», модифицированного частицами серебра, характерна волнистая форма упаковки нанофибрилл, их длина в некоторых участках превышает 15 мкм, а толщина варьируется от 60 нм до 150 нм. На поверхности нанофибрилл покрытия «DermaRM» обнаруживали отдельные коллоидные частицы Ag со средним размером около 0,8 мкм. Анализируя микрофотографии, наблюдали, что распределение наночастиц серебра как на поверхности, так и в глубине пленки является неравномерным. Наночастицы серебра располагались как между «листами» покрытия «DermaRM», так и в плоскости «листа» на фибриллах, образуя агломераты, однако абсолютно гомогенной структуры не наблюдали. Ориентация микрофибрилл, присущая исходным покрытиям «DermaRM», сохраняется и после ее интеркаляции частицами серебра. Характерно, что на поверхностях пленок локализуются кластеры серебра более крупных размеров, чем в матрице композита. Неравномерность распределения

наночастиц обусловлена наличием неоднородностей распределения водных полостей в микрофибриллярной сетке покрытия «DermaRM». В силу того что электронный зонд растрового электронного микроскопа наносит разрушающее воздействие на сам образец, детальное исследование структуры покрытия «DermaRM» проводили с помощью сканирующего зондового микроскопа (СЗМ). В данном эксперименте применялась полуконтактная (или прерывисто-контактная) методика. Ее суть заключается в регистрации сил межатомного взаимодействия между исследуемой поверхностью и колеблющимся на резонансной частоте зондовым датчиком. Объектом исследования служило покрытие «DermaRM» с частицами серебра.

На рисунке 8 представлено трехмерное изображение рельефа поверхности раневого покрытия.

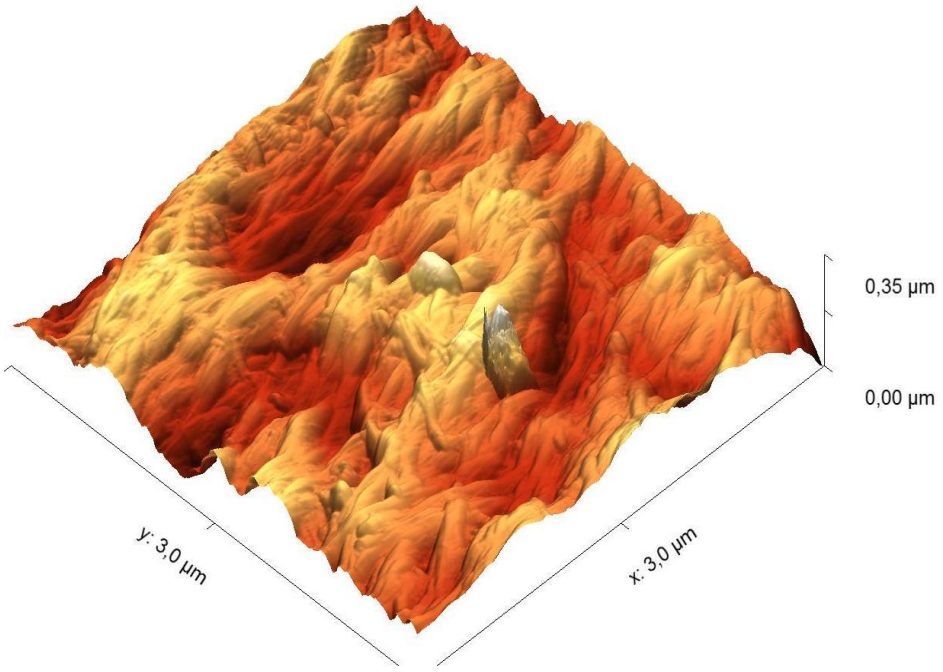

Рисунок 8 – Трехмерное изображение рельефа поверхности покрытия «DermaRM» с частицами серебра

Для полученных образцов характерно присутствие на поверхности включений в виде округлых частиц, большая часть которых имеет размер около 110 нм, но также встречались и более крупные частицы, размером 190 – 200 нм. Фибриллы, диаметром 150 – 160 нм, в большей степени имеют преимущественную пространственную ориентацию, однако на поверхности покрытия «DermaRM» встречались участки со значительной степенью хаотичности ориентации фибрилл.

Результаты проведенных исследований ИК-спектроскопии, РЭМ и СЗМ позволили определить наноструктурные особенности покрытия «DermaRM» и изучить характер проникновения наночастиц серебра в архитектуру нанопленки. Полученные данные позволили определить взаимосвязь между структурой и свойствами исследуемого образца, что в дальнейшем открывает возможности управления физико-химическими характеристиками в процессе заживления ожоговых ран. Подобная структура позволяет при контакте с поверхностью раны обеспечить газопроницаемость и выведение экссудативной жидкости, а присутствие частиц серебра – снизить микробную нагрузку в зоне термической травмы.

2.2.2 Оценка биосовместимости раневого покрытия из бактериальной целлюлозы

2.2.2.1. Влияние покрытия «DermaRM» на заживление ожоговых ран у крыс

Второй этап, состоящий из 2-х серий эксперимента, посвятили доклиническому исследованию покрытия «DermaRM» с учетом «Руководства по проведению доклинических исследований лекарственных средств» [108]. В 1 серии оценивали характер биосовместимости покрытия «DermaRM» с тканями животного, а во 2 серии – сравнивали эффективность влияния различных покрытий на ожоговую

рану. В данном разделе рассмотрим первую серию эксперимента, при которой анализировали влияние покрытия «DermaRM» на процессы заживления ожоговой раны и оценивали местно-раздражающее и аллергизирующее действие. Методами исследования служили клинический и планиметрический анализ результатов. Местное влияние покрытия «DermaRM» изучали на крысах (n=40), которых разделили на 2 группы: контрольную (n=20) и опытную (n=20). Для оценки раздражающих свойств накладывали покрытие на депилированный участок спины крысам опытной группы ежедневно, в течение 7 суток. Затем крысам контрольной и опытной группы в области спины моделировали термический ожог накаленной медной пластиной. На 5-е сутки всем экспериментальным животным проводили хирургическую некрэктомию. Заживление ожоговой раны у крыс контрольной группы проходило без консервативного лечения, а у крыс опытной группы – под раневым покрытием «DermaRM». Макроскопическую клиническую и планиметрическую оценку заживления ожоговых ран давали на 7-е, 14-е, 21-е и 28-е сутки после некрэктомии.

Исследования показали, что покрытие «DermaRM» не оказывало местно-раздражающего действия на кожные покровы. При клиническом осмотре участка, на который накладывали покрытие, гиперемию, кровоизлияния, отек и утолщение кожной складки не отмечали. При пальпации не наблюдали болезненной реакции у животных. Физиологическое состояние животных в период исследования оставалось в пределах нормы для данного вида животных. При аппликации «DermaRM» на депилированный участок кожи в течение 7 суток общих и локальных признаков аллергии не регистрировали (таблица 1). В процессе клинических наблюдений установили, что в 1-е сутки после моделирования ожога во всех группах снижалось потребление корма при повышенном потреблении воды. Крысы сидели неподвижно преимущественно с закрытыми глазами, забившись в угол клетки, наблюдался эпизодический тремор мышц тазовых конечностей и спины.

Таблица 1 – Результаты аллергезирующего действия покрытия «DermaRM»

Параметры	Контрольная группа (n=20)				Опытная группа (n=20)			
	0	+	++	+++	0	+	++	+++
Эритема	∨	-	-	-	∨	-	-	-
Геморрагии	∨	-	-	-	∨	-	-	-
Изъязвления	∨	-	-	-	∨	-	-	-
Примечание: 0 – нет реакции; + слабая; ++ умеренная очаговая; +++ эритема, изъязвление.								

Дыхание животных было учащенное, аритмичное, изредка с глубокими единичными вздохами. Клинические признаки угнетения сменялись возбуждением. Животные активно перемещались по клетке, совершая множественные, но непродолжительные акты груминга. Дыхание оставалось учащенным. Регистрировали покраснение ушных раковин, подушечек лап и кожных покровов. В этот период животные периодически подходили к кормушкам, но корм не поедали. На 1–3-е сутки после нанесения ожога у крыс контрольной и опытной групп наблюдали увеличение длительного груминга, поскольку животные стремятся поддерживать поврежденные кожные покровы в чистом состоянии. Однако данная тенденция в опытной группе сократилась на 7-е сутки после нанесения раневого покрытия «DermaRM» в 2 раза по сравнению с контролем. У всех экспериментальных животных в первые сутки после нанесения ожога отмечались отечность и гиперемия по краям раны, плотная кожа, спаянная с подлежащими тканями (рисунок 9). На 5-е сутки на коже спины у крыс наблюдали рану прямоугольной формы с неровными краями. Поверхность раны покрыта струпом, который отслаивался по периферическим участкам (рисунок 10). При надавливании в центр раны обнаружили участки размягчения со скоплением под ними серозно-гнойного экссудата.

Рисунок 9 –Термический ожог у крысы опытной группы в первые часы после моделирования

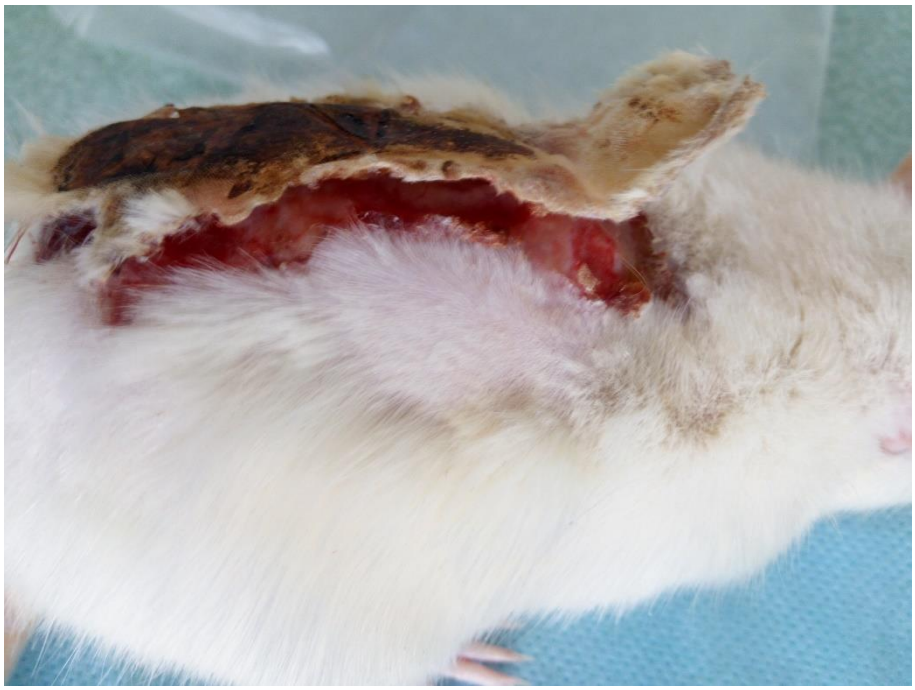

Рисунок 10 – Отторжение струпа у крысы опытной группы на 5-е сутки эксперимента

Некротизированные ткани через 5 суток после моделирования термического ожога были удалены хирургическим методом (рисунок 11). Повязку «DermaRM» на поверхность ожоговой раны у крыс опытной группы накладывали после операции. Покрытие имело вид гелеобразной гладкой пленки, влажной на ощупь и плотной при растяжении. Благодаря физико-химическим свойствам и структуре материала покрытие «DermaRM» моделируется в соответствии с рельефом раны и безболезненно снимается в первые часы. Влажная среда раны позволяет прикрепление покрытия к поверхности раны, и, следовательно, не требуется дополнительной фиксации (рисунок 12).

Рисунок 11 – Вид ожоговой раны после хирургической некрэктомии у крысы контрольной группы

Рисунок 12 – Наложение покрытия «DermaRM» на ожоговую рану крысе опытной группы

При наблюдении за поведением крыс контрольной группы на 7-е сутки после некрэктомии регистрировали снижение горизонтальной и вертикальной активности, животные пили большое количество воды при малом употреблении корма в сравнении с физиологическими нормами. У крыс контрольной группы на 7-е сутки после некрэктомии рана была покрыта «вторичным» струпом с выраженной гиперемией кожи по периметру. При надавливании на центр струпа из раны вытекал серозно-гнойный экссудат, крысы при этом проявляли беспокойство.

В опытной группе у крыс на 7-е сутки после наложения «DermaRM» на ожоговую рану отмечали повышение горизонтальной и вертикальной поведенческой активности по сравнению с контролем. При клиническом осмотре наблюдали присутствие на ране покрытия «DermaRM», которое плотно приклеено к поверхности. Однако при надавливании из периферии ожоговой раны вытекал серозно-гнойный экссудат в меньшем количестве по сравнению с контрольной группой.

Планиметрическая оценка позволила установить скорость заживления ожоговой раны в опытной группе по сравнению с контролем (таблица 2).

Таблица 2 – Площадь ожоговой раны у крыс контрольной и опытной групп

Группа	Площадь ожоговой раны, $см^2$				
	Сутки после некрэктомии				
	1-е	7-е	14-е	21-е	28-е
Контрольная группа (n=20)	33,1±0,4	30,6±0,4	28,0±0,5	25,7±0,5	23,7±0,6
Опытная группа (n=20)	32,6±0,5	30,1±0,5	17,1±0,9*	14,9±0,8*	12,9±0,7*
Примечание: $p \leq 0,05$ –достоверность различий при сравнении с контрольной группой*					

Площадь поверхности тела в контрольной группе в среднем составила 423,0±2,6 см^2, а в опытной – 416,6±4,9 см^2. Площадь ожоговой раны на 7-е сутки у крыс опытной группы составила 30,1±0,5 см^2, что на 7,6 % меньше исходной площади и на 1,6% меньше, чем в контрольной группе. В течение 7–14 суток у крыс опытной группы не наблюдали изменения поведенческой активности, покраснения, кровоизлияния, изъязвления, зуда. При визуальном осмотре ожоговых участков в период 7–14 суток у крыс опытной группы отсутствовали признаки местного воспалительного процесса: гиперемии, отека, наличия экссудата. Поскольку покрытие «DermaRM» плотно скреплено с поверхностью раны, то при пальпации раневого участка животные не проявляли признаков беспокойства, что говорит о снижении болевой чувствительности в зоне травмы, тогда как в контрольной группе у животных в зоне раневого дефекта отмечали наличие гиперемии, зон глубокого некроза и серозно-гнойного экссудата.

В первой серии исследований установили, что применение раневого покрытия «DermaRM» к 14-м суткам наблюдения обеспечило достоверное ($p \leq 0,05$) уменьшение площади ожоговой раны на 47,5% от исходной, тогда как в контрольной группе – на 15,4%. В дальнейшем также отмечали уменьшение площади ожоговой раны в опытной группе, которая имела интенсивную динамику (рисунок 13). При осмотре раневых дефектов на 21–28-е сутки после операции в контрольной группе наблюдали раневые дефекты с участками изъязвлений, которые покрыты струпом. При надавливании на раневые участки отмечали обильное гнойное отделяемое. В зоне ожогового дефекта отмечали наличие шерстного покрова, что говорит о восстановлении погибших волосяных фолликул. Покрытие отторгается после заполнения раны грануляционной тканью.

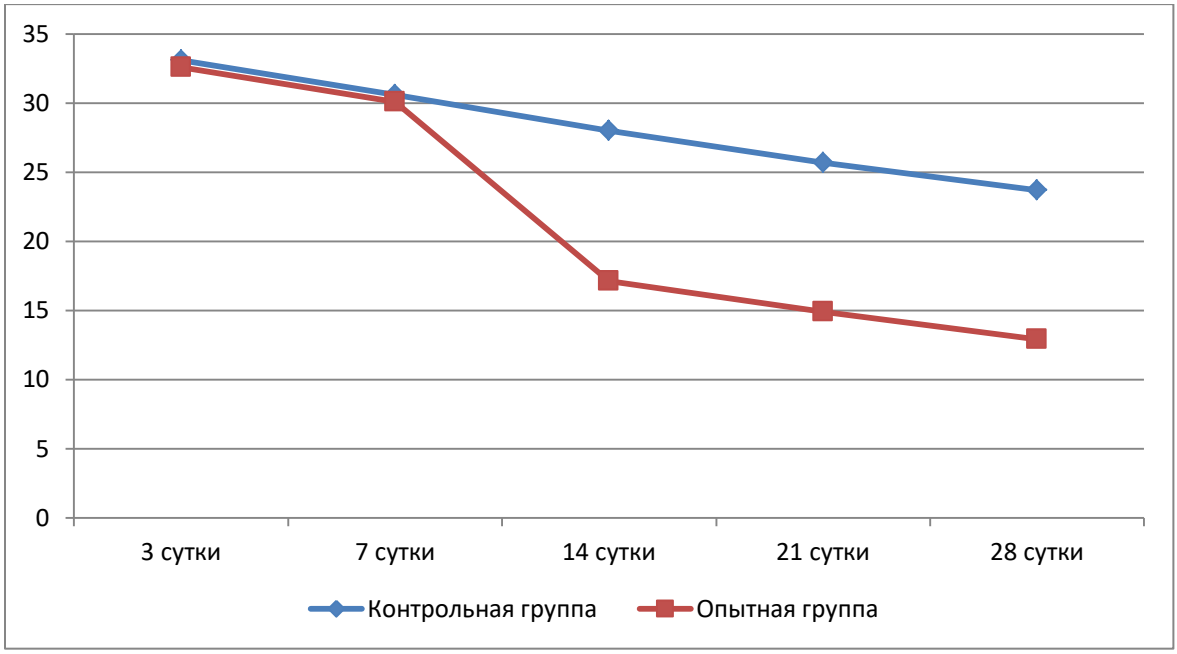

Рисунок 13 – Динамика заживления ожоговых ран
в контрольной и опытной группах

На 21-е сутки регистрировали снижение площади ожоговой раны на 54,2% по сравнению с исходными данными и на 12,8% меньше по сравнению с 14-ми сутками. В контрольной группе животных на 21-е сутки также отмечали уменьшение площади раны по сравнению с исходной на 22,3% соответственно. В течение 21–28 суток наблюдения у крыс контрольной группы отмечали наличие изъязвлений, гиперемии и гнойно-геморрагический экссудат (рисунок 14).

Ожоговая рана у крыс опытной группы к 28-м суткам заполнена грануляционной тканью с начальной зоной эпителизации, которая имела светло-розовый цвет, гладкой при пальпации. В контрольной группе животных с ожоговой травмой летальность составила 10%, в опытной группе гибели животных после моделирования ожога не регистрировали. Площадь ожоговой раны у крыс опытной группы сократилась за 28 суток наблюдения на 60,4 %, в контрольной группе – на 28,3% (рисунок 15).

Рисунок 14 – Вид раны у крысы контрольной группы на 28-е сутки эксперимента

Рисунок 15 – Вид раны у крысы опытной группы на 28-е сутки эксперимента

Таким образом, в результате проведенных исследований установили, что покрытие «DermaRM» не обладает раздражающим и аллергизирующим действием. Раневое покрытие «DermaRM» прозрачно, эластично, способствует выведению экссудата, защищает рану от механического воздействия и остается на ране до полной эпителизации. Анализ планиметрических исследований показал увеличение скорости заживления ожоговых ран у крыс опытной группы, проявляющееся в более быстром уменьшении их площади по отношению к контрольной группе. Интенсивное снижение площади раны отмечали в период 7-14 суток, что соответствует I фазе раневого процесса, стадии экссудации.

2.2.2.2. Влияние имплантата из бактериальной целлюлозы на ткани животных

В первой серии эксперимента настоящего исследования изучали у лабораторных животных клиническую картину имплантации пленочных образцов «DermaRM». В асептических условиях под нейролептаналгезией в области холки у кролика осуществляли послойный линейный разрез кожи и подкожной клетчатки длинной 3–5 см, затем формировали карман. Опытной группе 1 (n=10) имплантировали пленку бактериальной целлюлозы площадью 9 см^2, а контрольной группе 1 (n=10) – марлевый лоскут аналогичного размера (рисунок 16). После этого отдельными узловатыми швами ушивали рану. В качестве контрольного материала выбрали марлю из хлопка, поскольку она состоит из растительной целлюлозы и имеет похожий химический состав с бактериальной целлюлозой. Оценку биосовместимости проводили на 7, 14, 28, 90, 180-е сутки.

Рисунок 16 – Подкожная имплантация пленки бактериальной целлюлозы

В течение 7-ми суток после операции у кроликов контрольной группы 1 отмечали нарушение координации движения, вялость, отсутствие аппетита, полидипсию. При тактильных раздражителях, например при пальпации, наблюдали голосовую реакцию, а также отмечали кусательные движения. В зоне имплантации отмечали расчесы и выраженные признаки воспалительных процессов: гиперемию и отек мягких тканей, сильную болезненность при пальпации, проявляющуюся оборонительными движениями. Имплантация кроликам стерильного марлевого лоскута на 14-е сутки после операции вызывала у всех животных воспалительную реакцию с формированием плотной соединительнотканной капсулы вокруг инородного тела (рисунок 17).

Рисунок 17 – Абсцесс у кролика контрольной группы
в области левой грудной конечности

Следует отметить, что у большинства кроликов имплантат изменил зону локализации и опустился в подкожную область левой грудной конечности. У 30 %

кроликов с ранее отмеченным плохим заживлением операционной раны в месте имплантации возникли воспаления, в ранах преобладали процессы альтерации тканей. В процессе воспаления имплантаты эмигрировали наружу после самостоятельного вскрытия абсцесса. Данные животные были выведены из эксперимента уже на 14-е сутки. У оставшихся в эксперименте животных (70 %) контрольной группы 1 на 28-е сутки вокруг имплантированной марлевой повязки сформировалась широкая соединительнотканная капсула с размягчением в центре. Кроликов контрольной группы 1 выводили из эксперимента в среднем на 26±1,4 сутки, поскольку на данный период времени регистрировали самопроизвольное вскрытие абсцесса. При удалении изучаемых образцов из подкожных карманов наблюдали местную воспалительную реакцию со стороны окружающих тканей. Так, при вскрытии капсулы вытекал густой гнойный экссудат с хлопьями фибрина, стенки кармана покрыты плотной фибриновой массой. Осматривая марлевый лоскут, наблюдали красную ткань с желтыми прожилками фибрина и гноя, а также разволокнение имплантируемого материала. Размер марлевого лоскута у кроликов контрольной группы 1 за период эксперимента не изменялся и площадь составила 9 см ^{2}.

Общее состояние на 7-е сутки у кроликов опытной группы 1 было в пределах физиологической нормы, каких-либо отклонений в поведении (повышенной или пониженной активности) не отмечали. Кролики были подвижны, активно передвигались по клетке, от потребления корма не отказывались. При макроскопической клинической картине зон имплантации признаков местной воспалительной реакции не регистрировали. Также не наблюдали в области операционной раны гиперемию, цианоза, кровоизлияний и отека. Линия швов была сухая, при пальпации отмечали наличие имплантата, плотного на ощупь, он свободно мигрировал в подкожной зоне на расстоянии 3–5 см (рисунок 18).

Рисунок 18 – Операционная рана на 7-е сутки эксперимента

Заживление операционной раны у кроликов опытной группы 1 проходило по первичному натяжению. Экспериментальным животным опытной группы 1 снимали швы на 7±2 сутки.

На 14-е сутки после имплантации не наблюдали признаков местной воспалительной реакции. Животные активно передвигались по клетке. Потребление корма и воды в пределах физиологической нормы. Необходимо отметить, что на данный период произошло заметное уменьшение имплантата из бактериальной целлюлозы в размере на 0,2–5 см по ширине и длине. Площадь имплантата на 14-е сутки составила в среднем 8,4±0,5 см^2 (n=10). Данный факт связан с тем, что значительно уменьшился отек окружающих тканей. В последующие 28-е и 90-е сутки отмечали похожую клиническую картину, имплантат оставался инертным (рисунок 19). У кроликов не регистрировали симптомов угнетения, отказов от корма и питья. Общая и местная температура соответствовала физиологической норме данного животного.

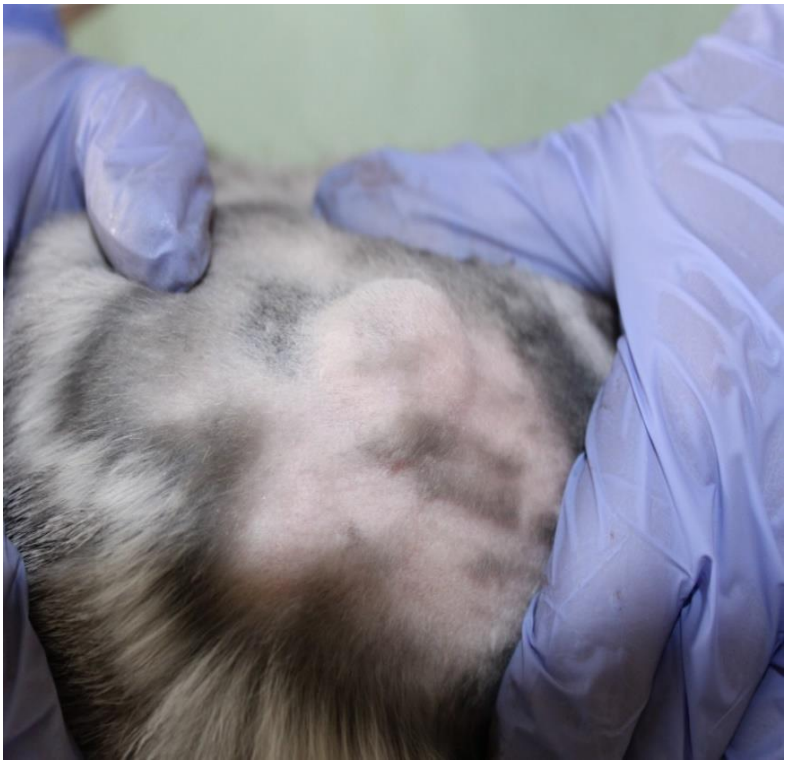

Рисунок 19 – Зона имплантации у кролика
опытной группы 1 через 28 суток

В ходе осмотра отмечали свободное передвижение имплантата в подкожной зоне на расстоянии до 5 см. Площадь имплантируемого материала в опытной группе 1 на 28–90 сутки оставалась неизменной и составила 7,6±0,4 см^2 (n=10).

Имплантат из бактериальной целлюлозы извлекали на 180-е сутки из имплантируемого участка. Площадь имплантированных фрагментов до имплантации составляла 9 см^2, а после уменьшилась в среднем до 7,4±0,4 см^2. Имплантат свободно извлекался из подкожной зоны, фибриновой пленки и спаек между имплантатом и окружающими тканями не регистрировали. Внешних клинических признаков воспаления в окружающей области при извлечении имплантатов из бактериальной целлюлозы из подкожных карманов не наблюдали. В зоне имплантации у животных опытной группы 1 с внутренней стороны отмечали умеренную васкуляризацию ткани. Нижележащие под кожей слои соединительной и

мышечной тканей в зоне дефекта были без признаков патологической дегенерации и некроза.

При визуальном осмотре образцы бактериальной целлюлозы были полностью покрыты фиброзной грубоволокнистой тканью (рисунок 20).

Рисунок 20 – Имплантат из бактериальной целлюлозы в разрезе после извлечения из подкожной зоны

На разрезе отмечали «молочный» цвет материала, как до имплантации, с внешних зон фибриновая пленка простиралась в глубь исследуемого образца на расстоянии 0,2 см. Следует отметить, что подобная клиническая картина характерна для реакции организма на инородное тело, которая согласуется с литературными данными. Пленка бактериальной целлюлозы, как и любое инородное тело, покрывается валом из лейкоцитов: сначала нейтрофилов и лимфоцитов, далее эти клетки заменяются моноцитами и макрофагами, в места поражения мигрируют фибробласты [2; 81; 131]. Однако воспалительный процесс купируется в связи с

нетоксичностью материала. За счет структурных особенностей бактериальной целлюлозы, который сорбирует между нанофибрилл помимо жидкости фибробласты, образуется внешняя фибриновая пленка.

Масса тела кроликов на протяжении исследования значительно не отличалась между группами (таблица 3). Следует также отметить, что на протяжении эксперимента смертельных исходов лабораторных животных не наблюдали.

Таблица 3 – Динамика изменения массы тела кроликов

Группа	Масса животных, M±m, г					
	Фон	7 сутки	14 сутки	28 сутки	90 сутки	180 сутки
Контрольная 1	4285±144	4276±143	4290±142	Выведены из эксперимента в период с 14-28-е сутки		
Опытная 1	4315±146	4321±139	4331±141	4345±136	4358±138	4366±142

Анализ крови показал, что у животных обеих групп до включения их в эксперимент количественное соотношение эритроцитов и лейкоцитов было в пределах физиологической нормы. На 7-е сутки в контрольной группе 1 и опытной группе 1 отмечали снижение эритроцитов на 10,9% и на 8,7% по сравнению с показателем до операции. У животных опытной группы 1, которым имплантировали пленку бактериальной целлюлозы, на 7-е и 14-е сутки эксперимента изучаемый показатель был выше контрольной группы 1 на 5,7% и на 3,7% соответственно. По сравнению с предыдущим сроком наблюдения на 28-е сутки уровень эритроцитов в опытной группе 1 незначительно возрастал и был выше на 1,8%, чем в контрольной группе 1.

В результате исследования морфологических показателей крови было установлено, что на 7-е сутки после операции во всех исследуемых группах повышалось количество лейкоцитов, в контрольной группе 1 – на 43,1% ($p \leq 0,05$), в

опытной группе 1 – на 2,6% по сравнению с показателями до операции. На 14-е сутки на фоне гнойно-воспалительных процессов в зоне имплантации развивались ощутимые изменения. Это касалось формирования значимого лейкоцитоза, который следует рассматривать как защитную реакцию организма на развитие инфекционного очага с системным отражением. В контрольной группе 1 по сравнению с кроликами опытной группы 1 перечисленные изменения были выраженными и носили статистически значимый характер ($p \leq 0,05$) (таблица 4).

Таблица 4 – Морфологические показатели крови кроликов в динамике

Показатели	Группа	Сроки исследования, сутки после некрэктомии			
		За 2 дня до имплантации	7	14	28
Эритроциты, $\times 10^{12}$ / л	Контрольная 1	5,5±0,1	4,9±0,1	5,3±0,2	5,4±0,2
	Опытная 1	5,7±0,2*	5,2±0,2	5,5±0,2	5,5±0,2
Лейкоциты, $\times 10^{9}$ / л	Контрольная 1	7,9±0,5	11,3±0,9	11,9±0,8	11,6±0,5
	Опытная 1	7,5±0,4	7,7±0,4*	7,4±0,4*	7,3±0,3*
Гематокрит, %	Контрольная 1	37,3±1,6	29,6±0,9	33,4±0,6	36,1±0,9
	Опытная 1	39,6±1,3	36,5±1,2*	38,1±0,9*	39,8±0,7*
Гемоглобин, г/л	Контрольная 1	114,2±0,4	94,2±0,4	108,5±0,3	110,6±0,2
	Опытная 1	115,8±0,3	102,6±0,3	109,5±0,2	116,4±0,3

Примечание:
** $p \leq 0,05$ – достоверность различий при сравнении с контрольной группой 1;*
& $p \leq 0,05$ – достоверность различий при сравнении с показателями до имплантации.

На 14-е сутки эксперимента в контрольной группе 1 отмечалось увеличение лейкоцитов на 5,3 % по сравнению с предыдущим сроком наблюдения. У кроликов опытной группы 1 на 14-е сутки лейкоциты находились в пределах физиологической

нормы - 7,4±0,4×10^9/л, что на 60,8% ниже по сравнению с показателями контрольной группы 1. На 28-е сутки в контрольной группе 1 количество лейкоцитов было достоверно выше на 37,1 % ($p \leq 0,05$) по сравнению с показателем опытной группы 1 и на 31,9% ($p \leq 0,05$) выше, чем до операции. На 7-е сутки после операции отмечали уменьшение значений гемоглобина как у животных контрольной группы 1, так и у опытной группы 1. Так, гемоглобин был ниже исходных данных на 17,5% у кроликов контрольной группы 1 и на 11,3% у кроликов опытной группы 1. Содержание гемоглобина на 14-е сутки у кроликов имело тенденцию к повышению в контрольной группе 1 на 14,8 % и в опытной группе 1 на 6,8% по сравнению с 7-ми сутками. На 28-е сутки в опытной группе 1 значение гемоглобина незначительно отличалось от контрольной группы 1 и находилось в пределах физиологической нормы.

У кроликов контрольной группы 1 на 7-е сутки эксперимента отмечали достоверное снижение показателей гематокрита на 20,6% ($p \leq 0,05$) по сравнению с показателями данной группы до имплантации. У животных опытной группы 1 на 7-е сутки изучаемый показатель по сравнению с контрольной группой 1 был выше на 18,9% ($p \leq 0,05$). Аналогичную картину в опытной группе 1 наблюдали на 14-е и 28-е сутки, гематокрит у животных, которым имплантировали пленку бактериальной целлюлозы, были достоверно выше по сравнению с контрольной группой 1 на 14,1% ($p \leq 0,05$) и на 10,2% соответственно.

Таким образом, на основании проведенных клинических методов исследования установили, что пленка бактериальной целлюлозы в течение всего периода наблюдения (180 суток) при подкожной имплантации не оказывает на ткани токсического воздействия. По результатам клинического анализа крови исследуемые показатели в период эксперимента находились в пределах физиологических значений.

2.2.3. Сравнительная оценка эффективности лечения животных с ожоговыми ранами

2.2.3.1. Морфометрические показатели ожоговых ран у кроликов при применении раневых покрытий

Оценку эффективности покрытия «DermaRM» проводили в сравнительном аспекте с лекарственными средствами, наиболее часто встречаемыми в клинической гуманитарной и ветеринарной практике. В качестве препаратов сравнения использовали спрей «Пантенол» и «Бранолинд Н». В контрольной группе лечение не осуществляли. Исследуемые препараты наносили после проведенной хирургической некрэктомии на 5-е сутки эксперимента. Оценку ранозаживляющего действия исследуемых препаратов проводили по визуальным клиническим признакам заживления ран и планиметрическим исследованиям. Так, ежедневно оценивали внешний вид раны, наличие и характер отделяемого экссудата, наличие и вид грануляций. Планиметрические показатели вычисляли на 1-е, 7-е, 14-е, 21-е, 28-е сутки после некрэктомии.

В 1-е сутки после нанесения ожоговой травмы у всех животных контрольной и опытных групп отмечали вялость, адинамичность, отказ от корма, полидипсию, а также повышение температуры тела, учащение пульса и дыхания. В области ожоговой травмы некротические ткани кожи плотно прилегали к подлежащим тканям, несколько возвышаясь над здоровыми тканями. Клиническое обследование, включающее наблюдение за общим состоянием животных, измерение температуры тела, частоты пульса и дыхания, проводили до постановки эксперимента, а также на 1-е, 7-е, 14-е и 21-е сутки после некрэктомии (таблица 5). На 7-е сутки у кроликов контрольной и опытной I и III группы температура тела нормализовалась, в отличие от опытной группы II, в которой этот показатель оставался повышенным. Связан данный факт с развитием гнойных воспалительных процессов в поврежденном

участке. Так, у 26,6% животных опытной группы II наблюдали абсцедирование раны. Частота пульса и дыхания у животных всех групп на 7, 14 и 21-е сутки оставались в пределах физиологических границ.

Таблица 5 – Динамика физиологических показателей у кроликов (M±m)

Показатели	Группа	Сроки исследования (сутки)			
		1	7	14	21
Температура, °С	Контрольная	39,8±0,1	39,5±0,1	39,3±0,1	39,1±0,1
	Опытная 1	39,9±0,2	39,1±0,2	39,4±0,1	39,0±0,1*
	Опытная 2	39,7±0,2	40,1±0,2*&	39,7±0,1&	39,5±0,1*&
	Опытная 3	39,7±0,2	39,2±0,1*α	38,9±0,1*&α	38,6±0,1*&α
Частота пульса, уд/мин	Контрольная	167,1±1,9	158,0±1,9	148,5±2,6	148,4±1,6
	Опытная 1	161,7±4,1	152,3±3,0	144,5±1,9	145,4±2,6
	Опытная 2	172,7±2,1&	157,2±2,5	148,8±2,9	145,8±2,5
	Опытная 3	173,3±1,5*&	149,6±3,2*	145,3±1,8	140,4±1,2*
Частота дыхания движ./мин	Контрольная	83,8±2,6	77,4±2,6	72,2±2,4	61,4±2,1
	Опытная 1	78,4±1,2	78,0±2,1	71,5±1,8	51,1±2,1*
	Опытная 2	86,4±1,6&	77,5±2,3	65,7±2,2&	58,2±1,7&
	Опытная 3	77,2±1,8*α	70,8±2,1*&α	63,8±1,9*&	58,6±1,5*&

Примечание:
** p≤0,05 – достоверность различий при сравнении с контрольной группой;*
& p≤0,05 – достоверность различий при сравнении с опытной группой I;
α p≤0,05 – достоверность различий при сравнении с опытной группой II.

На 3-е сутки после моделирования ожога у кроликов наблюдали появление границы между некротизированными и здоровыми тканями (рисунок 21). На поврежденном участке кожи отмечали выраженный коагуляционный некроз с образованием неравномерного по толщине коричневого цвета струпа, который возвышался над здоровыми тканями. На 5-е сутки проведено тангенциальное очищение некротизированных тканей в условиях операционной (рисунок 22).

Рисунок 21 – Зона отторжения некротических тканей у кролика опытной группы III на 3-е сутки эксперимента

Рисунок 22 – Операционная рана у кролика опытной группы III после хирургической некрэктомии

У кроликов контрольной группы на 7-е сутки после некрэктомии проведено измерение площади ожоговой раны, что составила 2,4 % от поверхности тела кролика. Дальнейшее наблюдение за ходом репарации поврежденного участка показало, что отношение площади раны к поверхности тела составило на 14-е сутки – 1,04%, на 21-е сутки – 0,7%, на 28-е сутки – 0,59 % (таблица 6).

Таблица 6 – Планиметрические показатели динамики заживления раны при различных способах ее лечения (M±m)

Группа животных	Площадь поверхности тела, см^2	Площадь ожоговой раны, мм^2 (сутки после хирургической некрэктомии ожоговой раны)				
		1–е	7-е	14-е	21-е	28-е
Контрольная группа n=15	2444,3±39,9	664,9±10,0	586,8±10,7	254,3±11,8	189,8±8,8	144,5±6,4
Опытная группа I n=15	2544,2±27,9	658,8±9,8	441,7±9,5*	333,7±9,5*	197,7±9,5	118,9±7,1*
Опытная группа II n=15	2547,1±37,3	712±10,6*&	661,1±23,5*&	316,1±12,6*	282,8±11,6*&	222,2±13,7*&
Опытная группа III n=15	2557,1±34,1	792,3±18,1*& α	371,6±13,6*& α	239,8±12,1&	154,7±10,2*& α	71,7±7,5*& α

Примечание:
** p≤0,05 – достоверность различий при сравнении с контрольной группой;*
& p≤0,05 – достоверность различий при сравнении с опытной группой I;
α p≤0,05 – достоверность различий при сравнении с опытной группой II.

Полное заживление ожогового участка у кроликов контрольной группы происходило на 51,7±0,6 сутки с образованием плотной рубцовой ткани. Общая площадь раны к 28-м суткам снизилась на 2,13% от исходной величины (рисунок 23,24,25).

Рисунок 23 – Вид ожоговой раны у кролика контрольной группы на 3-е сутки после некрэктомии

Рисунок 24 – Вид ожоговой раны у кролика контрольной группы на 7-е сутки после некрэктомии

Рисунок 25 – Вид ожоговой раны у кролика контрольной группы на 28-е сутки после некрэктомии

У всех животных контрольной группы отмечали локальный воспалительный процесс, сопровождающийся скоплением под «вторичным струпом» гнойно-геморрагического экссудата. Показатели скорости заживления раневого дефекта в контрольной группе неравномерны, наибольшее увеличение отмечали на 7–14–е сутки.

У кроликов опытной группы I отмечали завершение воспалительного процесса и существенную интенсификацию процессов краевой эпителизации быстрее, чем в контрольной группе. У кроликов опытной группы I на ранних сроках наблюдения отмечали фиксацию повязки к ране, при этом ежедневное удаление сопровождалось капиллярным кровотечением и повторной травматизацией поверхности раны (рисунок 26). Общая площадь раны к 28-м суткам снизилась на 2,04% от исходной величины (рисунок 27, 28,29).

Рисунок 26 – Удаление марлевой повязки у кролика опытной группы I



Рисунок 27 – Нанесение спрея «Пантенол» на ожоговую рану кролику опытной группы I

Рисунок 28 – Вид ожоговой раны у кролика опытной группы I на 7-е сутки после некрэктомии

Рисунок 29 – Вид ожоговой раны у кролика опытной группы I на 28-е сутки после некрэктомии

В опытной группе I площадь раневого дефекта составила на 7-е сутки после некрэктомии – 1,7% от поверхности тела, на 14-е сутки – 1,3%, на 21-е сутки – 0,7%. Первые признаки появления эпителия по периферии раневого участка у кроликов опытной группы I наблюдали в среднем на 9,1±0,4 сутки ($p \leq 0,05$), что на 7,6 суток быстрее, чем в контрольной группе (таблица 7). Полное заживление раны наблюдали к 43,4±1,3 суткам. Увеличение скорости эпителизации отмечали до 7 суток, затем наблюдали снижение интенсивности заживления раневого процесса.

Таблица 7 – Динамика клинического течения раневого процесса (M±m)

Группа животных	Очищение раны от «вторичного» струпа, сутки	Появление краевой эпителизации, сутки (после некрэктомии)	Заполнение раны грануляционной тканью, сутки (после некрэктомии)
Контрольная группа, n=15	21,5±0,5	16,7±0,5	51,7±0,6
Опытная группа I, n=15	13,7±0,8*	9,1±0,4*	43,4±1,3*
Опытная группа II, n=15	21,8±0,8[&]	13,2±0,6*[&]	54,8±0,8*[&]
Опытная группа III, n=15	22,8±0,7[&]	5,8±0,3*[&α]	36,2±0,7*[&α]

Примечание:
** $p \leq 0,05$ – достоверность различий при сравнении с контрольной группой;*
[&] $p \leq 0,05$ – достоверность различий при сравнении с опытной группой I;
[α] $p \leq 0,05$ – достоверность различий при сравнении с опытной группой II.

Покрытие «Бранолинд Н» у кроликов опытной группы II предотвращает травматизацию новообразованного эпителия за счет мазевой основы, но, однако, не защищает от механического и инфекционного воздействия. Несмотря на ежедневые перевязки, у кроликов опытной группы II отмечали гнойный экссудат до 35-ти суток. Несмотря на раздельное содержание каждого животного, большая часть животных уже через несколько часов разгрызало повязки, что приводило к контракции раны,

изменению ее формы и доставляло дополнительные трудности при проведении планиметрии.

Заживление ожоговой раны у кроликов опытной группы II в целом шло медленно, и в большинстве случаев (53,3%) полного заживления не удалось достичь даже на 35 сутки. Динамику увеличения скорости заживления раны в опытной группе II отмечали на 7–14 сутки (рисунок 30). Полной эпителизации ожогового участка у большинства кроликов в опытной группе II не происходило, что связано с вторичными воспалительными процессами инфекционного характера. В среднем на 54,8±0,8 сутки отмечали заживление раны в данной группе.

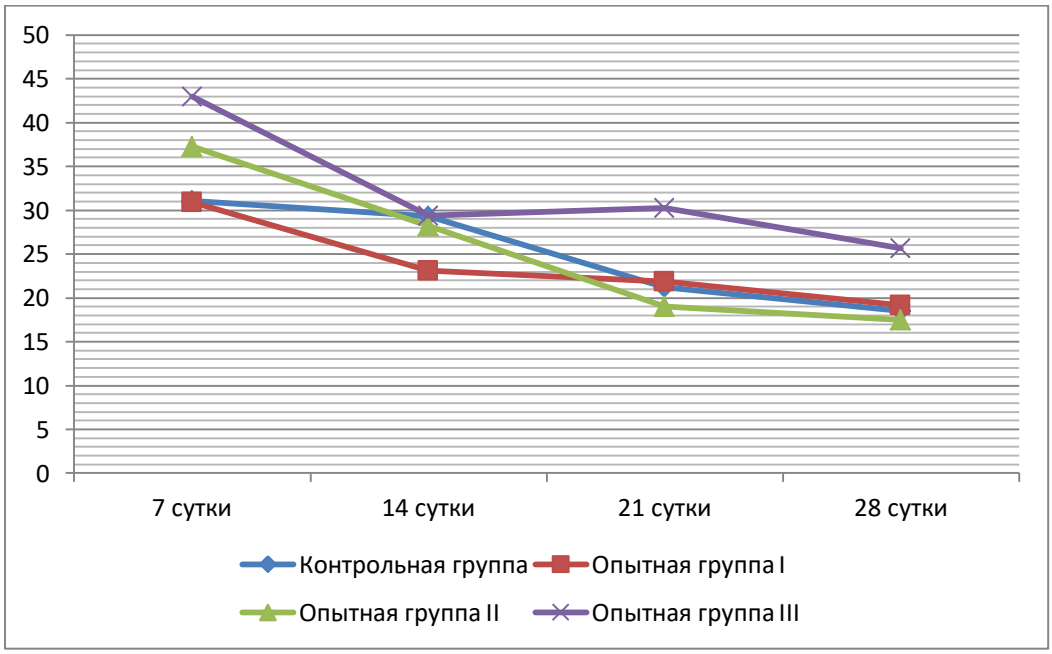

Рисунок 30 – Динамика скорости заживления раны в разные периоды наблюдения (M±m)

Отношение площади раневого участка к поверхности тела при использовании мазевой повязки «Бранолинд Н» в опытной группе II на 7-е сутки составил 2,59%, на 14-е сутки – 1,2%, на 21-е сутки – 1,1%. Общая площадь раны к 28-м суткам снизилась на 1,92% от исходной величины (рисунок 31,32,33).

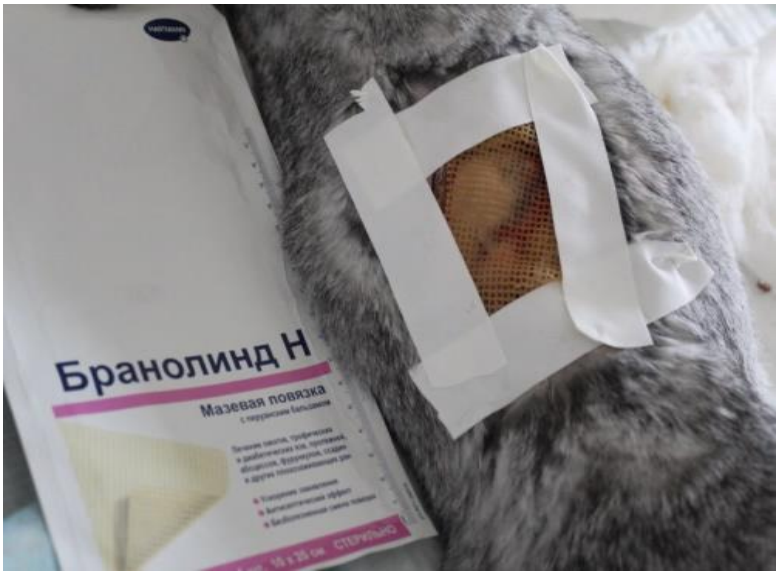

Рисунок 31 – Наложение мазевого покрытия «Бранолинд Н» на ожоговую рану кролику опытной группы II

Рисунок 32 – Вид ожоговой раны у кролика опытной группы II на 7-е сутки после некрэктомии

Рисунок 33 – Вид ожоговой раны у кролика опытной группы II на 28-е сутки после некрэктомии

В опытной группе III отмечали благоприятную клиническую картину. Так, у кроликов данной группы уже на 2-е сутки после лечения общее состояние было удовлетворительное. Кролики охотно потребляли корм и воду, двигательная активность сохранена. При наложении покрытия «DermaRM» на поверхность раны кроликам опытной группы III установлено, что покрытие обладает достаточной эластичностью, адаптируется к неровной поверхности и обеспечивает равномерную компрессию тканей (рисунок 34).

Рисунок 34 – Наложение покрытия «DermaRM» кролику опытной группы III в соответствии с рельефом раны

Окончательный гемостаз достигнут через 1,8±0,86 часа после наложения раневого покрытия, вторичного кровотечения в послеоперационный период не отмечали. При макроскопической оценке изменений раневой поверхности при использовании раневого покрытия «DermaRM» выявили более раннее завершение воспалительного процесса, чем у животных других исследуемых групп.

Отличительной особенностью заживления ожоговой раны у кроликов опытной группы III являлось наличие незначительного отека, отсутствие гиперемии, отсутствие экссудата под некротическим пластом уже на 2-3 сутки наблюдения (рисунок 35). Следует отметить, что раневое покрытие накладывали на рану однократно и оставляли на ране вплоть до полной эпителизации.

Рисунок 35 –Вид ожоговой раны у кролика опытной группы III на 2-е сутки после некрэктомии

Статистический анализ планиметрического исследования показал, что темпы сокращения размеров раны в опытной группе III заметно выше, чем в контрольной. Начиная с 3-х суток у животных опытной группы III наблюдали увеличение скорости заживления раневого процесса по сравнению с другими группами. Регистрировали достоверное, по отношению к группам контроля и повязок сравнения, сокращение площади раны уже на 7-е сутки после некрэктомии (с 3,09% до 1,45%) ($p \leq 0,05$) (рисунок 36). В последующие сроки также отмечали

прогрессирующее заживление участка травмы у кроликов опытной группы III. Морфометрия ожоговой раны кроликов опытной группы III показала начало эпителизации раны уже на 5,8±0,3 сутки (p≤0,05) наблюдения, когда как у животных контрольной группы на 16,7±0,5 сутки (p≤0,05). Заживление ожоговой раны проходило под струпом, регистрировали краевую эпителизацию шириной 0,42±0,1 см уже на 3-е сутки после некрэктомии.

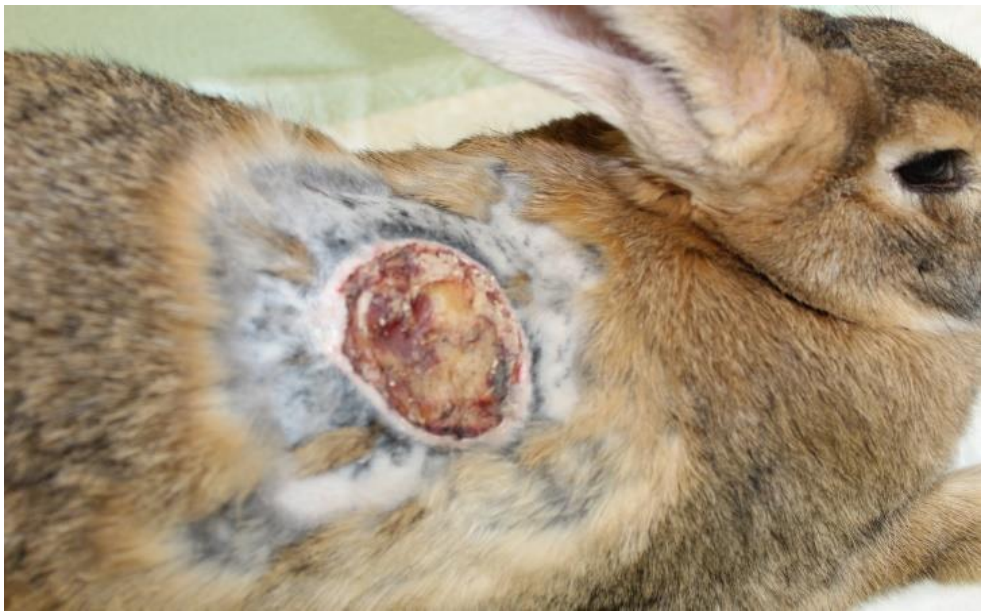

Рисунок 36 – Вид ожоговой раны у кролика опытной группа III на 7-е сутки после некрэктомии

Полное завершение регенерации ожоговой раны за счет краевой эпителизации в опытной группе III наступала на 36,2±0,7 сутки, что на 15,5 суток (p≤0,05) раньше по сравнению с контрольной группы, на 7,2 и на 18,6 суток (p≤0,05) по сравнению с опытными группами I и II соответственно (рисунок 37).

Процессы заживления ран в опытной группе III протекали быстрее в течение первых семи суток, что по срокам соответствовало первой фазе раневого процесса – фазе воспаления.

Рисунок 37 – Вид ожоговой раны у кролика опытной группы III на 28-е сутки после некрэктомии

Усиление репаративных процессов связано с выведением экссудативной жидкости, предотвращением поступления микроорганизмов на поверхность раны. Во II и III фазах эпителизация раны происходит под раневым покрытием. Раневое покрытие на основе бактериальной целлюлозы плотно фиксируется на поверхности раны. Применение этого покрытия позволяет полностью очистить дефект тканей от омертвевших участков и экссудативной жидкости. Это же помогает уменьшить попадание в организм животных токсических веществ из ожоговой раны.

Исход раневого процесса у лабораторных животных с термическими ожогами III степени показал высокую эффективность разработанного раневого покрытия «DermaRM». В 100% наблюдений была достигнута профилактика гнойно-некротических процессов, а дефект кожного покрова устранен полностью, раны зажили без осложнений. Исходя из данных таблицы, наибольший процент осложнений наблюдается в опытной группе II, что связано с развитием вторичных местных воспалительных процессов (таблица 8).

Таблица 8 – Характер осложнений у контрольной и опытных групп

Осложнение и местные раневые реакции	Контрольная группа		Опытная группа I		Опытная группа II		Опытная группа III	
	Абс.	%	Абс.	%	Абс.	%	Абс.	%
Абсцесс	2	13,3	1	6,6	4	26,6	0	0
Флегмона	0	0	0	0	1	6,6	0	0
Длительно не заживающая (хроническая) рана	4	26,6	5	33,3	4	26,6	0	0

У животных опытной группы II наблюдали наиболее часто инфицирование раневых участков, так, в 26,6% случаев отмечали наличие единичных и множественных абсцессов, а в 6,6 % случаев регистрировали распространение гнойного воспаления по обширным участкам рыхлой соединительной ткани (флегмоны). Главным фактором развития инфекции в данной группе была влажная среда, которая являлась благоприятной для размножения патогенной микрофлоры. Другая причина развития инфекции в ожоговой ране – плохая фиксирующая способность материала. Кролики постоянно пытались снять бинтовые повязки, тем самым вторично травмировали ожоговый участок.

В опытной группе I наблюдали наибольший процент (33,3%) хронических ран, при этом полное завершение раневого процесса у данных животных регистрировали на 50–65 сутки лечения. Основной причиной являлось свойство марлевых повязок, пропитанных спреем «Пантенол», прилипать к ране, в результате этого происходило травмирование регенерирующих тканей, а сами перевязки становились болезненными.

Таким образом, полученные данные позволяют заключить, что использование раневого покрытия «DermaRM» уменьшает развития гнойных осложнений раневого процесса и ускоряет эпителизацию термических ожогов, по сравнению с результатами использования марлевых повязок с спреем «Пантенол» и мазевого покрытия «Бранолинд Н». У животных опытной группы III заживление ожоговых ран проходило в среднем в 1,4 раза быстрее, чем в контроле (полное восстановление кожного дефекта отмечено на 36,2±0,7 и 51,7±0,6 ($p \leq 0,05$) сутки после травмы соответственно). Установлено, что эпителизация раны по периферии у животных опытной группы III начиналась на 5,8±0,3 сутки, что достоверно раньше, чем в опытных группах I и II – 9,1±0,4 и 13,2±0,6 ($p \leq 0,05$) соответственно. Покрытие «DermaRM» при экссудативном этапе раневого процесса фиксировалось на ране без применения дополнительного перевязочного материала и сохранялось до полного очищения раны от «вторичного» струпа. Этим объясняется более позднее очищение раны от «вторичного» струпа у животных опытной группы III по сравнению с контрольными - 22,8±0,7 и 21,5±0,5 ($p \leq 0,05$) соответственно.

2.2.3.2. Динамика показателей крови кроликов с термическими ожогами

Ожоговая травма является стресс-фактором для животных и способна оказывать влияние на изменение постоянства внутренней среды организма. Клинический анализ крови является признанным информативным тестом, изменение показателей позволяют судить о реактивности организма на травму, а также помогают оценить состояние иммунного ответа на развитие в ожоговой ране инфекции. Для проведения клинического анализа крови у кроликов контрольной (n=15), опытной I (n=15), опытной II (n=15), опытной III (n=15) групп утром, перед

кормлением осуществляли забор крови методом пункции сердца до опыта, на 5-е (после операции), на 7-е, 14-е и 28-е сутки эксперимента.

Результаты исследований показали, что фоновые морфологические показатели лабораторных животных находились в пределах физиологической нормы. У животных контрольной и опытных групп на 5-е, 7-е, 14-е и 28-е сутки наблюдали различия по содержанию общего количества эритроцитов и лейкоцитов. Интерес вызывает понижение концентрации эритроцитов во всех исследуемых группах на 5-е сутки, что объясняется кровопотерей в связи с оперативными вмешательствами по иссечению некротизированной ткани. У кроликов опытной группы I на 28,8% по сравнению с исходными показателями, у опытной группы II и III – на 25,8% и 23,8% соответственно. Уровень эритроцитов на 5-е сутки у кроликов опытной группы I, II и III был достоверно выше по сравнению с контрольной группой на 2,4%,12,2%, 17,7% ($p \leq 0,05$) соответственно. На 7-е сутки эксперимента в опытной группе III по сравнению с предыдущим сроком наблюдения уровень эритроцитов увеличивался на 8,3%, тогда как в контрольной и опытных I и II группах на 6,8%, 11,9%, 6,5% соответственно. Достоверные различия наблюдали в опытной группе III, в которой применяли раневое покрытие «DermaRM», на 7-е, 14-е и 28-е сутки количество эритроцитов был достоверно выше на 18,1%, 19,5% и 4,8% соответственно по сравнению с контрольной группой.

На 5-е сутки эксперимента отмечали снижение уровня гемоглобина у кроликов контрольной группы – на 16,1%, опытной группы I – на 22,6%, опытной группы II – на 18,6%, опытной группы III – на 22,1% по сравнению с показателями до моделирования ожоговой раны (таблица 9). Содержание гемоглобина у животных контрольной и опытных групп в последующий период эксперимента оставалось в пределах фоновых показателей и статистически значимых отличий не имело.

Лейкоциты играют главную роль в защите организма от внешних и внутренних патогенных агентов. Концентрация лейкоцитов на 5-е сутки после моделирования ожоговой раны у животных опытной группы II превышало их

уровень в контрольной группе (на 3,8%), у кроликов опытной группы III было ниже, чем в контрольной группе на 2,03%.Уровень лейкоцитов крови на 7-е сутки у кроликов опытной группы III, где применяли покрытие «DermaRM», был ниже на 8,1%, 6,6% и 9,6% по сравнению с контрольной и опытными I и II группами соответственно.

Таблица 9 – Морфологические показатели крови кроликов в разные периоды наблюдения (M±m)

Показатели	Группа	До опыта	Сроки исследования, сутки после моделирования ожоговой раны			
			5	7	14	28
Эритроциты, $\times 10^{12}$/л	Контрольная	6,1±0,1	4,1±0,1	4,4±0,1	4,6±0,1	5,9±0,1
	Опытная I	5,9±0,1*	4,2±0,1*	4,7±0,1*	4,6±0,1*	6,1±0,1*
	Опытная II	6,2±0,1*$^{\&}$	4,6±0,2*	4,9±0,1*$^{\&}$	5,1±0,2*	5,1±0,1*$^{\&}$
	Опытная III	6,3±0,1*$^{\&\alpha}$	4,8±0,1*$^{\&}$	5,2±0,1*$^{\&\alpha}$	5,5±0,1*	6,2±0,1*$^{\&\alpha}$
Лейкоциты, $\times 10^{9}$/ л	Контрольная	7,6±0,2	14,8±0,3	14,6±0,3	13,1±0,3	8,9±0,2
	Опытная I	7,5±0,2	14,8±0,3	14,4±0,3	13,9±0,2*	8,8±0,3
	Опытная II	7,3±0,2	15,4±0,2	14,8±0,3	13,9±0,3*	10,5±0,3*$^{\&}$
	Опытная III	7,6±0,1	14,5±0,2$^{\alpha}$	13,5±0,3*$^{\&}$	11,8±0,4*$^{\&}$	7,7±0,2*$^{\& \alpha}$
Гемоглобин, г/л	Контрольная	112,4±0,4	94,2±0,4	102,2±0,3	111,2±0,2	119,2±0,3
	Опытная I	115,2±0,3	89,4±0,2	108,2±0,2	112,4±0,3	116,4±0,4
	Опытная II	118,2±0,2	96,4±0,3$^{\&}$	106,6±0,4	106,2±0,2*$^{\&}$	109,8±0,2
	Опытная III	118,4±0,3	92,6±0,2	108,4±0,4	121,2±0,4*$^{\alpha}$	120,6±0,2$^{\alpha}$

Примечание:
** $p \leq 0,05$ – достоверность различий при сравнении с контрольной группой;*
$^{\&}$ $p \leq 0,05$ – достоверность различий при сравнении с опытной группой I;
$^{\alpha}$ $p \leq 0,05$ – достоверность различий при сравнении с опытной группой II.

На 14-е сутки концентрация лейкоцитов в крови у кроликов опытной группы I и II была одинакова, что выше на 5,7% по сравнению с контролем, тогда как в опытной группе III на 14-е сутки достоверно ниже на 9,92% ($p \leq 0,05$) по сравнению с показателями контрольной группы и на 6,11% ($p \leq 0,05$) по сравнению с опытной группой II. Наблюдали статистически достоверное снижение числа лейкоцитов у экспериментальных животных контрольной и опытной группы I на 28-е сутки на 66,2% и 68,1% в сравнении с 5-ми сутками, что предполагает купирование воспалительных процессов. Также у кроликов опытной группы III к 28-м суткам эксперимента отмечали стабилизацию показателей лейкоцитов до уровня фоновых, что соответствует завершению сроков эпителизации и выздоровлению животных. Однако у кроликов опытной группы II содержание лейкоцитов на 28-е сутки достоверно выше на 17,98%, на 19,3% и на 36,3% ($p \leq 0,05$) в сравнении с контрольной опытной I и III группами соответственно.

Изменение лейкоцитарной формулы происходит в соответствии с процессами регенерации травмированных участков. Так, в фазу экссудации, начиная с 5-х суток по 14-е сутки, отмечали увеличение числа эозинофилов в крови у кроликов контрольной и опытных групп (таблица 10). Наибольшее увеличение процентного содержания эозинофилов отмечали в опытных I и II группах на 5-е сутки на 64,1% и 56,1% по сравнению с фоновыми данными. В опытной группе III содержание эозинофилов на 5-е сутки составила 3,3±0,1.%, что на 45,4% выше исходных показаний и на 9,1% ниже по сравнению с контрольной группой.

Альтерация тканей, вызванная ожоговой травмой, сопровождалась на 5-е сутки увеличением процента нейтрофилов. Статистически значимые изменения регистрировали на 14-е сутки после моделирования ожоговой раны в опытной группе II, уровень нейтрофилов был выше на 8,7% по сравнению с контрольными животными, в I и III группах ниже на 11,3% и 3,7% соответственно. На 28-е сутки количество нейтрофилов в опытной группе III было ниже на 9,41% по отношению к контрольной группе.

Таблица 10 – Динамика лейкоцитарной формулы крови кроликов при термической травме кожи (M±m)

Сроки сутки	Группа	Показатель			
		EOS	NEO	LYM	MONO
До опыта	Контрольная	2,2±0,1	28,7±0,2	65,8±0,2	3,3±0,1
	Опытная I	1,8±0,1*	25,6±0,4*	69,8±0,4*	2,8±0,1*
	Опытная II	1,8±0,1*	28,2±0,3&	66,5±0,2*&	3,5±0,1&
	Опытная III	1,8±0,1*	23,0±0,4*&α	71,8±0,3*&α	3,4±0,1&
5	Контрольная	3,6±0,1	28,9±0,3	63,9±0,2	3,6±0,1
	Опытная I	5,0±0,1*	26,2±0,4*	65,2±0,3*	3,6±0,1
	Опытная II	4,1±0,1*&	30,0±0,3*&	62,3±0,3*&	3,6±0,1
	Опытная III	3,3±0,1*&α	27,4±0,2*&α	65,5±0,1*α	3,8±0,1
7	Контрольная	3,6±0,1	29,9±0,2	61,8±0,2	4,7±0,1
	Опытная I	4,2±0,2*	27,3±0,9*	63,1±0,6*	5,4±0,1*
	Опытная II	3,4±0,1*&	28,8±0,2*&	61,7±0,2&	6,1±0,1*&
	Опытная III	2,7±0,1*&α	25,8±0,4*α	65,9±0,3*&α	5,6±0,1*α
14	Контрольная	3,2±0,1	26,4±0,4	64,2±0,4	5,9±0,1
	Опытная I	4,0±0,1*	23,4±0,6*	64,7±0,5	7,9±0,1*
	Опытная II	2,9±0,1*&	28,7±0,4*&	62,2±0,3*&	6,2±0,1*&
	Опытная III	2,1±0,1*&α	25,4±0,2*&α	67,8±0,2*&α	4,6±0,1*&α
28	Контрольная	2,8±0,1	25,5±0,2	65,4±0,2	6,3±0,1
	Опытная I	2,2±0,1*	23,0±0,6*	67,2±0,6*	7,6±0,2*
	Опытная II	2,8±0,1&	26,3±0,2*&	64,4±0,2*&	6,5±0,2&
	Опытная III	1,7±0,1*&α	23,1±0,6*α	70,9±0,5*&α	4,3±0,1*&α

Примечание:
** $p \leq 0,05$ – достоверность различий при сравнении с контрольной группой;*
& $p \leq 0,05$ – достоверность различий при сравнении с опытной группой I;
α $p \leq 0,05$ – достоверность различий при сравнении с опытной группой II.

В процессе статистического анализа крови регистрировали значительные колебания в содержании моноцитов, на 7-е сутки они были существенно и достоверно выше в крови кроликов опытных групп I, II и III на 14,9%, 29,7%, 19,1% по сравнению с контролем. На 14-е сутки у кроликов опытной группы I и II процентное содержание моноцитов также увеличивалось на 46,2% и 1,6% соответственно по сравнению с 7-ми сутками, тогда как в опытной группе III приблизилось к фоновым показателям – 4,6±0,1%, что на 28,2% ниже по сравнению с контрольной группой и на 17,3% выше, чем показания на 5-е сутки. Отмечали уменьшение процентного содержания лимфоцитов во всех группах на 5-е сутки. Так, в опытной группе I – на 7,1%, в опытной группе II – на 6,7 % и в опытной группе III – на 9,6% по сравнению с фоновыми показателями. На 7-е сутки эксперимента на фоне увеличения клеток гранулоцитарного ряда наблюдалось снижение лимфоцитов в опытной группе I - на 2,1%, в опытной группе II – на 0,2% и в опытной группе III – на 6,6% по сравнению с контролем.

Таким образом, фармакологические эффекты раневого покрытия «DermaRM» сопровождаются купированием воспаления, что характеризуется достоверным уменьшением в крови кроликов количества лейкоцитов к 14-м суткам на 12,9 % в сравнении с 5-ми сутками, тогда как в группах сравнения данный показатель остается повышенным: в контрольной группе – на 6,1 %, в опытной группе I – на 9,7%, в опытной группе II – на 22,8% по сравнению с показателями 5-х суток. У кроликов опытной группы III в условиях применения раневого покрытия из бактериальной целлюлозы на 14-е сутки отмечается увеличение количества эритроцитов на 19,5% ($p \leq 0,05$) на фоне снижения числа лейкоцитов на 9,92% ($p \leq 0,05$), эозинофилов на 34,3% ($p \leq 0,05$) по сравнению с животными контрольной группой.

2.2.3.3. Морфологическая характеристика репарации ожоговых ран в эксперименте

Материалом для морфологического исследования служили ткани (кожа, подкожная клетчатка), иссеченные из зоны термического повреждения у животных всех исследуемых групп на 3, 7, 14, 21 и 28-е сутки эксперимента. Изучение патоморфологических изменений в коже проводили на кроликах контрольной группы (n=15), опытной группы I (n=15), опытной группы II (n=15), опытной группы III (n=15) согласно схеме исследования (рисунок 3). На основании клинических и патоморфологических исследований зоны повреждения всем экспериментальным животным поставлен диагноз – термический ожог III степени в области спины, сопровождающийся развитием сухого коагуляционного некроза кожи без гибели поверхностного слоя мышц. Так, на 3-е сутки после моделирования термического ожога у всех лабораторных животных наблюдали границу некроза кожи от здоровых тканей. Кожа поврежденного участка полностью утрачивала свою структуру, коллагеновые волокна собраны в большие пласты. Погибшие волосяные луковицы представляли собой бесструктурные массы, интенсивно окрашенные основными красителями. Поверхностные мышцы сохраняли структуру и характерную для них окраску. Полученная гистологическая картина позволяла отнести ожог у экспериментальных животных к III степени.

На 3-е сутки после моделирования термического ожога в ходе осмотра тканей во всех группах отмечали наличие классических признаков воспаления: гиперемии, отека окружающих тканей и краев раны, мелкоточечных кровоизлияний. Поврежденные участки покрыты фрагментированным струпом, состоящим их разрушенных и дегенеративно измененных клеточных элементов эпидермиса и дермы. При микроскопическом исследовании кожи в месте ожога у кроликов отмечали выраженный отек всех слоев дермы, деструкцию коллагеновых волокон,

полнокровие капилляров. В дерме регистрировали очаговое скопление лейкоцитов, которые мигрировали в ткань, образуя микроабсцессы. По периферии зоны очага коагуляционного некроза сформирована зона демаркационной линии. По объективным показаниям на 5-е сутки всем животным провели хирургическую некрэктомию. Динамику регенерации ожоговой раны у животных исследуемых групп оценивали по основным критериям, а именно по степени отека тканей, времени отторжения «вторичного» струпа над регенерирующей поверхностью кожи, появлению грануляций и краевой эпителизации.

При клиническом осмотре кроликов контрольной группы на 7-е сутки после хирургической некрэктомии в зоне термического ожога наблюдали отек подлежащих и окружающих тканей, а также выраженную экссудацию с раневой поверхности. Отделяемое имело вид гнойно-геморрагического экссудата, что свидетельствовало о вторичном инфицировании ожоговой раны. При гистологическом исследовании тканей отмечали выраженные экссудативно-некротические процессы. Поверхность центральной зоны ожоговой раны была покрыта «вторичными» некротическими массами, в зоне периферии видны микроабсцессы. В дерме сосуды расширены, с выраженным полнокровием, коллагеновые волокна отечны и расположены хаотично, имело место выраженные явления периваскулярного отека. На 14-е сутки регистрировали отторжение утолщенного «вторичного» струпа по периферии (толщина 167,6±8,1 мкм) и обильное выделения гнойного экссудата (рисунок 38). Под струпом наблюдали небольшой лейкоцитарный вал толщиной 62±2,7 мкм. На фоне воспалительной инфильтрации в дерме отмечали появление участков грануляционной ткани толщиной 24,7±2,1 мкм. На 21-е сутки у кроликов контрольной группы отмечали постепенное отторжение плотного коричневого струпа. Слабое развитие процессов эпителизации у этих животных наблюдали в интервале между 35-ми и 42-ми сутками, что подтверждается наличием неравномерно утолщенного слоя эпителия.

Через 2 месяца после моделирования ожога под эпидермальным слоем регистрировали бессосудистую плотную рубцовую ткань.

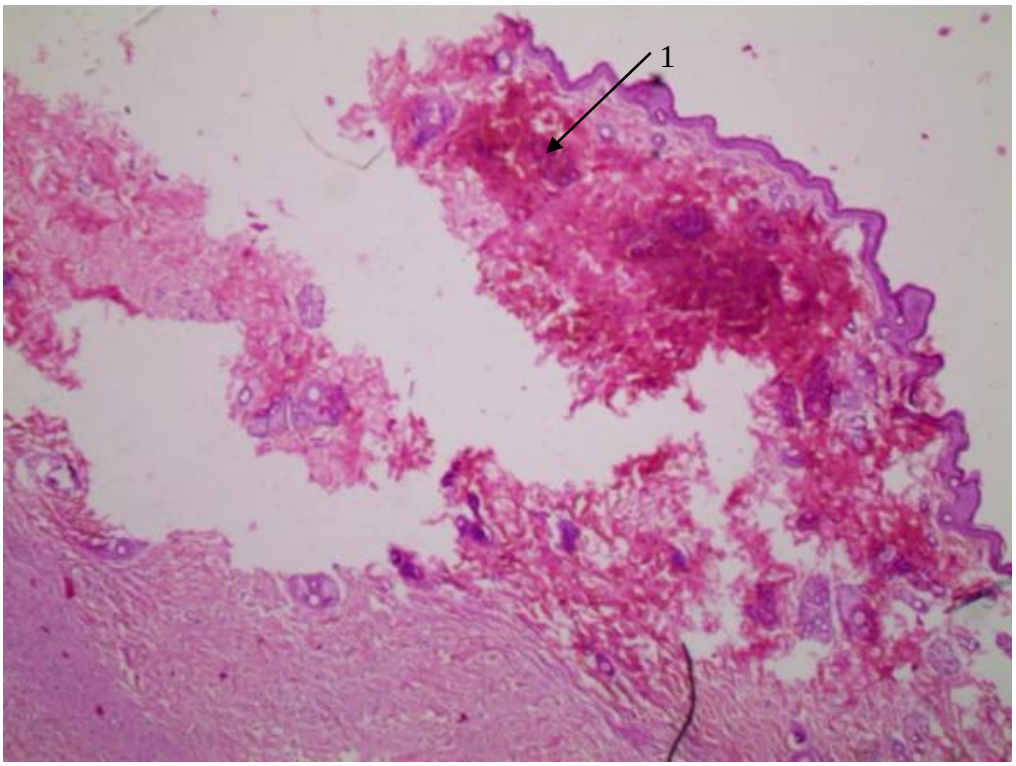

Рисунок 38 – Отторжение некротизированных тканей (1). Контрольная группа, 7-е сутки. Окраска гематоксилином и эозином. Ув. 100

У животных в опытной группе I на 7-е сутки после хирургической некрэктомии в результате осмотра и гистологических исследований ожогового участка наблюдали экссудативно-некротический характер процесса, который был выражен в меньшей степени, чем у животных контрольной группы. Воспалительная инфильтрация локализована как на границе струпа и дна раны, так и в тканях дермы, что говорит об увеличении скорости демаркации зоны некроза от здоровых тканей по сравнению с группой контроля.

На 14-е сутки наблюдения в опытной группе I отмечали малодифференцированный струп (толщина 275,9±10,2 мкм), отграниченный от

дермы гистиолейкоцитарным инфильтратом (толщина 57,2±1,5 мкм), по краю раны умеренная пролиферация эпидермиса (толщина 46,5±1,7 мкм) (таблица 11).

Таблица 11 – Морфологические изменения кожи у кроликов с термическими ожогами на 14-е сутки после хирургической некрэктомии (M±m)

Группы животных	Толщина, мкм		
	«Вторичный» струп	Лейкоцитарный вал	Зона эпителия
Контрольная группа, n=15	167,6±8,1	62±2,7	24,7±2,1
Опытная группа I, n=15	275,9±10,2*	57,2±1,5	46,5±1,7*
Опытная группа II, n=15	255,8±5,9*	83,2±1,8*$^{\&}$	21,2±1,5$^{\&}$
Опытная группа III, n=15	321,9±8,2*$^{\&\alpha}$	37,5±1,3*$^{\&\alpha}$	67,5±3,5*$^{\&\alpha}$

*Примечание: * p≤0,05 – достоверность различий при сравнении с контрольной группой;*
$^{\&}$ p≤0,05 – достоверность различий при сравнении с опытной группой I;
$^{\alpha}$p≤0,05 – достоверность различий при сравнении с опытной группой II.

В сосочковой зоне дермы коллагеновые волокна были расположены беспорядочно и рыхло. Воспалительный отек в дерме был менее выражен, тем не менее, регистрировали концентрические вакуоли средних размеров. На 21-е сутки наблюдали базальную мембрану эпидермиса с участками утолщения и расслоения, в шиповом слое регистрировали очаговый спонгиоз. На 28-е сутки в большинстве наблюдений отмечали, что зона регенерата была полностью покрыта эпителиальным пластом неравномерной толщины (рисунок 39). Роговой слой эпидермиса интенсивно слущивался. Соединительнотканный регенерат состоял частично из плотной рубцовой ткани, а частично из волокнистой соединительной ткани. Производные кожи отсутствовали. Следует отметить, что в некоторых случаях у животных опытной группы I сохранялось наличие очаговой воспалительной инфильтрации, что свидетельствовало о задержке процессов регенерации.

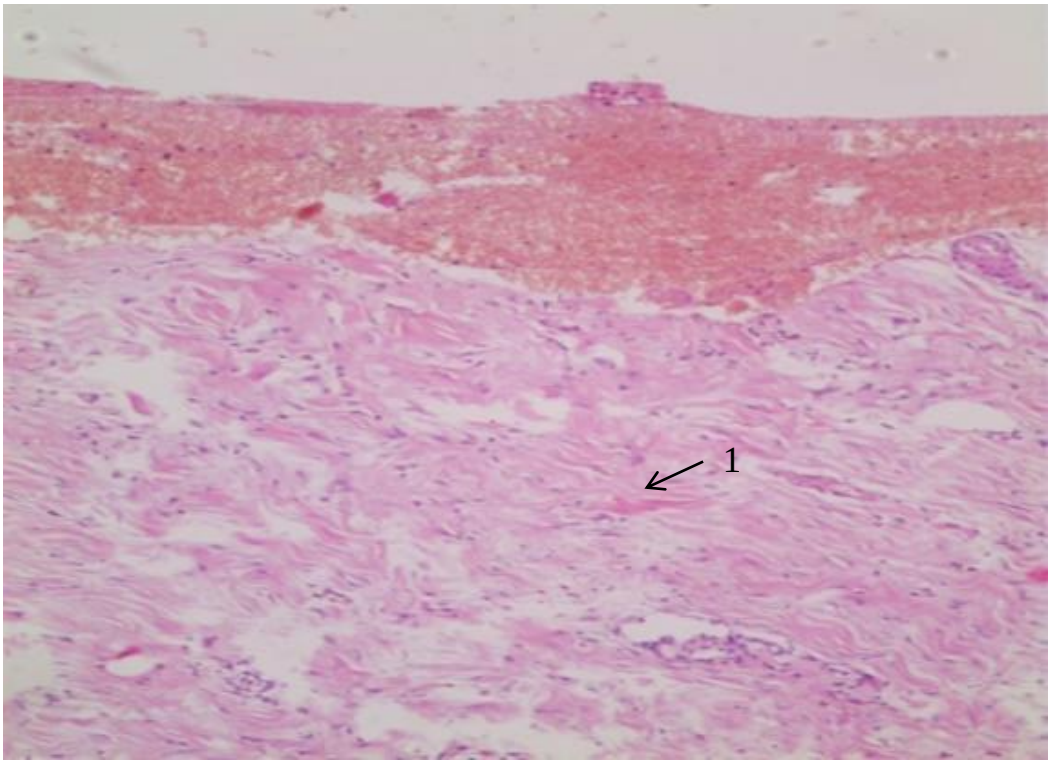

Рисунок 39 – Пролиферация клеток фибробластического дифферона и формирование соединительной ткани (1). Опытная группа I. 28-е сутки. Окраска гематоксилином и эозином. Ув. 100

У кроликов опытной группы II на 7 сутки после некрэктомии на поверхности ожоговых ран наблюдали выраженную серозно-гнойную экссудацию. У всех животных определялись изъязвления в центральной части ожоговой раны с выраженной лейкоцитарной инфильтрацией как поверхностных, так и глубоких слоев дермы. Отличительной особенностью воспалительных проявлений в данной группе явилось формирование множественных микроабсцессов и некротических изменений в подлежащих тканях кожи. Вместе с тем по сравнению с контрольной и опытной группой I на 14-е сутки эксперимента у животных этой группы в зоне термического ожога эпителиальный слой кожи не восстанавливался. Лишь с периферии под «вторичным» струпом (толщиной 255,8±5,9 мкм) определяли небольшую зону врастающего эпителия (толщина 21,2±1,5 мкм). Здесь же наблюдали скопление гнойного экссудата в центральной зоне ожогового участка с

распространением на прилегающую краевую грануляционную зону, которая была представлена тонкими соединительнотканными волокнами. На 14-е сутки в зоне поражения сохранялся отек и нейтрофильная инфильтрация тканей (толщина 83,2±1,8 мкм) с распространением некротических изменений на гиподерму, что свидетельствовало о продолжающейся экссудативной фазе воспаления. У кроликов опытной группы II на 21-е сутки эксперимента наблюдали зону краевой эпителизации, однако центральная зона на значительном протяжении оставалась без эпителиальной выстилки и была покрыта струпом из фибрина, обрывками некротизированных волокнистых структур. На 28-е сутки эксперимента вследствие продолжающихся воспалительных процессов центральная зона оставалась без эпителия и была покрыта струпом (рисунок 40). У восьми животных этой группы наблюдали участки с отторжением струпа и наличием гнойного экссудата. Под струпом и эпителием располагалась молодая соединительная ткань.

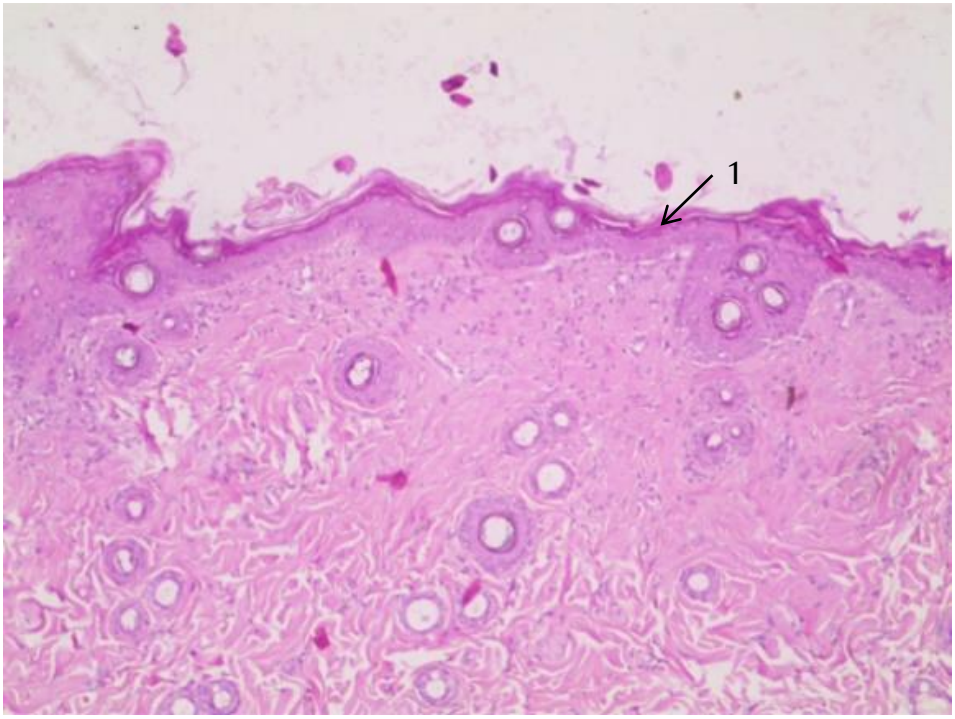

Рисунок 40 – Формирование сосочкового слоя дермы и эпителизация дна раны (1). Опытная группа II. 28 сутки. Окраска гематоксилином и эозином. Ув. 100

В отличие от животных других исследуемых групп у кроликов опытной группы III на 7-е сутки после некрэктомии воспалительные явления слабо выражены. Положительная динамика лечения ожогов проявляется отсутствием отделяемого из раны, незначительной гиперемией в пограничной зоне со здоровыми тканями, отсутствием отека. К 7-м суткам после хирургической некрэктомии отмечали наличие тонкого коричневого «вторичного» струпа, покрывающего поверхность ожоговой раны. Следует отметить, что покрытие «DermaRM» надежно фиксируется к дну раны, при пальпации зон размягчения не регистрировали. У кроликов опытной группы III отмечали краевую эпителизацию раны (рисунок 41).

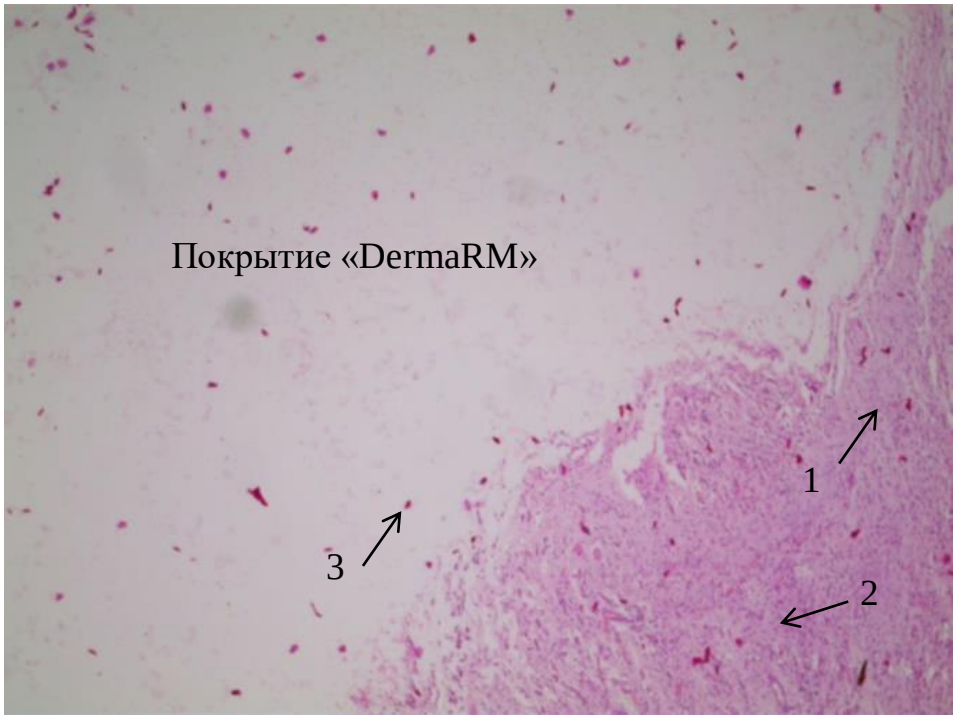

Рисунок 41 – Однородность слоев дермы (1), формирование коллагеновых волокон (2), миграция фибробластов (3). Опытная группа III, 7 сутки. Окраска гематоксилином и эозином. Ув. 100.

При микроскопическом исследовании в области дермы наблюдали формирование полноценных коллагеновых волокон, в грануляционной ткани выявляли умеренное количество тонкостенных сосудов.

На 14-е сутки в большинстве препаратов отмечали наличие непрерывного равномерного тонкого струпа (толщина 321,9±8,2 мкм) и пролиферирующего слоя эпидермиса (толщина 67,5±3,5 мкм), который прорастал под струп по всей зоне пораженной поверхности кожи. Нарастание эпителиальных клеток под струпом связано, вероятно, с миграцией пролиферирующего эпидермиса с краев раны. Отделяемое из ран отсутствовало. У большинства животных ожоговая рана была заполнена молодой грануляционной тканью, состоящей из параллельно расположенных многочисленных тяжей коллагеновых волокон. На 21-е сутки струп с раневым покрытием «DermaRM» полностью десквамировался. Дно раны выстлано грануляционной тканью и покрыто слоем уплощенных клеток. В подлежащей дерме отмечали легкое полнокровие венозных сосудов, воспалительная инфильтрация отсутствовала (рисунок 42).

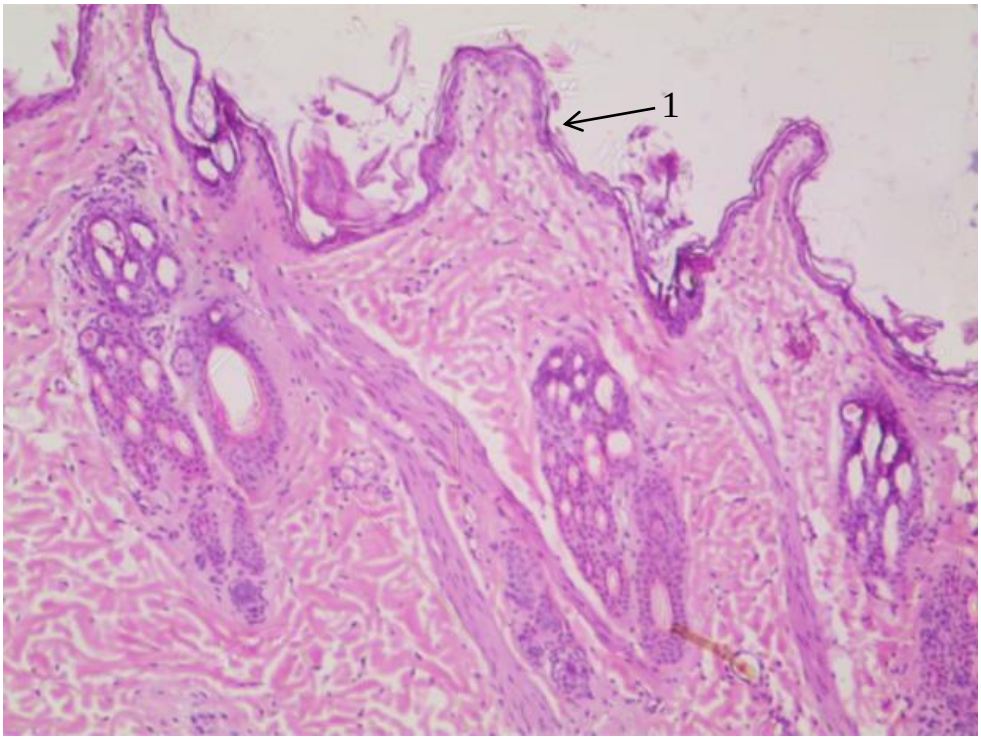

Рисунок 42 – Пролиферация клеток эпителиоцитарного дифферона, формирование эпидермиса (1) и сосочкового слоя дермы. Опытная группа III. 28-е сутки. Окраска гематоксилином и эозином. Ув. 100

Окончательная эпителизация отмечалась к 28-м суткам, раневая поверхность имела равномерную бледно-розовую окраску, в дерме коллагеновые и эластические волокна ориентированы преимущественно горизонтально параллельно поверхности кожи.

Таким образом, результаты гистологических исследований позволили установить, что у животных с применением раневого покрытия «DermaRM» регенерация поврежденных тканевых структур проходила в более ранние сроки по сравнению с животными других опытных и контрольной групп. Наиболее длительные сроки очищения ран, наличие очагов вторичного некроза, воспалительная реакция (клеточная инфильтрация) на фоне замедления процессов пролиферации и дифференцировки кератиноцитов констатированы в группах, лечившихся с использованием марлевой повязки с спреем «Пантенол», а также мазевой повязки «Бранолинд Н». В этих группах наблюдения отмечали лишь выраженную дифференцировку эпителия к исходу заживления, срок которого существенно не изменялся по сравнению с контролем.

2.2.3.4. Количественная оценка метаболизма коллагена у лабораторных животных при различных способах лечения ожоговых ран

Для изучения активности фибробластов дермы было проведено исследование количественного содержания коллагена. Использование метода поляризационной микроскопии для определения содержания общего коллагена в препаратах кожи имеет высокую информативность в прогнозировании риска образования вторичных болезней кожи. Измерялась оптическая плотность, которая является наиболее информативным показателем для данного маркера. Методику оценивали по

отношению оптической плотности окрашенной части препарата к оптической плотности неокрашенного фона, выраженной в условных единицах. Чем больше площадь волокон по отношению к межклеточному веществу, тем больше коллагеновых волокон в образцах. Предметом исследования являлись гистологические препараты кожи. Ткани кожи брали из раневого и здорового участков у кроликов контрольной (n=15), опытной I (n=15), опытной II (n=15), опытной III (n=15) групп под нейролепанальгезией на 7-е и 28-е сутки.

При изучении гистологических препаратов кожи с использованием поляризационной микроскопии и программного анализа микрофотографий у животных контрольной группы среднее соотношение коллагена до начала эксперимента составило 6,4±0,1 у.е. У кроликов контрольной группы на 7-е сутки после моделирования ожоговой раны содержание коллагена уменьшается в 48,4% по сравнению с исходными показателями, тогда как к 28-м суткам наблюдали увеличение на 33,3% (таблица 12). Полученные результаты свидетельствуют об усилении распада коллагена в дерме кожи, а также большой роли воспалительного процесса в патогенезе ожога.

Таблица 12 – Содержание коллагена в коже у кроликов (M±m)

Группа	Сроки эксперимента, сутки		
	Здоровые участки	7	28
Контрольная	6,4±0,1	3,3±0,2	4,3±0,1
Опытная группа I	6,5±0,1	2,8±0,1*	4,8±0,2*
Опытная группа II	6,1±0,1$^{*\&}$	3,2±0,1$^{\&}$	4,3±0,1$^{\&}$
Опытная группа III	6,3±0,1$^{\alpha}$	3,0±0,1	5,6±0,1$^{*\& \alpha}$

*Примечание: * p≤0,05 – достоверность различий при сравнении с контрольной группой;*
& p≤0,05 – достоверность различий при сравнении с опытной группой I;
α p≤0,05 – достоверность различий при сравнении с опытной группой II.

Минимальное содержание общего коллагена наблюдалось у кроликов опытной группы I на 7-е сутки – 2,8±0,1 у.е. В опытной группе I содержание общего коллагена на 28-е сутки повышалось на 71,4% (у.е.) по сравнению с 3-ми сутками. Исследование гистологических препаратов кожи у животных опытной группы II на 7-е сутки выявило содержание коллагена – 3,2±0,1 у.е., на 28-е сутки – 3,2±0,1(таблица 12).

При анализе гистологических препаратов кожи кроликов опытной группы III на 7-е сутки содержание коллагена составило 3,0±0,1 у.е. На 28-е сутки значение уровня коллагена в коже животных в опытной группе III приближалось к фоновому уровню, что соответствует стадии полной очистки раны от продуктов распада и заполнения дефекта грануляциями. К тому времени содержание коллагена в коже составило 5,6±0,1 у.е.

Таким образом, у животных опытной группы с термическим ожогом отмечается достоверно более низкое соотношение общего коллагена в коже по сравнению с контрольной группой.

3. ЗАКЛЮЧЕНИЕ

Актуальность проблемы местного лечения ожоговых ран определяется высокой распространенностью ожогового травматизма, его тяжелыми последствиями во всех странах мира. Термическая травма является одной из наиболее стрессогенных по угрозе жизни, тяжести соматического повреждения, сложности и болезненности процесса [18; 82; 85: 123; 129; 135]. Данные, полученные Б.А. Парамоновым с соавт. (2000), свидетельствуют о том, что в патогенезе развивающихся местных нарушений участвуют многочисленные биологически активные вещества: активированные формы кислорода, продукты перекисного окисления липидов, распада белков, жиров и углеводов, медиаторы воспаления, протеолитические ферменты, факторы каликреин-кининовой системы, свёртывающей системы крови [85]. Важнейшим условием нормального заживления раны является строгая синхронизация процесса эпителизации и созревания грануляционной ткани [133]. Равновесие между созреванием и рассасыванием грануляций и рубцовой ткани лежит и в основе феномена раневой контракции – равномерного концентрического сокращения краев и стенок раны. Во второй и третьей фазах заживления раневая контракция, как правило, сочетается с интенсивной эпителизацией, что свидетельствует о нормальном течении раневого процесса.

В настоящее время для лечения ран используется множество различных методик лечения [4; 51; 110]. Несмотря на технический прогресс в области фарминдустрии, основным методом лечения ран является использование повязок [11; 39; 61; 76; 100; 192]. С каждым годом в арсенале хирургов появляются новые покрытия, однако проблема лечения ран остается по-прежнему важной и первостепенной задачей. Согласно литературным данным, для местного лечения глубоких ожогов традиционно используют иссечение некротических тканей и

восстановление кожного покрова способом аутотрансплантации [36; 42; 50; 65; 77]. Хирургическое лечение ожоговых ран, сопровождающее дефицитом донорских ресурсов, трудно представить без использования временных биотехнологических покрытий. Также после удаления некротического струпа ожоговая рана представлена условно-жизнеспособными тканями, в таком случае необходимо закрыть рану временным покрытием, которое предотвращает высыхание раневой поверхности и препятствует формированию вторичного некротического струпа. Э. И. Веремей с соавт. (2012), Г.И. Назаренкок с соавт. (2002), Ю.К. Абаев (2004), считают, что выбор раневых покрытий должен основываться на ранооберегающих функциях применяемых повязок, а также на их способности к стимуляции процесса заживления [1; 76]. А.А. Алексеев (2015), С.В. Тимофеев (2007) ставят атравматичность одним из основных требований, предъявляемых к современным повязкам. Поиск новых раневых покрытий шел по пути формирования «биологического эквивалента кожи», который одновременно выполнял защитную покровную функцию и стимулировал раневые процессы. Далеко не все раневые покрытия можно применять у животных, поскольку они чаще испытывают состояние дискомфорта при использовании тех или иных перевязочных средств. Вместе с тем в силу своих анатомо-физиологических особенностей животные более чувствительны и нетерпимы к болевым ощущениям, возникающим при смене повязок.

В течение последних 30 лет были созданы различные дермо-эпидермальные заменители кожи для временного закрытия ран. Однако ряд авторов предлагают противоречивые факты об эффективности их применения при глубоких ожоговых ранах. Результаты многоцентровых исследований свидетельствовали о большой продолжительности периода подготовки заменителей кожи, небольшой частоте приживления и их высокую стоимость. Аллогенное происхождение таких покрытий повышает риск заражения реципиента инфекцией через естественные биологические материалы. В то же время необходимо тщательно удалить все иммуногенные

факторы, которые могут привести к отторжению донорского материала. Однако чрезмерное удаление активных иммуногенных компонентов может разрушить структуру и состав ткани.

В настоящее время в результате большого объема исследовательских работ, проведенных зарубежными и отечественными учеными, созданы предпосылки для внедрения нанобиотехнологий в диагностику и интенсивную терапию ряда заболеваний, в контроль над состоянием биологических систем при различных видах патологии. Перспективным направлением в лечении глубоких ожогов представляется использование нанобиопленки на основе бактериальной целлюлозы. Нанопленка представляет собой пористую 3D-структуру, состоящую из кристаллических микрофибрилл, и является перспективной матрицей-носителем лекарственных препаратов. Главным достоинством бактериальной целлюлозы является ее высокопористая структура в сочетании с высокой механической прочностью. Обширное изучение структурных и физико-химических свойств бактериальной целлюлозы ставит необходимостью исследовать матрицу-носитель, а также композитные материалы для применения в области комбустиологии для лечения III степени ожоговых ран. Каждая биологическая ткань имеет свои структурные и функциональные характеристики. Кроме этого необходимо вводить поправки на вид животного, возраст, пол пациента и др. Для определения оптимальных свойств применения при ожоговой травме необходимо иметь подробную информацию о структуре, физико-химических свойствах, безопасности и эффективности лечения.

Цель данной диссертационной работы – экспериментально обосновать эффективность применения раневого покрытия из бактериальной целлюлозы для лечения животных с ожоговыми ранами.

Для достижения поставленной цели были поставлены задачи. Обосновать применение раневого покрытия из бактериальной целлюлозы для лечения животных с термическими ожогами на основании ее структурных и физико-химических

свойств. Изучить биосовместимость наноматериала из бактериальной целлюлозы с тканями животных и оценить возможность его применения в качестве перевязочного материала. Дать сравнительную оценку заживлению термических ран с применением раневого покрытия из бактериальной целлюлозы в сравнении с другими противоожоговыми лекарственными средствами. Изучить течение репаративной регенерации кожи и подкожной клетчатки у животных с термическими ожогами в условиях локального применения раневого покрытия из бактериальной целлюлозы.

Результаты научного исследования получены в ходе 3 этапов эксперимента. Объектами исследования являлись крысы и кролики. Предметом исследования служило раневое покрытие «DermaRM», представляющее собой матрицу бактериальной целлюлозы, модифицированной наночастицами серебра. На первом этапе исследования изучали структурные особенности предлагаемого раневого покрытия «DermaRM». Второй этап, состоящий из 2 серий, посвятили доклиническому исследованию покрытия «DermaRM». В первой серии эксперимента изучали биосовместимость нанопленки «DermaRM» с тканями животного, а во второй серии давали оценку эффективности лечения животных с термическими ожоговыми ранами в сравнительном аспекте с другими традиционными методами местного лечения.

Проведенное комплексное клиническое, планиметрическое и морфологическое исследование с использованием компьютерного анализа позволило ответить на ряд вопросов, связанных с особенностью влияния раневого покрытия «DermaRM» на течение раневого процесса. Раневое покрытие «DermaRM» имеет рыхлую сетчатую структуру, состоящую из микрофибрилл и множества пустых промежутков между ними. Фибриллы однородные и ориентированы вдоль поверхности образца, собранные в единичном волокне. Толщина одного волокна составляет величину порядка 150 нм. Наличие наноразмерных пор между микрофибриллами покрытия «DermaRM» выступало в качестве адсорбционных центров для кристаллизации

неорганических соединений коллоидных частиц Ag. Структурные особенности материала позволяют применять покрытие «DermaRM» в первой фазе раневого процесса, поскольку оно способно сорбировать и выводить экссудативную жидкость. Влажная среда способствует безболезненному прикреплению покрытия «DermaRM» к ране, без какой-либо предварительной подготовки животных и обезболивания, а также без применения дополнительной фиксирующей повязки. Покрытие «DermaRM» следует применять однократно, до полного завершения раневого процесса. В результате проведенных исследований также установили, что покрытие не обладает раздражающим и аллергезирующим действием. Покрытие «DermaRM» биосовместимо с тканями лабораторных животных, подкожная имплантация в течение 180 суток наблюдения не сопровождалась клиническими признаками общей и местной воспалительными реакциями. Однако следует отметить, что при извлечении имплантата из толщи ткани отмечали наличие фибриновой капсулы на самом материале, что связано с пористой структурой материала и способностью абсорбировать фибрин.

В ходе проведенных планиметрических исследований регистрировали эффективный способ стимулирования репаративных процессов в коже при ожогах III степени при применении раневого покрытия «DermaRM». Под влиянием раневого покрытия «DermaRM» отмечали раннее начало эпителизации и полное заживление ожоговых ран с формированием полноценных новообразованных тканей. На 14-е сутки в опытной группе III наблюдали значительное достоверное уменьшение площади раневых дефектов в сравнении с контрольной группой за счет раневой контракции и краевой эпителизации: 71,7±7,5 мм^2 – при использовании раневого покрытия «DermaRM» против 144,5±6,4 мм^2 у контрольной группы, такая тенденция сохраняется до 28-х суток. Применение марлевой повязки с спреем «Пантенол» приводила к достоверному уменьшению площади раны только с 14-х суток: 118,9±7,1 мм^2 против 144,5±6,4 мм^2 по сравнению с контрольной группой. При лечении ожоговых ран III степени у животных опытной группы II отмечали более

поздние сроки эпителизации и окончательного заживления раневого дефекта в сравнении с контрольной группой. Рана после снятия повязки «Бранолинд Н» была покрыта плотным струпом, при удалении которого обнажалась мокнущая раневая поверхность с гнойным экссудатом. Площадь раны на 14-е сутки в опытной группе II составила 222,2±13,7 мм^2 против 144,5±6,4 мм^{2}контрольной группы

Анализируя скорость заживления ожоговых ран у животных различных групп, обращает на себя внимание достоверное увеличение скорости заживления на 7, 14 и 21-е сутки с достижением максимума к 14-м суткам наблюдения. Результаты планиметрических исследований динамики заживления ожоговых ран показали, что при использовании раневого покрытия «DermaRM» статистически достоверная тенденция к сокращению площади раны у животных происходит в период 7-14 суток. Анализ этого показателя в сравниваемых группах показал, что полное заживление ожоговых ран в контрольной группе происходило на 51,7±0,6 суток, в опытной группе I – на 43,4±1,3 суток, в опытной группе II – на 54,8±0,8 суток и в опытной группе III – на 36,2±0,7 суток.

В работе отмечали, что раневое покрытие «DermaRM» оказывает благоприятное комплексное действие на клинические показатели крови у лабораторных животных. В частности, достоверное уменьшение в крови кроликов количества лейкоцитов к 14-м суткам на 12,9 %, в сравнении с 5-ми сутками, тогда как в группах сравнения данный показатель остается повышенным: в контрольной группе – на 6,1 %, в опытной группе I – на 9,7%, в опытной группе II - на 22,8% по сравнению с показателями 5-х суток.

Полученные результаты гистологических исследований подтвердили клинические и параметрические данные, так, отмечали наиболее длительные сроки очищения ран, наличие очагов вторичного некроза, клеточная инфильтрация на фоне замедления процессов пролиферации констатирована в группах с использованием марлевой повязки с спреем «Пантенол» и мазевой повязки «Бранолинд Н». В этих группах наблюдения отмечали лишь выраженную дифференцировку эпителия к

исходу заживления. В опытной группе III, где применяли раневое покрытие «DermaRM», регенерация поврежденных тканевых структур проходила в более ранние сроки по сравнению с животными других опытных и контрольной групп. На 28-е сутки эксперимента у животных опытной группы III зона раневого дефекта была грануляционной тканью. В эти же сроки по краю рубцовой ткани обнаруживали зачатки новообразованных сальных желез и волосяных фолликул. У животных группы сравнения в указанные сроки полноценно оформленной соединительной ткани еще не было, отмечали лишь наличие участков менее зрелой соединительной ткани. Регенерация дермы и базальной мембраны проходила быстрее за счет проникновения в поры бактериальной целлюлозы фибробластов и кератиноцитов, что способствует синтезу межклеточного вещества. При анализе гистологических препаратов кожи кроликов опытной группы III на 7-е сутки содержание коллагена составило 3,0±0,1 у.е. На 28-е сутки значение уровня коллагена в коже животных в опытной группе III приближалось к фоновому уровню, что соответствует стадии полной очистки раны от продуктов распада и заполнения дефекта грануляциями. К тому времени содержание коллагена в коже составило 5,6±0,1 у.е.

Таким образом, были получены убедительные данные об эффективности применения раневого покрытия «DermaRM» в лечении ожоговых ран у лабораторных животных. Исходя из вышесказанного, следует, что раневое покрытие «DermaRM» является весьма перспективным методом местного лечения в области комбустиологии. Активация процессов эпителизации и пролиферации, биосовместимость с тканями организма побуждает продолжить дальнейшие исследования по применению данного раневого покрытия в клинической практике лечения ожоговых ран.

Основные результаты исследований отражены в следующих выводах.

1. Раневое покрытие из бактериальной целлюлозы эффективно в качестве локального средства при лечении животных с термическими ожогами, за счет

высокой гигроскопичности на ране создаётся защитная искусственная мембрана, не требующая ежедневной перевязки, тем самым предотвращается травматизация структурных элементов кожи и подкожной клетчатки.

2. Биосовместимость раневого покрытия из бактериальной целлюлозы с тканями животных обусловлена отсутствием местного и общего раздражающего, токсического и аллергического действий, раневое покрытие может быть применено качестве перевязочного средства в фазу гидратации не позднее 1-5 суток после хирургической некрэктомии.

3. Применение раневого покрытия из бактериальной целлюлозы способствует полному завершению регенерации ожоговой раны за счет краевой эпителизации на 36,2±0,7 сутки, что на 15,5 суток ($p \leq 0,05$) раньше по сравнению с контрольной группой и на 7,2 и 18,6 суток ($p \leq 0,05$) с опытными группами I и II соответственно.

4. Лечение термических ран в эксперименте достоверно доказало, что к 28-м суткам после хирургической некрэктомии площадь ожога у животных опытной группы III составила 71,7±7,5 мм^2, что более чем в 1,5 раза меньше, чем у животных других групп: контрольной – 144,5±6,4 мм^2 и опытных I, II – 118,0±13,7 мм^2 и 222,2±13,7 мм^2 соответственно.

5. У экспериментальных животных (кроликов) с термическими ожогами в условиях применения раневого покрытия из бактериальной целлюлозы на 14-е сутки происходит достоверное увеличение количества эритроцитов на 19,5%($p \leq 0,05$) на фоне снижения числа лейкоцитов на 9,92% ($p \leq 0,05$), эозинофилов на 34,3% ($p \leq 0,05$) и нейтрофилов на 3,7% ($p \leq 0,05$) по сравнению с животными контрольной группой.

6. Лечение экспериментальных животных с ожоговыми ранами с применением покрытия из бактериальной целлюлозы обеспечивает очищение раневой поверхности от некротического детрита, усиление фагоцитоза, усиливает пролиферацию фибробластов и активирует ангиогенез, способствует созреванию грануляционной ткани и создает условия для ускорения процессов эпителизации.

ПРАКТИЧЕСКИЕ РЕКОМЕНДАЦИИ

1. Ветеринарным врачам при поступлении в клинику животных с термической травмой рекомендуется использовать предложенный метод лечения и алгоритм (рисунок 43).

Рисунок 43 – Алгоритм лечения животных с термическими ожогами

2. Для местного лечения термических ожогов III степени у животных рекомендуется после механической обработки ожоговой раны в первую фазу раневого процесса, а также в первые часы после хирургической некрэктомии применять раневое покрытие «DermaRM».

3. Результаты диссертационной работы могут использоваться в учебной работе при чтении лекций и проведении лабораторно-практических занятий по дисциплине «общая и частная хирургия» для студентов факультета ветеринарной медицины и биотехнологий.

РЕКОМЕНДАЦИИ И ПЕРСПЕКТИВЫ ДАЛЬНЕЙШЕЙ РАЗРАБОТКИ ТЕМЫ

Полученные в ходе экспериментальных исследований результаты значительно расширяют сведения о патоморфогенезе термических ожогов. Дальнейшие исследования, связанные с темой диссертации, будут направлены на изучение вопросов, связанных с возможность применения раневого покрытия из бактериальной целлюлозы для лечения септических и асептических ран. Наряду с этим, результаты исследования, свидетельствующие о возможности бактериальной целлюлозы интегрироваться с тканями, открывают перспективу её использования в качестве имплантационного материала при выполнении реконструктивных операций.

СПИСОК СОКРАЩЕНИЙ И УСЛОВНЫХ ОБОЗНАЧЕНИЙ

БЦ	–	бактериальная целлюлоза
ИК	–	инфракрасный спектр
ИЛ	–	интерлейкин
ИФН	–	интерферон
МКБ	–	международная классификация болезней
МЧС РФ	–	министерство по чрезвычайным ситуациям Российской Федерации
РЭМ	–	растровый электронный микроскоп
СЗМ	–	сканирующий зондовый микроскоп
Соавт.	–	соавтор
Ув.	–	увеличение
ФНО	–	фактор некроза опухоли
DermaRM	–	раневое покрытие на основе бактериальной целлюлозы и наночастиц серебра
BASO	–	базофилы
EOS	–	эозинофилы
LYM	–	лимфоциты
MONO	–	моноциты
NEU	–	нейтрофилы
WBC	–	лейкоциты
WSAVA	–	международная ветеринарная ассоциация

СПИСОК ЛИТЕРАТУРЫ

1. Абаев, Ю. К. Перевязочные материалы и средства в хирургии [Текст] / Ю. К. Абаев // Вестник хирургии им. И.И. Грекова. – 2004. – Т.163. – № 3. – С. 83–87.
2. Абаев, Ю. К. Справочник хирурга. Раны и раневая инфекция [Текст] / Ю. К. Абаев. – Ростов: Феникс, 2006. – 427 с.
3. Абаев, Ю. К. Хирургическая повязка [Текст] / Ю. К. Абаев. – Минск: Беларусь, 2005. – 150 с.
4. Аверьянов, М. Ю. Повязки в лечебной практике [Текст] / М. Ю. Аверьянов, В. П. Смирнов. – М.: Академия, 2010. – 128 с.
5. Алексеева, Н. Т. Гистохимическая характеристика эпидермиса при заживлении кожных ран под действием различных региональных факторов [Текст] / Н. Т. Алексеева, Д. Б. Никитюк, С. В. Клочкова // Крымский журнал экспериментальной и клинической медицины. – 2016. – № 6 (3). – С. 10–14.
6. Алексеева, Н. Т. Отдаленные результаты регенераторного процесса в коже при заживлении асептических ран [Текст] / Н. Т. Алексеева // Журнал анатомии и гистопатологии. – 2012. – № 2. – С.15–17.
7. Алексеев, А. А. Принципы организации и оказания медицинской помощи пострадавшим от ожогов [Электронный ресурс] / А. А. Алексеев, С. В. Попов // Комбустиология. – Электронный журнал. – Москва, 2015. – Режим доступа: http://combustiolog.ru/number_journal/nomer-55-2015/.
8. Алексеев, А. А. Регенеративная медицина в комбустиологии: состояние, проблемы и перспективы [Электронный ресурс] / А. А. Алексеев, А. Э. Бобровников // Комбустиология. – Электронный журнал. – Москва, 2013. – Режим доступа: http://combustiolog.ru/number_journal/nomer-49-50-2013/.

9. Алтухов, В. В. Закономерности и особенности ранозаживляющей активности новых фармацевтических композиций при термическом ожоге в эксперименте на животных [Текст]: автореф. дис. … канд. мед. наук / Владимир Викторович Алтухов. – Челябинск, 2012. – 24 с.

10. Анализ использования гель-пленок и «вторичных» пленок бактериальной целлюлозы как носителей антибактериальных и антифунгальных препаратов [Текст] / Н. А. Кленова [и др.] // Успехи медицинской микологии. – 2018. – Т. 18. – С. 253–255.

11. Андреев, Д. Ю. Современные раневые покрытия [Текст] / Д. Ю. Андреев, Б. А. Параманов, А. М. Мухтарова // Вестник хирургии им. И. И. Грекова. – 2009. – Т. 168, № 3. – С. 98–102.

12. Антибактериальная активность традиционных и наноантисептиков, перспектива их абсорбции на раневых покрытиях [Текст] / В. А. Андреев [и др.] // Вестник Российской военно-медицинской академии. – 2012. – № 3 (39). – С. 173–174.

13. Афиногенова, А. Г. Микробные биопленки ран: состояние вопроса [Текст] / А. Г. Афиногенова, Е. Н. Даровская // Травматология и ортопедия России. – 2011. – Т. 3, № 61. – С. 119–125.

14. Бабаева, А. Г. Регенерация – факты и перспективы [Текст] / А. Г. Бабаева. – М.: РАМН, 2009. – 334 с.

15. Бабушкина, И. В. Влияние наночастиц металлов на регенерацию экспериментальных ран [Текст] / И. В. Бабушкина // Вестник экспериментальной и клинической хирургии. – 2013. – Т. 6, № 2. – С. 217–221.

16. Бактериальная целлюлоза, синтезируемая Gluconacetobacter hansenii, для использования в медицине [Текст] / Т. И. Громовых [и др.] // Прикладная биохимия и микробиология. – 2017. – Т. 53. – № 1. – С. 69–75.

17. Бактериальное обсеменение кожных ран у кошек при различных методах исследования [Текст] / Л. В. Медведева [и др.] // Вестник алтайского государственного аграрного университета. – 2016. – № 4 (138). – С. 167–173.

18. Безина, Н. М. Клинико-гематологический статус собак при лечении ожоговой травмы [Текст] / Н. М. Безина // Ветеринарная медицина – агропромышленному комплексу: материалы междунар. науч.-практ. конф. / ФГБОУ ВО «Южно-Уральский государственный аграрный университет». – Троицк, 2017. – С.35–39.

19. Безрук Е. А. Гистологическая характеристика репаративной регенерации гнойных ран у крупного рогатого скота при различных способах лечения [Текст] / Е. А. Безрук // Вестник Алтайского государственного аграрного университета. – 2017. – № 8 (154). – С. 151–155.

20. Безрук Е. А. Клиническая характеристика течения раневого процесса у животных со свежими ранами при различных способах дренирования [Текст] / Е. А. Безрук // Международный журнал экспериментального образования. – 2016. – № 9–2. – С. 274–276.

21. Безрук Е. А. Влияние мембранного диализа на уровень некоторых медиаторов воспаления в крови и тканях собак при гнойных процессах [Текст] // Ученые записки Казанской государственной академии ветеринарной медицины им. Н.Э. Баумана. – Казань, 2012. – Т. 211. – С. 221–225.

22. Биктимиров, Е. Е. «Бранолинд Н» при лечении ран донорских участков [Текст] / Е. Е. Биктимиров, П. К. Крылов // Скорая медицинская помощь. – 2006. – № 3. – С. 109–110.

23. Биодеградируемые раневые покрытия на основе полисахаридных полимеров (экспериментальное исследование) [Текст] / И. Н. Большаков [и др.] // Вопросы реконструктивной и пластической хирургии. – 2011. – № 2 (37). – С. 53–65.

24. Бобровников, А. Э. Применение гидрогелевых повязок для лечения ожоговых ран [Текст] / А. Э. Бобровников, С. А. Тусинова, М. Г. Лагвилава // Материалы II съезда комбустиологов России. – Москва, 2008. – С. 134–136.

25. Болезни собак [Текст] / А. Д. Белов [и др.]. – Москва: Колос, 1995. – 368 с.

26. Буланкина, И. А. Изменения морфологических характеристик и биомеханических свойств структур кожи при термическом ожоге I , II степени [Текст] / И. А. Буланкина // Сибирский медицинский журнал. – 2012. – № 5. – С. 78–80.

27. Венгерович, Н. Г. Патогенетическое обоснование биоактивных наноматериалов при раневом процессе [Текст]: дис. … канд. мед. наук: 14.03.03, защищена 02.06.11 / Николай Григорьевич Венгерович. – СПб.: ВМА, 2011. – 151 с.

28. Власов, А. А. Применение коллаген-хитозановых раневых покрытий и дермального эквивалента кожи в местном лечении термических ожогов [Текст]: автореф. дис. … канд. мед. наук / Алексей Александрович Власов. – Красноярск, 2010. – 21 с.

29. Влияние препарата ионизированного серебра на репаративную регенерацию кожи и подлежащих тканей при моделировании термических и химических ожогов у крыс [Текст] / Н. С. Пономарь [и др.] // Биомедицина. – 2012. – № 1. – С. 143–148.

30. Выдрина, И. В. Получение бактериальной целлюлозы и исследование ее адсорбционной активности [Текст] / И. В. Выдрина // Сборник статей Международной научно-практической конференции «Совершенствование методологии познания в целях развития науки». – Уфа, 2017. – С. 12–14.

31. Выдрина, И. В. Применение биологически активных покрытий на основе бактериальной целлюлозы в медицинской практике [Текст] / И. В. Выдрина // Ломоносовские научные чтения студентов, аспирантов и молодых ученых. – Архангельск, 2017. – С. 449–451.

32. Гладышева, Е. К. Исследование структуры и химического строения бактериальной целлюлозы [Текст] / Е. К. Гладышева // Ползуновский вестник. – 2015. – № 4–2. – С. 100–103.

33. Глухов, А. А. Патофизиология длительно не заживающих ран и современные методы симуляции раневого процесса [Текст] / А. А. Глухов, М. В. Аралова // Новости хирургии. – 2015. – Т. 23, № 6. – С. 673–679.

34. Данилов, Р. К. Раневой процесс: гистогенетические основы [Текст] / Р. К. Данилов. – СПб.: ВМедА им. С. М. Кирова, 2008. – 380 с.

35. Дермальные фибробласты для лечения дефектов кожи [Текст] / В. Л. Зорин [и др.] // Клеточная трансплантология и тканевая инженерия. – 2009. – Т. IV, № 4. – С. 26–40.

36. Дерматопластика раневых дефектов [Текст] / В. И. Хрупкин [и др.]. – М.: ГЕОТАР-Медиа, 2009. – 192 с.

37. Динамика микрофлоры ожоговых ран, леченных с использованием повязки на основе коллагена [Текст] / Е. Б. Лазарева [и др.] // Человек и его здоровье. – 2010. – № 3. – С. 98–102.

38. Диэлектрические свойства и микроструктура водных суспензий дезинтегрированных наногель-пленок бактериальной целлюлозы [Текст] / В. М. Капралова [и др.] // Научно-технические ведомости Санкт-Петербургского государственного политехнического университета. Физико-математические науки. – 2017. – Т. 10, № 2. – С. 45–57.

39. Добыш, В. Г. Современные перевязочные средства для лечения ран во второй фазе раневого процесса [Текст] / В. Г. Добыш, А. В. Васильев, О. В. Шурупова // Материалы Международной конференции. – Москва, 2001. – С. 115.

40. Доступность инновационных технологий лечения ран [Текст] / С. Б. Богданов, [и др.] // Комбустиология. – Электронный журнал. – Москва, 2013. – Режим доступа: http://combustiolog.ru/number_journal/nomer-49-50-2013/.

41. Дубинина, Е. Е. Роль активных форм кислорода в качестве сигнальных молекул в метаболизме тканей при состояниях окислительного стресса [Текст] / Е. Е. Дубинина // Вопросы медицинской химии. – 2001. – № 6. – С. 561–581.

42. Еньчева Ю. А. Эффективность комбинированного хирургического лечения ожогов III степени [Текст]: дис. ... канд. мед. наук: 03.02.03, защищена 14.01.17 / Юлия Абыталиновна Еньчева. – Пермь, 2017 – 135 с.

43. Еремеев, С. А. Клиническая оценка эффективности использования серебросодержащих раневых покрытий при лечении пострадавших с 120 поверхностными ожогами [Текст] / С. А. Еремеев [и др.] // Вестник Новгородского государственного университета. – 2012. – № 66. – С. 41–45.

44. Заживление кожи при использовании раневых покрытий на основе коллаген-хитозанового комплекса [Текст] / Е. С. Шамова [и др.] // Сиб. мед. обозрение. – 2003. – Т. 29, № 4. – С. 25–27.

45. Зеленевский, Н. В. Анатомия и физиология животных [Текст] / Н. В. Зеленевский, А. П. Васильев, Л. К. Логинова. – Москва: Академия, 2005. – 464 с.

46. Зеленевский, Н. В. Международная ветеринарная анатомическая номенклатура на латинском и русском языках [Тест]: Справочник / Н. В. Зеленевский. – СПб.: Лань, 2013. – 400 с.

47. Исследование возможности применения бактериальной целлюлозы на этапах медицинской эвакуации [Текст] / Н. Г. Венгерович [и др.] // Фармакология. – 2014. – Т. 15. – С. 620–628.

48. Исследование получения, свойств и применения бактериальной целлюлозы [Текст] / Ж. Н. Баймирзаева [и др.] // Сборник материалов XXXV Международной научно-практической конференции. – Москва, 2018. – С. 32–33.

49. Каскаев, А. В. Перспективы применения современных раневых покрытий у ожоговых больных [Текст] / А. В. Каскаев, Д. В. Черданцев, И. Н. Большаков // Сиб. мед. обозрение. – 2011. – Т. 68, № 2. – С. 3–6.

50. Ковальчук, А. О. Морфометрические показатели кожи животных с экспериментальной ожоговой травмой при проведении раннего хирургического лечения с использованием гидрогелевых повязок и полиуретановых адсорбентов

[Текст] / А. О Ковальчук // Экспериментальная хирургия. – 2016. – № 24 (2). – С.109–119.

51. Колсанов, А. В. Применение фитотерапевтических раневых покрытий в местном лечении ран и раневой инфекции кожи и мягких тканей в эксперименте [Текст] / А. В. Колсанов, А. В. Толстов // Материалы XI Конгресса Международной ассоциации морфологов. – Самара, 2012. – С. 36.

52. Комплексное лечение глубоких ожогов на основе применения хирургической некрэктомии и современных биотехнологических методов [Текст] / А. А. Алексеев [и др.] // Анналы хирургии. – 2012. – № 2. – С. 41–45.

53. Кондрахин, И. П. Методы ветеринарной клинической лабораторной диагностики: Справочник [Текст] / И. П. Кондрахин. – М.: Колос, 2004. – 520 с.

54. Коржевский, Д. Э. Основы гистологической техники [Текст] / Д. Э. Коржевский, А. В. Гиляров. – СПб: СпецЛит, 2010. – 95 с.

55. Кричевский Г. Е. Нано-, био-, химические технологии и производство нового поколения волокон, текстиля и одежды [Текст] / Г.Е. Кричевский. – М.: Известия, 2011. – 526 с.

56. Крутиков, М. Г. Местное лечение ран и ожогов [Текст] / М. Г. Крутиков, А. Э. Бобровников // Скорая медицинская помощь. – 2008. – № 5. – С. 41–42.

57. Курамева, У. К. Этиопатогенетическое обоснование применения биологическиактивных веществ при термических ожогах кожи [Текст] : дис. … канд. мед. наук: 14.00.16, защищена 04.09 / Ульяна Кудайкуловна Курамева. – Бишкек, 2009. – 155 с.

58. Лабораторные животные [Текст] : учеб. пособие / А. А. Стекольников [и др.]. – СПб.: Лань, 2017. – 316 с.

59. Лазаренко, В. А. Влияние синтетического аналога индолицидина на репаративную регенерации кожи при ожоговой травме [Текст] / В. А. Лазаренко, Ю.Д. Ляшев, Н. И. Шевченко // Вестник экспериментальной и клинической хирургии. – 2014. – № 7(4). – С. 342–349.

60. Легонькова, О. А. Исследование эксплуатационных свойств полимерных перевязочных средств [Текст] / О. А. Легонькова, В. Г. Васильев, Л. Ю. Асанова // Раны и раневые инфекции. – 2015. – Т. 2, № 2. – С. 32–39.

61. Легонькова, О. А. Современные раневые покрытия: их свойства и особенности [Текст] / О. А. Легонькова, А. А. Алексеев // Вестник Росздравнадзора. – 2015. – № 6. – С. 66–68.

62. Лепешкина, Е. В. Создание нового поколения стерильных отечественных изделий медицинского назначения на основе целлюлозы и ее производных для повышения качества обслуживания населения в период чрезвычайных ситуаций [Текст] / Е. В. Лепешкина, В. А. Одарюк // Технологии гражданской безопасности. – 2013. – Т. 10, № 1 (35). – С. 64–67.

63. Лечение гнойных ран с применением раневых покрытий «Биотравм» и «Ресорб» (экспериментальное исследование) [Текст] / В. А. Лазаренко [и др.] // Вестник новых медицинских технологий. – 2010. – Т. 17, № 3. – С. 200–203.

64. Липатов, В. А. Обоснование применения геля метилцеллюлозы для профилактики послеоперационного спаечного процесса брюшной полости (экспериментальное исследование) [Текст] : автореф. дис. … канд. мед. наук: 14.00.27, защищена 25.03.04 / Вячеслав Александрович Липатов. – Курск, 2004. – 148с.

65. Максюта, В. А. Синтетические раневые покрытия после поздней некрэктомии при глубоких ожогах [Текст] / В. А. Максюта, Ю. Р. Скворцов, И. В. Чмырев // Вестник Российской военно-медицинской академии. – 2012. – № 1 (37). – С. 140–144.

66. Матчин, Г. А. Медицина катастроф и безопасность жизнедеятельности [Текст]: учебное пособие / Г. А. Матчин, А. М. Суздалева. – Оренбург: ОГПУ, 2015. – 160 с.

67. Местное лечение ран и раневой инфекции по результатам анонимного анкетирования хирургов России. Раны и раневые инфекции [Текст] / В. В.

Привольнев [и др.] // Журнал имени проф. Б.М. Костючёнка. – 2016. – № 3(1). – С.19–24.

68. Методология научного исследования [Текст]: учеб. пособие / Н. А. Слесаренко [и др.]. – СПб.: Лань, 2017. – 268 с.

69. Митрофанов, Р. Ю. Получение и свойства гель-пленки бактериальной целлюлозы [Текст] / Р. Ю. Митрофанов, В. В. Будаева, Г. В. Сакович // Химия в интересах устойчивого развития. – 2010. – № 18. – С.587–592.

70. Модифицированный серебром монтмориллонит: получение, антимикробная активность и медицинское применение в биоактивных раневых покрытиях [Текст] / К. Н. Касанов [и др.] // Научные ведомости. – 2013. – № 18 (161). – С. 188–197.

71. Морфологическая оценка влияния коллагеновой повязки на заживление ожоговых ран IIIа степени [Текст] / Е. Г. Колокольчикова [и др.] // Трансплантология. – 2010. – № 3–4. – С. 64–71.

72. Морфологические особенности фибриллярной структуры растительной и бактериальной целлюлозы [Текст] / К. С. Болотова [и др.] // Известия высших учебных заведений. Лесной журнал. – 2016. – № 6 (354). – С. 153–165.

73. Морфологический анализ заживления ожоговой раны при применении коллаген-хитозанового раневого покрытия [Текст] / А. К. Кириченко [и др.] // Бюллетень экспериментальной биологии и медицины. – 2012. – Т. 154, № 11. – С. 652–656.

74. Муразян, Р. И. Экстренная помощь при ожогах [Текст] / Р. И. Муразян, Н. Р. Панченков. – Москва: Медицина, 2003. – 127 с.

75. Мусина, Л. А. Заживление ожоговых ран при применении аллогенных биоматериалов (экспериментально-морфологическое исследование) [Текст] / Л. А. Мусина, А. Б. Нураева // Вестник Оренбургского государственного университета. – 2015. – № 12 (187). – С. 142–145.

76. Назаренок, Г. И. Рана. Повязка. Больной. Современные медицинские технологии [Текст] / Г. И. Назаренок, И. Ю. Сугорова, С. П. Глянцев. – М.: Медицина, 2002. – 472 с.

77. Никитенко, И. Е. Аутодермопластика глубоких термических ожогов с использованием препарата «Винфар», содержащего фактор роста фибробластов: экспериментальное исследование [Текст]: дис. ... канд. мед. наук : 14.01.17, защищена 23.12.12 / Иван Евгеньевич Никитенко. – Оренбург, 2012. – 90 с.

78. Нураева, А. Б. Биоматериалы аллоплант – ингибиторы рубцевания кожи после ожогов [Текст] / А. Б. Нураева, Л. А. Мусина, Е. М. Гареев // Офтальмологические ведомости. – 2017. – Т. 10, № 2. – С. 22–28.

79. Общая ветеринарная хирургия [Текст] / М. В. Плахотин [и др.]. – Москва: Колос, 1966. – 398 с.

80. Общая ветеринарная хирургия [Текст] / С. В. Тимофеев [и др.]. – Москва: Зоомедлит, 2007. – 687 с.

81. Общая хирургия ветеринарной медицины [Текст] / Э. И. Веремей [и др.]. – СПб.: ООО «КВАДРО», ООО «Издательско-полиграфическая компания «КОСТА», 2012. – 600 с.

82. Оливков, Б. М. Общая хирургия [Текст] / М. Б. Оливков. – Москва: Колос, 1977. – 465 с.

83. Опыт применения гелевых и альгинатных раневых покрытий при лечении ожогов [Текст] / А. Л. Адмакин [и др.] // Вестник хирургии им. И.И. Грекова. – 2012. – Т. 171, № 6. – С. 62–65.

84. Особенности течения раневого процесса при использовании разных способов локальной трансплантации фибробластов кожи у лабораторных животных [Текст] / Е. В. Баранов [и др.] // Новости медико-биологических наук. – 2017. – Т. 15, № 2. – С. 8–18.

85. Парамонов, Б.А. Ожоги: Руководство для врачей [Текст] / Б. А. Парамонов, Я. О. Порембский, В. Г. Яблонский. – СПб.: СпецЛит, 2000. – 480 с.

86. Патент №2472232. Российская Федерация. МПК G09B 23/28, A61N 5/06. Способ моделирования термической ожоговой раны кожи у лабораторных животных [Текст] /А.В. Колсанов [и др.]; заявитель и патентообладатель ГОУ ВПО «Самарский государственный медицинский университет». – №2011110925/14; заяв. 24.03.11; опуб. 10.01.2013, Бюл. № 1. – 6 с.

87. Патент №2437681. Российская Федерация. МПК A61L 15/18, A61L 15/44, A61L 15/28. Раневое покрытие с лечебным действием [Текст] / В. А. Попов [и др.]; заявитель и патентообладатель В. А. Попов [и др.]. – № 2010133389/15; заяв. 09.08.2010; опубл. 27.12.2011; Бюл. № 36. – 10 с.

88. Патент № 2545729. Российская Федерация. МПК A61K 9/00, A61L 15/18, A61L 15/28, A61L 15/40. Сетчатое биоактивное раневое покрытие [Текст] / К. Н. Касанов [и др.]; заявитель и патентообладатель К. Н. Касанов. – № 2013145823/15; заяв. 15.10.2013; опубл. 10.04.2015; Бюл. № 10. – 8 с.

89. Патент №2597291. Российская Федерация. МПК C12N 1/22, C12P 19/04. Способ получения бактериальной целлюлозы [Текст] / В.В. Будаева [и др.]; заявитель и патентообладатель ФГБУН Институт проблем химико-энергетических технологий Сибирского отделения РАН. – №2015129304/10; заяв. 16.07.2015; опуб. 10.09.2016, Бюл. № 25 – 9 с.

90. Патофизиологические аспекты процесса заживления ран в норме и при синдроме диабетической стопы [Текст] / Н. В. Максмова [и др.] // Вестник РАМН. – 2014. – № 11–12. – С. 110–117.

91. Петраков, К. А. Оперативная хирургия с топографической анатомией животных [Текст] / К. А. Петраков, П. Т. Саленко, С. М. Панинский. – Москва: Колос, 2001. – 424 с.

92. Пинаева, Г. П. Клеточные технологии для регенеративной медицины [Текст] / Г. П. Пинаева, М. С. Богдановой, А. М. Кольцовой. – СПб: Изд-во Политехн. ун-та, 2011. – 332 с.

93. Получение бактериальной целлюлозы и материалов на ее основе [Текст] /Е. В. Лияськина [и др.] // Актуальная биотехнология. – 2016. – № 3 (18). – С. 38–39.

94. Получение и оценка токсичности in vivo микрокристаллической целлюлозы бактериального происхождения [Текст] / К. С. Болотова [и др.] // Экология человека. – 2018. – № 2. – С. 21–25.

95. Поляризованное световое облучение как фактор ускорения заживления ожогов кожи [Текст] / М. М. Расулов [и др.] // Вестник Московского государственного областного университета. Серия: Естественные науки. – 2013. – №4. – С. 22–26.

96. Попов, В. А. Раневой процесс: нанобиотехнологии оптимизации [Текст] / В. А. Попов. – СПб.: СпецЛит, 2013. – 199 с.

97. Почепень, О. Н. Перекисное окисление липидов и окислительный стресс у пациентов с тяжелой термической травмой [Текст] / О. Н. Почепень // Здравоохранение. – 2011. – № 1. – С. 19–23.

98. Практикум по частной хирургии: учебное пособие [Текст] / Б.С. Семенов [и др.]. – СПб.: Издательство «Лань», 2013. – 352 с.

99. Препараты серебра: вчера, сегодня, завтра [Текст] / А. Б. Щербаков [и др.] // Фармацевтический журнал. – 2006. – №5. – С. 45–57.

100. Применение новых отечественных раневых покрытий для местного лечения ожоговых ран [Текст] / А. Н. Новиченко [и др.] // Скорая медицинская помощь. – 2006. – № 3. – С. 127–128.

101. Применение раневых покрытий на основе коллагеновой матрицы и культивируемых клеток для лечения ран в эксперименте [Текст] / Г. С. Стабаева [и др.] // Вестник КазНМУ. – 2016. – № 4. – С. 222–227.

102. Применение фуллеренов в биоактивных раневых покрытиях [Текст] / Д. Н. Макин [и др.] // Научно-технический вестник Санкт-Петербургского государственного университета информационных технологий, механики и оптики. – 2008. – № 47. – С. 78–83.

103. Разработка и экспериментальное обоснование использования клеточно-тканевых комплексов для лечения дефектов кожи [Электронный ресурс] / Д. Я. Алейник [и др.] // Комбустиология. – Электронный журнал. – Москва, 2015. – Режим доступа: http://combustiolog.ru/number_journal/nomer-55-2015/.

104. Расулов, М. Ф. Трансплантация мезенхимальных стромальных клеток костного мозга для лечения термических ожогов кожи [Текст]: дис. … док. вет. наук: 14.00.41 / Масрур Фазлетдинович Расулов. – Москва, 2007. – 261 с.

105. Ревякин, И. В. Клинико-морфологическая оценка эффективности применения новых методов лечения кожных ран у животных в сравнительном аспекте [Текст] / И. В. Ревякин, Л. В. Медведева, В. А. Петренко // Вестник алтайского государственного аграрного университета. – 2017. – № 9. – С. 165–170.

106. Регенеративная терапия тканевыми протекторными цитокинами в составе раневых покрытий на основе бактериальной целлюлозы [Текст] / Н. Г. Венгерович [и др.] // Вестник Санкт-Петербургского университета. Медицина. – 2016. – №1. – С. 36–46.

107. Робсон, М. К. Патофизиология ожогового повреждения [Текст] / М. К. Робсон, Д. П. Хеггерс // Ожоги у детей. – М.: Медицина, 1990. – С. 47–54.

108. Руководство по проведению доклинических исследований лекарственных средств / А. Н. Миронов [и др.]. – М.: Гриф и К, 2012. – 914 с.

109. Сажнев, Н. А. Получение биосовместимых гелей и плёнок на основе хитозана, сшитого дженипином [Текст] / Н. А. Сажнев, М. А. Касаткина, Н. Р. Кильдеева // Перспективные полимерные композиционные материалы. Альтернативные технологии. Переработка. Применение. Экология. Доклады международной конференции "Композит-2016". – 2016. – С. 252–255.

110. Самаева, Е. В. Современные подходы в лечении ожоговых ран [Текст] / Е. В. Самаева, И. В. Пак // Вестник КРСУ. – 2017. – Т. 17, № 10. – С. 203–204.

111. Синтез и свойства наночастиц серебра: достижения и перспективы [Текст] / Ю. А. Крутяков [и др.] // Успехи химии. – 2008. – Т. 77. – С. 242.

112. Смирнова, Н. А. Оптимизация лечения повреждений кожи различного генеза в комбустиологии и дерматологии [Текст] / Н. А. Смирнова, А. Ш. Николаева, Н. В. Леонова // Медико-биологические и социально-психологические проблемы безопасности в чрезвычайных ситуациях. – 2011. – № 2. – С. 52–55.

113. Современные биотехнологии в лечении ран [Текст] / Н. В. Островский [и др.] // Вопросы реконструктивной и пластической хирургии. – 2007. – № 4. – С. 88–90.

114. Современные представления о строении целлюлоз (обзор) [Текст] / Л. А. Алешина [и др.] // Химия растительного сырья. – 2001. – № 1. – С. 5–36.

115. Солошенко, В. В. Экспериментальное исследование раневого процесса в ожоговой ране при комбинированной травме [Текст] / В. В. Солошенко // Вестник Смоленской государственной медицинской академии. – 2016. – Т. 15, № 3. – С. 39–45.

116. Сорбционные свойства гель-пленок бактериальной целлюлозы [Текст] / Ю. Г. Баклагина [и др.] // Журнал прикладной химии. – 2005. – Т. 78, № 7. – С. 1197–1202.

117. Сошкина, В. В. Пленочные покрытия при лечении детей с ожогами кожи [Текст] / В. В. Сошкина, Т. С. Астамирова // Российский вестник. – 2015. – Т.5, №2. – С. 56–60.

118. Спиридонова, Т. Г. Консервативное лечение ожоговых ран [Текст] / Т. Г. Спиридонова // Российский медицинский журнал. – 2003. – Т. 9, № 13–14. – С. 560–563.

119. Пожары и пожарная безопасность в 2018 году: Статистический сборник [Текст] / под редакцией Д. М. Гордиенко. – М.: ВНИИПО, 2019. – 125 с.

120. Тимофеев, С. В. Военно-полевая хирургия животных [Текст]: учебное пособие по специальности 310800–Ветеринария / С. В. Тимофеев, К. Л. Мальцев. – Москва: КолосС, 2003. – 415 с.

121. Толстов, А. В. Разработка способов местной профилактики лечения ожоговых ран [Текст] / А. В. Толстов, А. В. Колсанов // Вестник российской военно-медицинской академии. – 2011. – № 1 (33). – С. 146.

122. Толстов, А. В. Совершенствование способов профилактики и лечения ожоговой инфекции [Текст]: дис. … докт. мед. наук: 14.01.17, защищена 15.09.10 / Андрей Владимирович Толстов. – Москва, 2010. – 266 с.

123. Травматизм животных [Текст]: учебно-методическое пособие / А. Н. Квочко [и др.]. – Ставрополь: АГРУС, 2015. – 90 с.

124. Туманов, В. П. Лечение ран [Текст] / В. П. Туманов, Г. Б. Герман. – М.: Москва, 2004. – 123 с.

125. Федота, Н. В. Влияние мазей на основе серебра и цинка на регенерацию кожи при моделировании термических ожогов [Текст] / Н. В. Федота, Д. А. Лукьянова // Известия Оренбургского государственного аграрного университета. – 2014. – № 6. – С. 77–78.

126. Хабриев, Р. У. Руководство по экспериментальному (доклиническому) изучению новых фармакологических веществ [Текст] / Р. У. Хабриев. – М.: Медицина, 2005. – 354 с.

127. Цыган, В. Н. Патогенетическое обоснование применения биоактивных раневых покрытий на догоспитальном этапе медицинской помощи [Текст] / В. Н. Цыган, В. И. Бадалов, К. Н. Касанов // Медико-биологические и социально-психологические проблемы безопасности в чрезвычайных ситуациях. – 2013. – № 4. – С. 66–70.

128. Чернигова, С. В. Динамика метаболизма коллагена при термических ожогах [Текст] / С. В. Чернигова, У. Ю. Сидельская, Ю. В. Чернигов // Актуальные вопросы ветеринарной хирургии: материалы международной научно-практической конференции, посвященной Дню российской науки. – Прага, 2016. – С. 191–196.

129. Чернигова, С. В. Динамика перекисного окисления липидов при термических ожогах (экспериментальное исследование) [Текст] / С. В. Чернигова,

Ю. В. Чернигов, У. Ю. Сидельская // Материалы I межд. науч.-практической конференции «Современные проблемы развития фундаментальных и прикладных наук». –2016. – Т. 2. – С. 25–30.

130. Чернигова, С. В. Роль провоспалительных медиаторов в развитии септических осложнений у животных [Текст] / С. В. Чернигова, Ю. В. Чернигов // Ветеринарная патология. – 2011. – № 1–2. – С. 92–96.

131. Шакуров, М. Ш. Основы общей ветеринарной хирургии [Текст] / М. Ш. Шакуров. – СПб.: Лань, 2011. – 256 с.

132. Шаматкова, С. В. Оптимизация регенерационных процессов в мягких тканях [Текст] / С. В. Шаматкова // Журнал анатомии и гистопатологии. – 2013. – № 8(4). – С. 60–63.

133. Шанин, В. Ю. Клиническая патофизиология [Текст]. – СПб: «Специальная Литература», 1998. – 569 с.

134. Шмидт-Ниельсен, К. Размеры животных: почему они так важны? [Текст] / К. Шмидт-Нильсон. – М.: «Мир», 1987. – 259 с.

135. Шнякина, Т. Н. Гематологические и клинические исследования при лечении экспериментальной ожоговой раны у собак [Текст] / Т. Н. Шнякина, Н. М. Безина, П. Н. Щербаков // Вестник Алтайского государственного аграрного университета. – 2017. – № 4. – С. 127–131.

136. Шнякина, Т. Н. Местное лечение термических ожогов у собак в эксперименте [Текст] / Т. Н. Шнякина, Н. М. Безина, П. Н. Щербаков // Вестник Алтайского государственного аграрного университета. – 2016. – № 12. – С. 107–111.

137. Шнякина, Т. Н. Экспериментальный способ лечения ожоговой травмы у собак [Текст] / Т. Н. Шнякина, Н. М. Безина // Инновационная деятельность в модернизации АПК : материалы Междунар. науч.-практ. конф. студентов, аспирантов и молодых ученых / Курская гос. с.-х. акад. – Курск, 2017. – С. 278–281.

138. Экспериментальное изучение специфической активности раневых покрытий с наноструктурным покрытием серебра [Текст] / А. А. Адамян [и др.] //

Анналы пластической, реконструктивной и эстетической хирургии. – 2009. –№ 3. – С. 77–88.

139. Экспериментальное исследование возможности применения бактериальной целлюлозы в хирургии [Текст] / В. Г. Лубянский [и др.] // Альманах Института хирургии им. А.В.Вишневского. – 2017. – № S1. – С. 226–227.

140. Экспериментальное обоснование использования раневых биопокрытий в местном лечении ран [Текст] / Л.Т. Волова [и др.] // Клинические и фундаментальные аспекты тканевой терапии. Теория и практика клеточных биотехнологий: Материалы II Всерос. симп. с междунар. участ. – Самара, 2004. – С. 119–120.

141. Экспериментальное обоснование применения геля на основе ацетата хитозана для лечения ожогов [Текст] / М. В. Погорелов [и др.] // Российский медико-биологический вестник им. академика И. П. Павлова. – 2012. – № 4. – С. 34–35.

142. Экспериментальное обоснование применения раневых покрытий на основе бактериальной целлюлозы, пропитанных раствором фукоидана для лечения ожогов кожи III степени [Текст] / С. А. Лукьянов [и др.] // Всероссийский научный форум студентов и молодых ученых с международным участием «Студенческая наука – 2018». – Санкт-Петербург, 2018. – С. 205–206.

143. Ямскова, В. П. К вопросу о механизмах, лежащих в основе процессов восстановления и репарации в тканях [Текст] / В. П. Ямскова, М. С. Краснов, И. А. Ямсков // Клеточные технологии в биологии и медицине. – 2010. – № 1. – С. 32–35.

144. Advances in biomedical andpharmaceutical applications of functional bacterial cellulose-basednanocomposites [Text] / H. Ullah et al // Carbohydr. Polym. – 2016. –№ 150. –P. 330–352.

145. Alipov, V.V. Lazer nanotechnology in experimental surgery [Text] / V. V. Alipov // EuroMedica 2012 : Proceedings Int Kongr. – Hannover, 2012. – P. 22–23.

146. An investigation on burn wound healing in rats with chitosan gelformulation containing epidermal growth factor [Text] / C. Alemdaroglu et al. // Burns. – 2006. – № 32. – P. 319–327.

147. Antibacterial cellulose membrane via one-step covalent immobilization of ammonium/ amine groups [Text] / J. Meng et al. // Desalination. – 2015. – №359. – P. 156–166.

148. Artificial vascular implants from bacterial cellulose: preliminary results of small arterial substitutes [Text] / D. A. Schumann et al. // Cellulose. – 2009. №16. – P. 877–885.

149. Bacterial cellulose and bacterialcellulose-vaccarin membranes for wound healing [Text] / Y. Qiu et al. // Mater. Sci. Eng. – 2016. – № 59. – P. 303–309.

150. Bacterial cellulose as a potential scaffold for tissue engineering of cartilage [Text] / A. Svensson // Biomaterials. – 2005. – № 26. – P. 419–431.

151. Bacterialcellulose-hyaluronan nanocomposite biomaterials as wound dressings forsevere skin injury repair [Text] / Y. Li et al. // J. Mater. Chem. – 2015. – № 3 (17). – P. 3498–3507.

152. Bacterial cellulose in biomedical applications: A review [Text] / G.F. Picheth et al. // International Journal of Biological Macromolecules. – 2017. – № 104. – P. 97–106.

153. Bacterial cellulose membrane produced by Acetobactersp. A10 for burn wound dressing applications [Text] / M. H. Kwak et al. // Carbohydr. Polym. – 2015. – № 122. – P. 387–398.

154. Bacterial cellulose: Properties, production and applications. In Cellulose: Structure and Properties. Bacterial cellulose: Properties, production and applications. In Cellulose: Structure and Properties [Text] / F. K. Andradea et al. – New York: Nova Science Publishers, 2010. – P. 427–458.

155. Bacterial cellulose-poly(vinyl alcohol) composites prepared using an in situ process [Text] / S. Gea et al. // Mater. Lett. – 2010. – № 64. – P. 901–904.

156. Bacterial cellulose-zinc oxide nanocomposites as a novel dressing system for burn wounds [Text] / A. Khalid et al. // Carbohydr. Polym. – 2017. –№ 164. – P. 214–221.

157. Bacterial synthesized cellulose: Artificial blood vessels for microsurgery [Text] / D. Klemm et al. // Prog. Polym. Sci. – 2001. – № 26. –P.1561–1603.

158. Biocellulose membranes as supports for dermal release of lidocaine [Text] / E. Trovatti et al. // Biomacromolecules. – 2011. – № 12. – P. 4162–4168.

159. Biocompatibility and growth of human keratinocytes and fibroblasts on biosynthesized cellulose-chitosan film [Text] / J. Kingkaew et al. // J. Biomater. Sci. Polym. Ed. – 2010. –№ 21. – P. 1009–1021.

160. Biomimetic mineralization synthesis of hydroxyapatite bacterial cellulose nanocomposites [Text] / N. Yin et al. // Prog. Nat. Sci. Mater. Int. – 2011. – № 21. – P. 472–477.

161. Böttcher-Haberzeth, S. Tissue engineering of skin [Text] / S. Böttcher-Haberzeth, T. Biedermann, E. Reichmann // Burns. – 2010. – № 36. – P. 450–460.

162. Brown, E. E. Bioengineering bacterial cellulose/poly (ethylene oxide) nanocomposites [Text] / E. E. Brown, M. P. G. Laborie // Biomacromolecules. – 2007. – № 8. – P. 3074–3081.

163. Brown, E. E. Glutaraldehyde treatment of bacterial cellulose/fibrin composites: Impact on morphology, tensile and viscoelastic properties [Text] / E. E. Brown, M.-P.G. Laborie, J. Zhang // Cellulose. – 2012. – № 19. – P.127–137.

164. Burn injury: review of pathophysiology and therapeutic modalities in major burns [Text] / I. Kaddoura et al. // Ann Burns Fire Disasters. – 2017. – № 30 (2). – P. 95–102.

165. Cai, Z. Bacterial cellulose/poly (ethylene glycol) composite [Text] / Z. Cai, J. Kim // Cellulose. – 2010. – № 17. – P. 83–91.

166. Cai, Z. Bacterial cellulose/collagen composite: Characterization and first evaluation of cytocompatibility [Text] / Z. Cai, G. Yang // J. Appl. Polym. Sci. – 2011. – №120. – P. 2938–2944.

167. Carboxymethylated-bacterial cellulose for copper and lead ion removal [Text] / S. Chen et al. // J. Hazard. Mater. – 2009. –№ 161. – P.1355–1359.

168. Chitosan-a versatile semi-synthetic polymer in biomedical applications [Text] / M. Dash et al. // Prog. Polym. Sci. – 2011. –№ 36. – P. 981–1014.

169. Czaja, W. Microbial cellulose. The natural power to heal wounds [Text] / W. Czaja, A. Krystynowicz, S. Bielecki / Biomaterials. – 2006. – № 27. – P. 145–151.

170. Development of a bacterial cellulose-based hydrogel cell carrier containing keratinocytes and fibroblasts for full-thickness wound healing [Text] / E. Y. X. Loh et al. // Sci. Rep. – 2018. –№ 8. – P. 2875–2887.

171. Development of modified montmorillonite-bacterial cellulose nanocomposites as a novel substitute for burn skin and tissue regeneration [Text] / W. Sajjad et al. // Carbohydrate Polymers. – 2019. – № 206. – P. 548–556.

172. Dhivya, S. Wound dressings–a review [Text] / S. Dhivya, V.V. Padma, E. Santhini // Biomedicine. – 2015. – № 5. – P. 24–28.

173. Drug releasekinetics from carboxymethylcellulose-bacterial cellulose composite films [Text] / G. Juncu et al. // Int. J. Pharm. – 2016. – № 510 (2). – P. 485–492.

174. Dynamic interaction between the growing CaP minerals and bacterial cellulose nanofibers during early biomineralization process [Text] / Gao C et al. // Cellulose. – 2010. – № 17. – P. 365–373.

175. Dual delivery of chloramphenicol and essential oil by poly-ε-caprolactone–pluronic nanocapsules to treat MRSA-Candida co-infected chronic burn wounds [Text] / S. Kalita et al. // RSC Adv. – 2017. – № 7. – P. 1749–1758.

176. Effect of chitosan penetration on physico-chemical and mechanical properties of bacterial cellulose [Text] / M. Ul-Islam et al. // Korean J. Chem. Eng. – 2011. – № 28. – P. 1736–1743.

177. Gatenholm, P. Bacterial nanocellulose as a renewable material for biomedical applications [Text] / P. Gatenholm, D. Klemm // MRS Bull. – 2010. – № 35. – P. 208–213.

178. Gilpin, D. A. Calculation of a new Meeh constant and experimental determination of burn [Text] // Proceedings of National Avian-Wind Power Planning Meeting. – 1996. – № 8. – P. 607–611.

179. Guo, J. Surface area and porosity of acid hydrolyzedcellulose nanowhiskers and cellulose produced by Gluconacetobacterxylinus [Text] / J. Guo, J. M. Catchmark // Carbohydr. Polym. – 2012. –№ 87 (2). – P. 1026–1037.

180. High mechanical strength double-network hydrogel with bacterial cellulose [Text] / A. Nakayama et al. // Adv. Funct. Mater. – 2004. – № 14. – P. 1124–1128.

181. Hirai, A. TEM study of band-like cellulose assemblies produced by Acetobacter xylinum at 4 °C [Text] / A. Hirai, M. Tsuji, F. Horii // Cellulose. – 2002. – № 9. – P. 105–113.

182. Hoenich, N. Cellulose for medical applications [Text] / N. Hoenich. – BioResources. – 2006. – № 1. – P. 270–280.

183. Hu, Y. Influence of 1-methylcyclopropene (1-MCP) on the production of bacterial cellulose biosynthesized by Acetobacter xylinum under the agitated culture [Text] / Y. Hu, J. M. Catchmark // The Society for Applied Microbiology. – 2010. – № 51. – P. 109–113.

184. Hwan, J. Improvement of bacterial cellulose production in Acetobacter xylinum using byproduct produced by Gluconacetobacter hansenii [Text] / J. Hwan, Kon Park H and J. // Korean J. Chem. Eng. – 2012. – № 29(5). – P. 563–566.

185. Immobilization of gelatin on bacterial cellulose nanofibers surface via crosslinking technique [Text] / J. Wang et al. // Mater. Sci. Eng. – 2012. –№ 32. – P. 536–541.

186. Improving the affinity of fibroblasts for bacterial cellulose using carbohydrate-binding modules fused to RGD [Text] / F. K. Andrade et al. // J. Biomed. Mater. Res. A. –2010. – № 92. – P. 9–17.

187. In vivo biocompatibility of bacterial cellulose [Text] / G. Helenius et al. // J. Biomed. Mater. Res. – 2006. – № 76. – P. 431–438.

188. In vitro cytotoxicity of bacterial cellulose scaffolds used for tissue-engineered bone [Text] / Y. M. Chen et al. // J. Bioact. Compat. Polym. – 2009. – № 24. – P. 137–145.

189. Jagur-Grodzinski, J. Polymers for tissue engineering, medi cal devices, and regenerative medicine. Concise general review of recent studies [Text] / J. Jagur-Grodzinski // Polym Adv Technol. – 2006. – № 17. – P. 395.

190. Kamoun, E.A. A review on polymeric hydrogel membranes for wound dressing applications: PVA-based hydrogel dressings [Text] / E.A. Kamoun, E.R.S. Kenawy, X. Chen // J. Adv. Res. – 2017. – № 8. – P. 217–233.

191. Kanjanamosit, N. Biosynthesis and characterization of bacteria cellulose-alginate film [Text] / N. Kanjanamosit, C. Muangnapoh, M. Phisalaphong // J. Appl. Polym. Sci. – 2009. –№ 115. – P. 1581–1588.

192. Kim, J. Biocompatible bacterial cellulose composites for biomedical application [Text] / J. Kim, Z. Cai, Y. Chen // Nanotechnol. Eng. Med. – 2010. – № 1. – P. 1–7.

193. Leung, V. Biomedical applications of nanofibers [Text] / V. Leung, F. Ko // Polym. Adv. Technol. – 2011. –№ 22. – P. 350–365.

194. Ligament-like tough double-network hydrogel based on bacterial cellulose [Text] / Y. Hagiwara et al. // Cellulose. – 2010. –№ 17. – P. 93–101.

195. Lien, S.M. Effect of pore size on ECM secretion and cell growth in gelatin scaffold for articular cartilage tissue engineering / S.M. Lien, L.Y. Ko, T.J. Huang // J. Acta Biomater. – 2009. –№ 5. – P. 670–679.

196. Lin, N. Nanocellulose in biomedicine: current status and futureprospect [Text] / N. Lin, A. Dufresne // Eur. Polym. J. – 2014. – № 59. – P. 302–325.

197. Liu, H. Ultrafine fibrous cellulose membranes from electrospinning of cellulose acetate [Text] / H. Liu, Y.-L. Hsieh // J. Polym. Sci. B Polym. Phys. – 2002. – № 40. – P. 2119–2129.

198. Mechanical and thermal properties of bacterial-cellulose-fibre-reinforced Mater-Bi® bionanocomposite [Text] / H. Nainggolan et al. // Nanotechnol. – 2013. – № 4. – P. 325–329.

199. Mechanical and thermal properties of bacterial-cellulose-fibre-reinforced Mater-Bi® bionanocomposite [Text] / H. Nainggolan et al. // Beilstein J. Nanotechnol. – 2013. –№ 4. – P. 325–329.

200. Menaker, G. Wound dressings in the new millennium [Text] / G. Menaker // Semin. Cutan. Med. Surg. – 2002. – № 21. – P. 171–175.

201. Microstructure and mechanicalproperties of bacterial cellulose/chitosan porous scaffold [Text] / T. T. Nge et al. // Cellulose. – 2010. – № 17 (2). – P. 349–363.

202. Millan, B. G. Local care and infection in burns [Text] / B. G. Millan // J. Trauma. – 2010. – № 12. – P. 188–192.

203. Morphology and structural characterization of bacterial celluloses produced by different strains in agitated culture [Text] / J. C. Bi et al. // J Appl Microbiol. – 2014. – № 6. – P. 1–23.

204. Nano-biomaterials application: Morphology and physical properties of bacterial cellulose/gelatin composites via crosslinking [Text] / S. T. Chang et al. // Food Hydrocoll. – 2012. – № 27. – P. 137–144.

205. Nanocomposite prepared by immobilising gelatin and hydroxyapatite on bacterial cellulose nanofibres [Text] / J. Wang et al. // Micro Nano Lett. – 2011. – № 6. – P. 133–136.

206. Nanocomposites of bacterial cellulose/hydroxyapatite for biomedical applications [Text] / C. J. Grande et al. // Acta Biomater. – 2009. – № 5 – P. 1605–1615.

207. Nanofiber applications for burn care [Text] / C. Reed et al. // J. Burn Care Res. – 2008. – № 29. – P. 695–703.

208. Nanofibre based biomaterials—Bioactive nanofibres for wound healing applications [Text] / F. Ko et al. // In Proceedings of the 2012 International Conference

on Biomedical Engineering and Biotechnology (iCBEB). – Macau, Macao, China, 28–30 May 2012. – P. 389–392.

209. Nanofibrous composites for tissue engineering applications [Text] / S.D. McCullen et al. // Wiley Interdiscip. Rev. Nanomed. Nanobiotechnol. – 2009. –№ 1. – P. 369–390.

210. Nanomaterials: New generation therapeutics in wound healing and tissue repair [Text] / A.V. Singh et al. // Curr. Nanosci.– 2010. – № 6. – P. 577–586.

211. Novel bioactive surface functionalization of bacterial cellulose membrane [Text] / W. Shao et al. // Carbohydrate Polymers. – 2017. – № 178. – P. 270–276.

212. Optically transparent composites reinforced with networks of bacterial nanofibers [Text] / H. Уano et al. // Adv. Mater. – 2005. – № 17. – P. 153–155.

213. Petersen, N. Bacterial cellulose-based materials and medical devices: Current state and perspectives [Text] / N. Petersen, P. Gatenholm // Appl. Microbiol. Biotechnol. – 2011. –№ 91. – P. 1277–1286.

214. Phisalaphong, M. Biosynthesis and characterization of bacterial cellulose-chitosan film [Text] / M. Phisalaphong, N. Jatupaiboon // Carbohydr. Polym. – 2008. – № 74. – P. 482–488.

215. Preparation and characterization of a bacterial cellulose/Chitosan composite for potential biomedical application [Text] / J. Kim et al. // Polym. Res. – 2011. –№ 18. – P. 739–744.

216. Preparation and characterization of biodegradable nanohydroxyapatite–bacterial cellulose composites with well-definedhoneycomb pore arrays for bone tissue engineering applications [Text] / P.M. Favi et al. // Cellulose. – 2016. –№ 23 (2). – P. 1263–1282.

217. Protease and ROS activities influenced by a composite of bacterial cellulose and collagen type I in vitro [Text] / C. Wiegand et al. // Cellulose. – 2006. – № 13. – P. 689–696.

218. Prudnikova, S. V. The new strain of acetic acid bacteria komagataeibacter xylinus b-12068 - producer of bacterial cellulose for biomedical applications [Text] / S. V. Prudnikova, I. P. Shidlovsky // Zhurnal Sibirskogo federal'nogo universiteta. Seriya: Biologiya. – 2017. – Vol. 10. – № 2. – P. 246–254.

219. Randomizedcontrolled single center study comparing a polyhexanide containingbio-cellulose dressing with silver sulfadiazine cream in partial-thicknessdermal burns [Text] / A. Piatkowski et al. // Burns. – 2011. –№ 37 (5). – P. 800–804.

220. Regeneration of skin tissue promoted by mesenchymal stem cells seeded in nanostructured membrane [Text] / CM. Souza et al. // Transplant Proc. – 2014. – № 46 (6). – P. 1882–1886.

221. Regenerative medicine in dermatology: biomaterials, tissue engineering, stem cells, gene transfer and beyond [Text] / C. Dieckmann et al. // Experimental Dermatology. – 2010. – № 19. – P. 697–706.

222. Saied, H. E. Research progress in friendly environmental technology for the production of cellulose products (bacterial cellulose and its application) [Text] / H.E. Saied, A. H. Basta, R. H. Gobran // Polym. Plast.Technol. Eng. – 2004. – № 43. – P. 797–820.

223. Sharma, J. Multifunctional Nanofibers towards Active Biomedical Therapeutics [Text] / J. Sharma // Polymers. – 2015. – № 7. – P. 186–219.

224. Shidlovskiy, I. P. Preparation and characterization of bacterial cellulose composites with silver nanoparticles [Text] / I. P. Shidlovskiy, A. A. Shumilova, E. I. Shishatskaya // Zhurnal sibirskogo federal'nogo universiteta. seriya: Biologiya. – 2017. – T. 10, № 2. – P. 255–264.

225. Surface modification of bacterial cellulose by nitrogen-containing plasma for improved interaction with cells [Text] / R. A. N. Pertile et al. // Carbohyd. Polym. – 2010. –№ 82. – P. 692–698.

226. Taokaew, S. Biosynthesis and Characterization of Nanocellulose-Gelatin Films [Text] / S. Taokaew et al. // Materials. – 2013. – № 6. – P. 782–794.

227. The bacteriological profile of the burned patients in the center of burns in CHU Mohamed VI Marrakech (about 123 cases) [Text] / Y. Benchamkha et al. // J. Burns Trauma. – 2017. – № 7 (6). – P. 72–79.

228. Thymol enriched bacterial cellulose hydrogel as effective material for third degree burn wound repair [Text] / S. Jiji et al. // International Journal of Biological Macromolecules. – 2019. – № 122. – P. 452–460.

229. Ultrasound influence upon calcium carbonate precipitation on bacterial cellulose membranes [Text] / A. Stoica-Guzun et al. // Ultrason. Sonochemistry. – 2012. – № 19. –P. 909–915.

230. Vasita, R. Nanofibers and their applications in tissue engineering [Text] / R. Vasita, D.S. Katti // Int. J. Nanomed. – 2006. – № 1. – P. 15–30.

231. Wood, F. M. The use of cultured epithelial autograft in the treatment of major burn injuries: A critical review of the literature [Text] / F. M. Wood, M. L. Kolybaba, P. Allen // Burns. – 2006. – Vol. 32. – № 4. – P. 395–401.

232. Wound healing dressings and drug delivery systems: a review [Text] / J. S. Boateng et al. // J. Pharm. Sci. – 2008. – № 97. – P. 2892–2923.

233. Wu, S.C. Wound care: the role of advanced wound healing technologies [Text] / S. C. Wu, W. Marston, D. G. Armstrong // J Vasc Surg. – 2010. – № 3. – P. 59S–68S.

ПРИЛОЖЕНИЕ

ПРИЛОЖЕНИЕ 1

Министерство сельского хозяйства Российской Федерации

Федеральное государственное бюджетное образовательное учреждение высшего образования
«Омский государственный аграрный университет имени П.А. Столыпина»

Федеральное государственное бюджетное научное учреждение
«Омский аграрный научный центр»

Способ лечения ожоговых ран с применением перевязочного материала на основе гель-пленки полисахаридной природы

Методические рекомендации
для практикующих ветеринарных врачей

одобрены учёным советом факультета ветеринарной медицины Омского ГАУ, протокол №3 от 27.11.2019

Омск – 2019

УДК: 619:616.5.001.17
ББК 48.5.
С65

Рецензенты: профессор кафедры инфекционных болезней Южно-Уральского государственного аграрного университета, доктор ветеринарных наук, доцент Шнякина Т.Н.
заведующий кафедрой диагностики, внутренних незаразных болезней, фармакологии, хирургии и акушерства, доктор ветеринарных наук, доцент Бойко Т.В.

С65 Способ лечения ожоговых ран с применением перевязочного материала на основе гель-пленки полисахаридной природы: методические рекомендации для практикующих ветеринарных врачей / С.В. Чернигова, Н.В. Зубкова, Ю.В. Чернигов. – Омск: Изд-во ИП Макшеевой Е.А., 2019. 32 с. : ил.

Методические рекомендации предназначены для студентов ветеринарного факультета, практикующих врачей для углубленного изучения темы термической травмы. В рекомендациях дано представление об этиологии и патогенезе термических ожогов, их клинической картины, диагностики и современных методов лечения. Описано эффективность лечения животных с термическими ожогами III степени в сравнительном аспекте.

Авторы:
С.В. Чернигова, Н.В. Зубкова, Ю.В. Чернигов

УДК: 619:616.5.001.17
ББК 48.5.

© С.В. Чернигова,
Н.В. Зубкова,
Ю.В. Чернигов, 2019

ПРИЛОЖЕНИЕ 2

Министерство сельского хозяйства
Российской Федерации
(Минсельхоз России)
федеральное государственное бюджетное
образовательное учреждение высшего
образования «Вологодская государственная
молочнохозяйственная академия
имени Н.В. Верещагина»
ФГБОУ ВО Вологодская ГМХА
160555, г. Вологда, с. Молочное, ул. Шмидта,2
Тел. (817-2) 525-730 , Факс. (817-2) 525-730
E-mail academy@molochnoe.ru, www.molochnoe.ru

16.01.2020 № 01-31/22

На № _____ от _____

Справка

о внедрении результатов научных исследований – методических рекомендаций для практикующих ветеринарных врачей, авторы: С.В. Чернигова, Ю.В. Чернигов, Н.В. Зубкова.

Результаты научных исследований С.В. Черниговой, Ю.В. Чернигова, Н.В. Зубковой, описанные в рекомендациях: Способ лечения ожоговых ран с применением перевязочного материала на основе гель - пленки полисахаридной природы: методические рекомендации для практикующих ветеринарных врачей / С.В. Чернигова, Ю.В. Чернигов, Н.В. Зубкова. - Омск, 2019. - 32 с. используется в учебной работе кафедры внутренних незаразных болезней, хирургии и акушерства при чтении лекций и проведении лабораторно-практических занятий по дисциплине «Общая и частная хирургия» для студентов факультета ветеринарной медицины и биотехнологий, обучающихся по специальности 36.05.01 Ветеринария.

проректор по учебной работе Вологодской ГМХА Н.А. Медведева

исп. А.В. Рыжаков
тел. 8 (8172) 52-57-30

ПРИЛОЖЕНИЕ 3

У т в е р ж д а ю

Заместитель директора по учебной работе
Института ветеринарной медицины
ФГБОУ ВО «Южно – Уральский
государственный аграрный университет»
Ветровая Р.Р.
_____
«19» _____02_____ 2020 г.

СПРАВКА

Дана Зубковой Наталье Викторовне в том, что материалы ее научно-исследовательской работы «Разработка способа лечения животных с термическими ожогами» внедрены в учебный процесс кафедры незаразных болезней Института ветеринарной медицины ФГБОУ ВО «Южно – Уральский государственный аграрный университет» и используются при проведении лекционных и практических занятий по дисциплине «Общая и частная хирургия» у обучающихся по специальности 36.05.01 Ветеринария.

Протокол заседания кафедры № 6 от 18 февраля 2020 г.

Заведующий кафедрой незаразных болезней,
Института ветеринарной медицины
ФГБОУ ВО «Южно – Уральский
государственный аграрный университет»
профессор, доктор ветеринарных наук А.М. Гертман

Начальник отдела кадров
_____ Е.Н. Кузнецова
«_____» _____ 20 ___ года
М.П.

ПРИЛОЖЕНИЕ 4

МИНОБРНАУКИ РОССИИ

Федеральное государственное бюджетное образовательное учреждение высшего образования «Хакасский государственный университет им. Н.Ф. Катанова» (ФГБОУ ВО «ХГУ им. Н.Ф.Катанова»)

Ленина пр., д. 90, г. Абакан,
Республика Хакасия, 655000
Тел. (3902)24-30-18, факс (3902) 24-33-64
E-mail: univer@khsu.ru
http://www.khsu.ru
ОКПО 02079141, ОГРН 1021900524854,
ИНН/КПП 1901021449/190101001

_____ № _____
На № _____ от _____

УТВЕРЖДАЮ:

Проректор по науке и инновациям

_____ Попов А.А.

«20» марта 2020 г

КАРТА ОБРАТНОЙ СВЯЗИ

Результаты научных исследований Зубковой Натальи Викторовны по диссертационной работе на тему «Разработка способа лечения животных с термическими ожогами», приняты к внедрению в учебный процесс. Они используются как справочный материал для лекций и лабораторно-практических занятий по дисциплинам: «Оперативная хирургия», «Общая и частная ветеринарная хирургия» у студентов специальности 36.05.01 Ветеринария, сельскохозяйственного института ФГБОУ ВО «Хакасский государственный университет им. Н.Ф. Катанова» и будут учтены при выполнении научных исследований аспирантов и соискателей кафедры.

Зав. кафедрой ветеринарной медицины,
доктор ветеринарных наук, доцент — Безрук Е.Л.